

리클라이너 소파를 이용한 자교사

김대열¹ · 이상한²

¹경북지방경찰청 과학수사계

²경북대학교 의과대학 법의학교실

Received: July 17, 2019

Revised: August 15, 2019

Accepted: August 25, 2019

Correspondence to

SangHan Lee

Department of Forensic Medicine,
School of Medicine, Kyungpook
National University, 680

Gukchaebosang-ro, Jung-gu, Daegu
41944, Korea

Tel: +82-53-420-4887

Fax: +82-53-422-4712

E-mail: sanghan1@knu.ac.kr

Self-Ligature Strangulation by Utilizing Recliner

Dae Yoil Kim¹, SangHan Lee²

¹Scientific Investigation Department, Gyeongbuk Provincial Police Agency, Andong, Korea,

²Department of Forensic Medicine, School of Medicine, Kyungpook National University, Daegu, Korea

Most cases of ligature strangulation are generally homicides, and deaths due to suicide or accident are rare. We present a very rare case of a man using a recliner sofa as an aid for strangulation. The deceased, a man in his 50s, cut his wrists using an industrial cutter several times and placed his hands into a bathtub containing warm water, which, however, did not lead to death. His suicide attempt through self-ligature strangulation using a recliner in the living room finally resulted in his death. After considering the results of the scene investigation, testimony of the witnesses, and the autopsy findings, the cause of death was determined to be self-ligature strangulation, and wrist incisions were found to be a contributory cause of death.

Key Words: Asphyxia; Suicide; Recliner

서론

일반적인 자살에서 목매에 의한 질식사 흔하다. 그러나 자교사는 드문 자살 방법이다. Maxeiner와 Bockholdt [1]의 연구에서 독일 베를린의 인구 약 350만명 중 연간 발생하는 자살자 수는 500명 정도이고 그 중 자교사는 1년에 1건 가량 발생하며, 이는 전체 자살 건의 0.2%에 해당한다. 보통 자교사에서 이용되는 방법들은 목에 감은 삭상물이 풀리지 않도록 단단히 고정할 수 있는 벨트나 케이블타이 같은 물건을 이용하는 방법[2], 운동용 스트레칭 밴드나 고무줄같이 탄력 있는 끈으로 매듭이 쉽게 풀리지 않도록 고정하거나[3], 고정될 수 있도록 막대나 기타 물체를 끈의 매듭 사이로 넣어 고정하는 방법[4], 전선과 철사같이 쉽게 매듭이 풀리지 않는 줄로 고정하거나 자신의 팔, 다리의 힘을 이용하여 당기는 방법[4], 목에 감은 줄 반대편에 무게가 있는 물건(바벨이나 돌)을

매다는 방법[5] 등이 주로 관찰된다. 본 증례는 자교사에서 리클라이너(recliner) 소파를 보조물로 이용한 매우 독특하고 드문 사례로, 간단한 문헌 고찰과 함께 보고한다.

증례

변사자는 일용직 노동을 하는 50세의 남성이다. 그는 전처와의 사이에서 두 명의 아들을 두었고 이혼 후 재혼하여 현재의 가정을 이루어 살고 있었다. 변사자는 술을 마시면 행패를 부리는 일이 자주 있었다. 그로 인해 아내는 사건이 발생한 날로부터 1개월 전 집을 나와 별거 중이었다. 또한 최근에는 음주 운전을 하다가 적발되었고, 경제적으로도 어려움을 겪고 있었다. 아내는 사건 발생 1주일 전 너하고 좋은 날도 많았다는 문자를 받고 이상히 여겨 집으로 갔을 때 거실 탁자에 많은 피가 흘러 말라 있었고 변사자의 양쪽 손목 부위에 베인

상처를 보고 무서워 나왔다. 이전에도 변사자는 술을 마시고 수차례 자해한 사실이 있어 대수롭지 않게 여겼다고 한다. 3일 뒤 다시 집에 갔을 때 인기척이 없고 문이 닫혀 있어 들어가지 못하고 발견 당일 열쇠공을 불러 문을 강제 개방하여 들어가 거실 리클라이너 소파에 누워 자교사 형태로 사망한 것을 발견하였다(Fig. 1).

양쪽 손목 부위를 자해한 장소로 추정되는 거실의 소파 앞 탁자 주변에는 시간이 지나 말라붙은 고인 혈흔(pool)과 누적 혈흔(blood into blood), 흐름 혈흔(flow), 문힌 혈흔(swipe), 낙하 연결(drip trail) 등 여러 가지의 혈흔 형태가 발견되었다. 탁자 위에는 자해에 사용한 것으로 추정되는 공업용 커터칼, 담배, 많은 술병이 있었다(Fig. 2). 변사자가 욕조와 텐트 로프를 이용하기 위해 이동한 경로에 문힌 혈흔과 방향성이 있는 낙하 혈흔이 관찰되고, 욕실의 욕조에는 핏물

이 가득 차 있었다. 현장에서 유서는 발견되지 않았다.

목에는 텐트용 로프가 움직임매듭(slip knot) 형태 올라미로 2개가 걸려 있었다(Fig. 3). 줄의 굵기는 약 0.7 cm, 길이는 약 6 m 정도였다(Fig. 4). 올라미 중 하나는 목 뒤에 소파 등받이로 줄이 넘어가 있고, 다른 하나는 목 앞쪽 다리받이 아래로 연결되어 소파 전체를 감싼 형태에서 줄은 팽팽하게 당겨진 상태였다. 변사자는 우선 소파 전체를 줄로 감싼 후 줄의 끝과 중간을 올라미로 만들어 목에 걸고 이후 리클라이너의 등받이 및 다리받이 각도를 조절하는 전동 스위치를 이용하여 소파가 펴지면서 줄이 당겨지게 만든 것으로 추정되었다. 외포 검사에서 삭흔은 2개로 관찰되었다. 아래쪽 삭흔은 목둘레를 비교적 수평으로 주행하고 있었다. 위쪽 삭흔은 아래쪽 삭흔과 목 앞부분에 겹쳐지면서 비스듬히 양쪽 목 뒤로 올라가는 형태가 관찰되었다. 가슴에는 과거 자해로 인한 것으로 추정되는 흉터가 있었다. 양쪽 손목에는 최근에 생성된

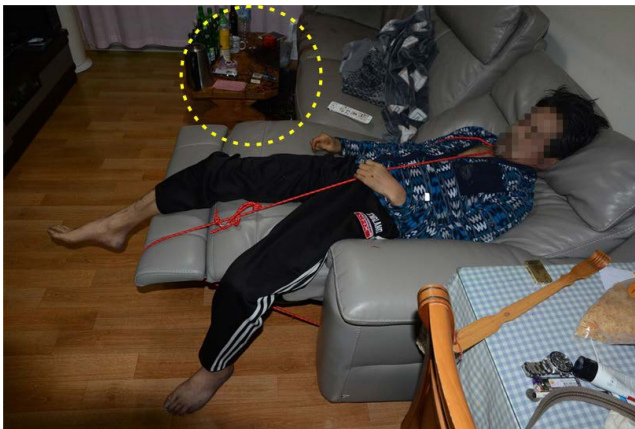


Fig. 1. Deceased individual was found dead on the recliner due to self-ligature strangulation. There was a cutter, cigarette, and many liquor bottles (yellow circle, Fig. 2).




Fig. 2. There were a cutter, cigarette, and many liquor bottles on the table in front of the recliner. Various bloodstains including pool, blood into blood, flow pattern, swipe pattern and drip trails were discovered near the recliner and the table.

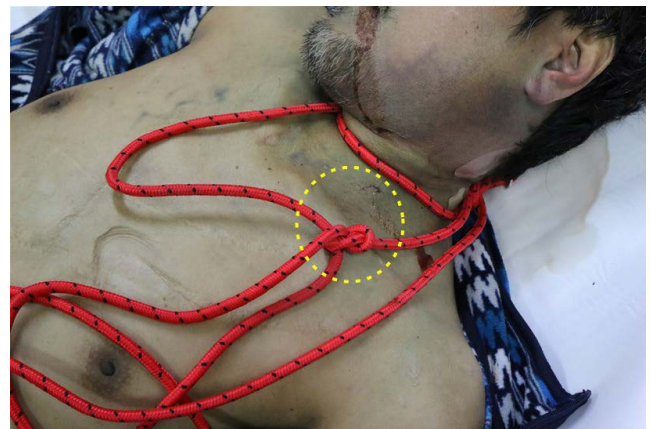

Fig. 3. A slip-knotted (circle) red elastic rope was wrapped around his neck twice. This rope was wrapped around the entire recliner from its back to the leg rest.

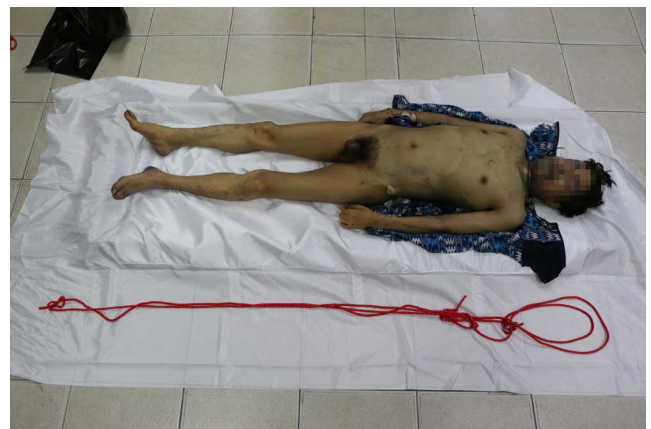

Fig. 4. The deceased and ligature material. The rope was about 0.7 cm thick and about 6 meters long.

칼에 베인 상처가 다수 관찰되었다. 부검에서 목 검사상 피하 조직, 근육, 식도 및 기관에서 전반적인 부패 소견을 보이고, 피하조직에서 삭흔을 따라 형성된 눌린 흔적을 보며, 5-6번 경추 사이에서 전종인대(anterior longitudinal ligament) 파열 및 경미한 견열골절(avulsion fracture)이 있었다. 이것은 전동식 리클라이너가 펴지면서 줄을 강하게 잡아당기는 외력에 의해 생성된 것으로 추정되었다. 오른쪽 손목 앞부위 요골 동맥은 완전히 절단되어 있었다. 약독물 검사결과는 음성이었고, 알코올검사 결과 근육조직에서 0.069% 에틸알코올이 검출되어 음주 상태였음이 확인되었다. 기타 검사에서 특이 점은 발견되지 않았고 사망 원인은 자교사로 판단하였다.

고 찰

리클라이너는 의자의 한 종류로 등받이를 내리고 앞쪽의 다리받이를 들어 올릴 수 있는 형태의 의자나 소파를 말한다. 전기 구동장치(actuator)의 힘으로 리클라이너의 구조물을 밀고 당겨 높낮이를 조절하는 전동식과 사람의 힘으로 각도를 조절하는 수동식이 있으며, 현재 전동식이 보편적으로 사용되고 있다. 보통 소파 측면에 부착된 버튼을 눌러 움직이거나 리모컨으로 작동되는 것도 있다. 전동식 리클라이너의 경우 앉은 사람의 무게, 상체와 다리의 무게를 지지하고 편안하게 들어 올리거나 내릴 수 있도록 설계되어 이를 자교사의 수단으로 이용할 경우 목 부위의 기도나 혈관을 압박 및 패쇄시켜 사망에 이르게 할 정도의 힘은 충분하다. 시중에 판매되는 전동식 리클라이너는 상품에 따라 차이가 있으나 미는 힘은 750-6,000 N, 당기는 힘은 750-4,000 N 정도의 힘을 갖고 있다.

교사는 몸무게 이외의 힘으로 목을 조임으로써 생기는 목 눌림 질식의 일종으로 보통 살인이다[6]. 자교사의 경우 변사자의 목에 끈이 남아 있어야 하며, 낮은 위치에 끈이 매어져 있는 경우 불완전 의사와 자교사의 구분이 쉽지 않을 때도 있다. 목의 압력은 끈을 이용하여 목둘레의 전체 또는 일부를 조임으로써 발생할 수 있고, 넓은 끈, 전선, 밧줄, 스카프, 넥타이, 타월, 스타킹 등과 같은 다양한 물체가 끈의 역할을 할 수 있다. Demirci 등[7]이 2001년과 2006년 사이 코냐(터키) 지방에서 발생한 교사를 연구한 결과 총 2,850건의 사망 사례에서 161건(5.65%)이 질식사였으며, 그중 20건(12.4%)이 교사이고 17건(85%)은 살인, 3건(15%)은 자살로 확인되었다. 모든 교사 사례의 끈 종류를 확인한 바, 6건(30%)에서 빨랫줄을 사용하였고 나머지는 스카프, 호스 파이프, 전기 케이블, 보자기, 로프, 팬티스타킹, 벨트 등 다양한 소재가 사용됐다. 빨랫줄을 많이 사용한 것은 쉽게 구할 수 있기 때문으로 판단하였다[7].

특이한 자교사 사례들을 문헌에서 살펴보면, 전선과 케이

블 등을 묶어 정리하는 것에 주로 이용되는 케이블 타이를 이용하여 목을 조인 사례[2], 탄력성이 좋은 운동용 고무 밴드를 이용한 사례[3], 수동혈압계의 밴드(cuff)를 목에 감고 압박한 사례[8] 등 자주 사용되지 않는 물건을 이용하거나, 활동의 제약이 따를 수밖에 없는 좁은 공간인 차량 내 운전석에 앉아 좌석 머리받이 다리 부분에 목과 함께 전선을 매듭지어 묶고 막대기를 매듭 사이에 넣어서 비틀어 조여 사망한 사례[4], 방법적인 측면에서 변사자가 줄을 외부의 나무에 묶고 그 줄 끝에 올라가미를 만들어 목에 걸어 차를 움직이는 방법[4]이나 바위에 등을 대고 누운 자세에서 목과 다리에 보자기를 묶고 안에 돌을 넣어 매달아 머리와 발이 몸통보다 아래에 위치할 정도로 당기는 방법[5], 천으로 목을 감고 남은 천을 매듭을 지으면서 지팡이를 매듭 틈에 넣고 돌려 압박하는 방법[9] 등 여러 형태의 사망 사례가 보고되었으나 리클라이너 소파를 이용한 사례는 없었다.

변사자의 사망과정을 추정해 보면 아내가 변사자의 수상한 문자를 받고 집으로 갔을 때 변사자의 양쪽 손목 부위에 자해한 흔적과 거실 탁자 주변에 많은 피를 보았고, 이전에도 자해를 수차례 한 사실이 있어 그냥 나왔었다는 진술과 욕조 내 가득 차 있던 핏물 및 욕실 이동 경로상의 혈흔 흔적 등으로 보아 변사자는 먼저 공업용 커터칼로 양쪽 손목을 그은 후 욕조에 따뜻한 물을 받아 양팔을 담그는 방법을 사용하였으나 사망에 이르지 못한 것으로 추정된다. 이후 베란다에서 텐트 로프를 가져와 펴지지 않은 상태의 일반적인 의자 모양의 리클라이너 소파에서 로프의 한쪽 끝을 움직매듭 형태 올라미로 만들고 줄의 반대쪽 끝을 소파 등받이 뒤로 넘겨 바닥에서 소파 앞 다리받이까지 줄을 빼내어 리클라이너 소파 전체를 감싼 형태가 되도록 만들었다. 다음으로 소파에 앉아 줄의 끝부분에 만들어 둔 움직매듭 형태의 올라미를 목에 걸었다. 그리고 앉은 상태에서 다리받이 쪽의 줄을 당겨 목에 걸기 적당한 위치인 줄의 중간 부분을 올라미로 만들어 목에 두 개의 올라미를 걸었을 것으로 추정된다. 마지막으로 전동식 리클라이너 소파를 완전히 펼쳐 등받이가 뒤로 넘겨지고 다리받이가 위로 들리면서 목에 걸린 두 개의 올라미 줄이 당겨지고 목을 조여 사망에 이른 것으로 추정하였다.

이 사례의 한 가지 더 흥미로운 점은 복합자살(complex suicide)의 형태라는 것이다. 복합자살은 죽음에 이르기 위해 둘 이상의 방법을 사용한 자살의 유형을 말하며, 계획된 것(planned, combined suicide)과 계획되지 않은(unplanned, complex suicide) 것으로 나눈다. 우리나라에서 가장 흔한 자살 방법은 목매이다. 예를 들어 목매를 시도하였으나 끈이 끊어져 목표에 이르지 못하고 이후 수면제를 다량 먹었으나 또 실패하여 결국 욕실에서 추락하는 방법으로 사망에 이르렀다면 이것은 계획대로 첫 시도에 성공하지 못하여 2차, 3차 계속적으로 다른 방법을 순차적으로 반복하여 자살을 시도

한 형태로 이것은 계획되지 않은 복합자살에 해당한다. 계획된 복합자살의 경우 자살자가 처음부터 계획하여 2-3가지 방법을 미리 고안한 후 첫 기전이 실패하였을 때 자동으로 제2, 제3의 기전이 작동하여 확실히 죽음에 이르는 것이다[10,11]. 예를 들자면 높은 다리의 난간에서 전선줄 올라가미를 목에 걸고 다리난간에 줄을 고정된 몸에 불을 붙이고 다리 아래로 뛰어내려 불이 꺼지거나 목맨 줄이 끊어져 실패할 경우 다리에서 떨어져 추락사하도록 설계하는 것이다. 이 사례는 복합자살에서 계획된 복합자살에 해당한다. 계획되지 않은 복합자살의 경우에 자살 시도를 계속한다는 점에서 반복자살이라는 용어를 사용할 수도 있겠지만 여러 방법이 섞여 있다는 점에서 본 논문에서는 복합자살로 용어를 사용하였다.

본 사례와 같이 현재 우리 생활 주변에는 전기 구동장치를 이용한 다양한 제품들이 보편화되는 추세이다. 전동 휠체어, 전동 침대(모션베드), 전동 건조대, 전동 차양막, 자동문, 전동 승강기(차량, 계단, 운반) 등은 거동이 불편한 환자와 노약자에서부터 일반인에 이르기까지 일상생활에 편리함을 제공해 주고 있다. 반면 이러한 제품 및 장치의 힘을 자신을 해치는 도구로 이용할 수도 있고, 조작 미숙으로 사고가 발생한다면 부상이나 사망의 위험성도 높아질 수 있다. 수사 실무자들은 유사 사건 현장에서 제품이나 장치의 작동이 어떻게 되는지를 확인하고, 변사자의 과거 병력, 신체적 장애 상태, 정신질환 유무에 대한 과거력 확인을 소홀히 해서는 안 될 것이다. 또한 수집된 정보들을 검안 및 부검을 담당하는 의사들과 활발하게 공유하여 사망원인 판단과 자타살 감별에 도움이 될 수 있도록 하여야 할 것이다.

ORCID: Dae Yoil Kim: <https://orcid.org/0000-0002-9264-3307>; SangHan Lee: <https://orcid.org/0000-0003-0390-3494>

Conflicts of Interest

No potential conflict of interest relevant to this article was reported.

References

1. Maxeiner H, Bockholdt B. Homicidal and suicidal ligature strangulation: a comparison of the post-mortem findings. *Forensic Sci Int* 2003;137:60-6.
2. Pramod Kumar GN, Arun M, Manjunatha B, et al. Suicidal strangulation by plastic lock tie. *J Forensic Leg Med* 2013;20:60-2.
3. Tzimas I, Bajanowski T, Pollak S, et al. Suicidal ligature strangulation using gymnastics bands. *Int J Legal Med* 2014;128:313-6.
4. Madea B, Schmidt P, Kernbach-Wighton G, et al. Strangulation: suicide at the wheel. *Leg Med (Tokyo)* 2015;17:512-6.
5. Badiadka KK, Kanchan T, D'Souza DH, et al. An unusual case of self-strangulation by ligature. *J Forensic Leg Med* 2012;19:434-6.
6. Verma SK, Lal S. Strangulation deaths during 1993-2002 in East Delhi (India). *Leg Med (Tokyo)* 2006;8:1-4.
7. Demirci S, Dogan KH, Erkol Z, et al. Ligature strangulation deaths in the province of Konya (Turkey). *J Forensic Leg Med* 2009;16:248-52.
8. Lo Pinto S, Tacchella T, Fossati F, et al. Self-strangulation through a sphygmomanometer: an uncommon suicide. *J Forensic Sci* 2017;62:528-30.
9. Atilgan M. A case of suicidal ligature strangulation by using a tourniquet method. *Am J Forensic Med Pathol* 2010;31:85-6.
10. Germerott T, Jaenisch S, Hatch G, et al. Planned complex suicide: self-strangulation and plaster ingestion. *Forensic Sci Int* 2010;202:e35-7.
11. Toro K, Pollak S. Complex suicide versus complicated suicide. *Forensic Sci Int* 2009;184:6-9.