

## 무시멘트형 비구컵을 이용한 비구 재치환술

김이석 · 김영호<sup>1</sup> · 박기철<sup>1</sup> · 이창훈 · 최일웅

한양대학교 의과대학 정형외과학교실, 한양대학교 의과대학 구리병원 정형외과<sup>1</sup>

**목적:** 골 결손이 동반된 비구컵 재치환술시 골 이식 및 무시멘트형 비구컵으로 치환한 후 임상적, 방사선학적 결과를 알아보고자 한다.

**대상 및 방법:** 1990년 6월부터 2006년 3월까지 무시멘트형 비구컵과 골이식을 이용한 재치환술을 시행하였던 124명 환자, 131개 고관절을 대상으로 하였으며, 평균 추시 기간은 5년 6개월이었다. 임상적 결과로 Harris 고관절 점수를, 방사선학적 결과로 이식골 유합시기, 이식골 흡수율, 비구컵 이동과 경사각 변화를 조사하였으며, 실패율과 생존율 분석을 하였다.

**결과:** Harris 고관절 점수는 술 전 51.8에서 술 후 82.5로 향상되었다. 이식골의 골유합시기는 평균 6.4 개월이었으며, 방사선학적 이식골의 흡수는 10% 이하 흡수율이 가장 많았다. 최종 추시시 비구컵의 이동은 상방이동 평균 1.37mm, 내측이동 평균 1.20 mm, 비구컵의 경사각 변화는 평균 1.24도이었다. 5 레에서 재수술이 시행되었다. 실패율은 3.8 %, 비구컵 해리기준 13년 생존율은 94.9%이었다.

**결론:** 비구골 결손이 동반된 경우 골이식을 함께한 무시멘트 비구컵을 이용한 재치환술은 빠른 이식골의 골결합과 안정적 비구컵을 얻을 수 있어 권장할 만한 술식으로 사료된다.

**색인 단어:** 비구 재치환술, 골이식, 무시멘트

### 서 론

인공 관절 재치환술시 골결손을 해결하는 방법이 심각한 문제점으로 대두되고 있다. 특히 비구컵 주위에 골결손에 의한 골결손이 동반된 경우 비구 재치환술의 방법으로는 비구컵 상방 전위 삽입 술식(high hip center), 편심 비구컵(oblong cup), 구조성 동종골 이식술, 파쇄골 이식과 함께 양극성 반치환물 사용, 파쇄골 이식과 함께 시멘트형 비구컵 사용, 파쇄골 이식과 함께 비구컵 보강 기기 사용, 파쇄골 이식과 함께 무시멘트형 비구컵 사용 방법 등이 보고 되고 있다. 각 방법에 따른 장단점이 보고되고 있으

나 골이식과 함께 시멘트를 사용한 비구컵 고정보다는 무시멘트 비구컵을 사용한 경우가 좀 더 양호한 결과를 나타내었다고 여러 저자들이 보고하였다<sup>3,11,14,16,18</sup>.

이에 저자들은 비구 골결손이 동반된 경우 골이식과 함께 무시멘트 비구컵을 이용한 재치환술후 임상적 방사선학적 결과를 조사하였다.

### 대상 및 방법

1990년 6월부터 2006년 3월까지 골이식과 함께 무시멘트 비구컵을 이용한 재치환술을 시행받은 환자 136 명 중 자료가 소실되었거나 2년 이상 추시 관찰이 불가능하였던 12 명을 제외한 124 명의 환자(131 고관절)를 대상으로 하였다. 남자 56 명, 여자 68 명 이었으며 수술시 평균 연령은 50.1(23~77)세이었다. 평균 추시 관찰 기간은 5년 6개월(2년 2개월~13년 4개월)이었다. 사용된 비구컵은 Secur-fit® (Stryker, Ireland) 43레, Duraloc® (Depuy, Warsaw, Indiana) 48 레 등이었다(Table 1). 재치환술의 원인은 비구컵 해리 78 레, 폴리에틸렌 마모 22 레, 비구 돌출 11레 등이었다(Table 2).

골결손의 평가는 술 전 방사선 사진과 수술 중 소견으로 판단하였으며 AAOS 분류<sup>4)</sup>와 Paprosky 분류<sup>22)</sup>를 이용하

투고일: 2008년 12월 20일      1차수정일: 2009년 2월 3일  
2차수정일: 2009년 2월 9일      3차수정일: 2009년 2월 20일  
게재확정일: 2009년 2월 16일

※ 통신저자 : 김 영 호  
경기도 구리시 교문동 249-1  
한양대학교 의과대학 정형외과학교실  
TEL: 82-31-560-2316  
FAX: 82-31-557-8781  
E-mail: kimyh1@hanyang.ac.kr

\* 본 논문의 요지는 2008년도 대한정형외과학회 추계학술대회에서 발표되었음.

였다. 비구골 결손은 AAOS 분류상 type I 8례, type II 56례, type III 67례 이었으며, Paprosky 분류상 type I 26례, type IIA 27례, type IIB 39례, type IIC 26례, type IIIA 6례, type IIIB 7례 이었다.

재치환술은 2인 술자(I.-Y.C. & Y.-H.K.)에 의해 시행되었으며 96고관절에서는 대전자부 절골술을 이용한 경전자부 도달법(I.-Y.C.)이, 35고관절에서는 후외측 도달법(Y.-H.K.)이 사용되었다. 비구컵은 만곡 절골기(curved osteotome)을 이용하여 골결손이 최소화 되도록 박리하여 제거하고 모든 시멘트와 섬유 조직을 제거하였다. 비구컵은 확공을 하여 가능한 숙주골의 접촉면이 50% 이상이 될 수 있도록 하였으며 불가능할 때에는 비구컵 보강 기기 등과 같은 다른 방법을 사용하였다. 골결손 부위는 자가 및 동종 파쇄골을 이용하여 압박 이식하고, 역확공(reverse reaming)을 시행하여 해부학적인 비구의 모양을 만들었다. 골이식은 자가골과 동종골을 모두 이용한 경우가 59례, 동종골만 이식한 경우가 71례, 자가골만으로 이식한 경우 1례 이었다. 파쇄골 이식만으로 초기 고정성이 불가능하였던 5례에서 구조성 동종골을 나사못으로 고정한 후 파쇄골 이식을 시행하였다. 비구컵을 압박 고정한 후 대부분 2개의 나사못을 고정하였으나 압박 고정이 어려워 불안정하였던 28례에서는 1~2개의 나사못을 추가로 고정하였다.

환자는 술 후 5일부터 비체중 부하 보행을 허용하였고,

술 후 6주 이후 부분체중부하를 허용하였으며, 술 후 3개월 이후 방사선 사진상 이식골과 숙주골간의 골유합이 관찰되면 전체중 부하를 허용하였다. 압박 고정이 어려웠던 경우에는 외전 보조기를 착용하게 하고, 술 후 8주 이후 부분체중부하를 허용하였다.

임상적 결과의 판정은 재치환술 전과 최종 추시시 측정된 Harris 고관절 점수를 이용하였으며, 90점 이상은 우수(excellent), 80 ~ 89점은 양호(good), 70~79점은 보통(fair), 70점 미만은 불량(poor)으로 분류하였다.

방사선적 결과는 술 전, 술 후, 술 후 3개월, 술 후 6개월, 이후 1년 간격으로 촬영하여 이식골 유합시기, 골흡수율의 변화<sup>24,26)</sup>, 비구컵의 상방, 내측전이 정도, 비구컵 기울기 변화, DeLee와 Charnley의<sup>5)</sup> 구역에서 방사선학적 음영선(radiolucent line) 및 골용해(osteolysis)의 유무를 수술에 참여하지 않았던 2인이 관찰되었다. 이식골의 유합은 이식골의 골음영이 숙주골과 비슷해지고 그 사이의 골소주가 나타나는 경우로 정의하였고<sup>26)</sup> 골흡수율의 변화는 Wilson 등<sup>29)</sup>이 사용한 방법을 변형하여 사용하였다<sup>24)</sup>. 골흡수율은 변화 비율에 따라 10% 미만은 Group I, 11 ~ 25%는 Group II, 26 ~ 50%는 Group III, 51 ~ 75%는 Group IV, 75% 이상은 Group V로 분류하였다. 비구컵의 전이과 경사각의 변화는 Goodman 등<sup>9)</sup>이 제시한 방법을 이용하여 측정하였다. 방사선 투과음영 유무는 2mm 이상인 경우 의미가 있는 것으로 판단하였다. 재제

**Table 1.** Implants Used for Acetabular Revision

Acetabular Cup	No. of Hips
Duraloc <sup>®</sup> (Depuy, Warsaw, Indiana)	48
Secur-fit <sup>®</sup> (Stryker, Ireland)	43
Omnifit <sup>®</sup> (Osteonics, Allendale, New Jersey)	13
ABG II <sup>®</sup> (Howmedica, Rutherford, New Jersey)	11
Wagner <sup>®</sup> (Zimmer, Switzerland)	10
AML <sup>®</sup> (Depuy, Warsaw, Indiana)	2
Trident <sup>®</sup> (Osteonics, Allendale, New Jersey)	2
Osteoloc <sup>®</sup> (Howmedica, Rutherford, New Jersey)	1
Trilogy <sup>®</sup> (Zimmer, Warsaw, Indiana)	1

**Table 2.** Causes of Revision Hip Arthroplasty

Causes	No. of Hips
Loosening of Acetabular Cup	78
Polyethylene Wear	22
Acetabular Protrusion	11
Breakage of Polyethylene	8
Progressive Osteolysis	3
Infection	3
Recurrent Dislocation	1

치환술을 받은 경우 실패(Failure)로 판단하였다. 이식 골의 종류에 따른 실패 빈도를 분석하였고 카이제곱검정 (Chi-square test)을 사용하여 유의성을 조사하였으며 p-value가 0.05 미만인 경우를 통계적으로 유의한 것으로 판단하였다. 생존분석은 Kaplan-Meier 법<sup>12)</sup>을 이용하였으며, end point는 어떤 이유로 든 재수술을 받은 경우, 비구컵 해리가 원인이 되어 재수술을 받은 경우로 나누어 분석하였다.

## 결 과

### 1. 임상적 결과

Harris 고관절 점수는 술 전 평균 51.8(22~85) 점에서 최종 추시시 82.5(52~98) 점으로 향상되었다. 최종 추시시 33 레에서 우수, 70 레에서 양호, 22 레에서 보통, 6 레에서 불량으로 나타났다. 6레의 불량의 환자 중 4 레는 비구컵 해리가 발생한 경우이었고, 1레는 수술 후 탈구, 1 레는 원인 미상의 불량으로 나타났다.

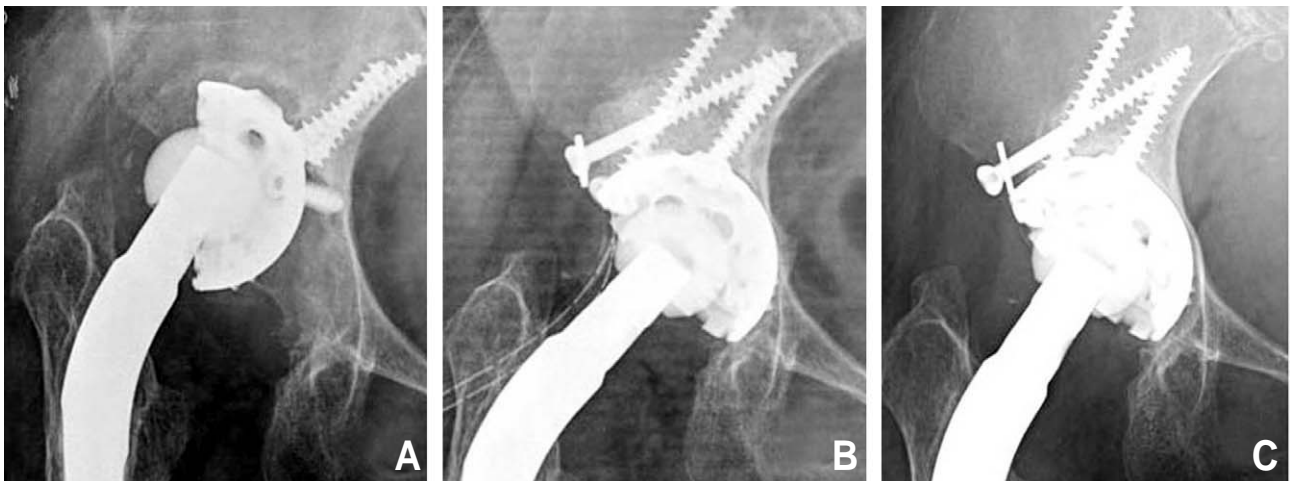
### 2. 방사선학적 결과

이식골의 융합 시기는 6.4(3~12)개월이었으며, 모든 경우에서 술 후 12 개월까지 골융합을 얻을 수 있었다. 이식골의 골흡수율은 Group I 106 레, Group II 22 레, Group III 3 레이었으며, 50% 이상의 흡수율을 보이는 경우는 없었다. 비구컵 전이는 상방 전이가 평균 1.37 mm(하방 2.4 mm~상방 5.3 mm)이었으며 내측 전이는 평균 1.20 mm(외측 2.3 mm~내측 5.3 mm)이었다. 비구컵 경

사각의 변화는 평균 1.24°(-14.6°~4.9°) 이었다.

비구컵 주위의 방사선학적 음영선은 DeLee and Charnley I 구역에서 1 레, II 구역 2 레, III 구역 14 레, II+III 구역 6레, I+II+III 구역 2레 발견되었다. 재치환술을 시행한 경우는 5 레 이었으며, 평균 3.3 년(8.5 개월 ~72 개월)에 시행 받았다. 이 중 4 레는 비구컵의 해리 소견이 발견되어 각각 8.5개월, 32개월, 46개월, 71개월에 재치환술을 시행받았다. 나머지 1 레는 재발성 탈구가 원인으로 재수술 시행 받았다. 비구컵 해리가 원인이 되어 재치환술을 받았던 1레는 재치환술 당시 압박 고정이 어려웠던 경우이었다. 합병증으로는 탈구 5레, 감염 4레, 비구컵 해리 4레, 대전자부 불유합 3 레, 수술 중 골절이 1 레, 비골신경마비가 1 레 있었다. 탈구된 4레는 모두 도수 정복 후, 외전 보조기를 착용하였으며, 외전근 강화 운동을 시행하였다. 이후 재탈구는 관찰되지 않았다. 그러나 나머지 1 레는 탈구가 지속되어 재수술을 시행하였다. 감염된 3레 중 1레는 술 후 1주일에 발생한 심부 감염으로 변연 절제술 및 항생제 투여 후 호전되었으며, 2레는 표재 감염으로 항생제 투여만으로 치료되었다. 대전자부 불유합은 3레에서 발생하였으나 통증 호소는 없었고, 2 cm 미만의 전이로서 보존적으로 치료하였다. 골절된 1 레는 수술 중 발견되어 환상 강선으로 고정하였다. 수술 직후 비골 신경 마비가 1 레 발생하였는데 불완전 마비로서 술 후 3개월에 완전 회복되었다.

131 레의 고관절 중에서 5레는 비구컵 광범위한 결손으로 초기 고정력 확보가 어려워 구조성 동종골 이식을 하였다. 골 결손 부위는 비구 상방과 후방의 광범위한 결손이었으며 사용한 동종골은 대퇴 골두이었다. 5레 중 4레는 골융합되어 비구 재형성이 되었으나 1 레는 부분 골소실



**Fig. 1.** (A) A radiograph shows acetabular bone defect (paprosky classification 3A) and loosening of cup at 13 years after total hip arthroplasty (B) Immediate postoperative radiograph shows stable fixation of structural grafted bone fixed with 2 cancellous screws. (C) Postoperative 2 year radiograph shows partial resorption of grafted bone on lateral portion about the cup but cup is still maintained stable.

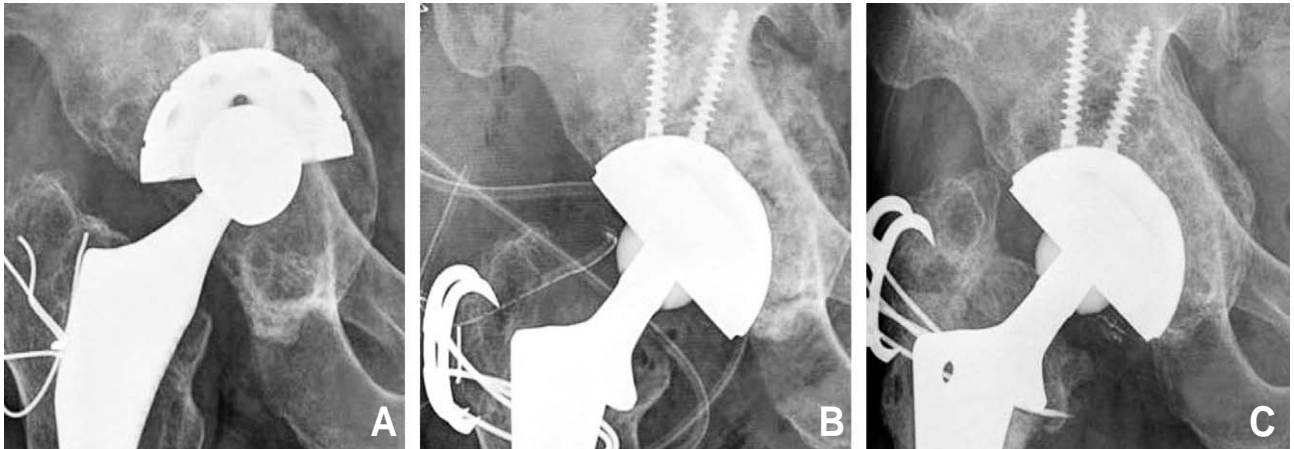
이 있었다(Fig. 1). 현재 비구컵의 해리는 보이지 않아 관찰 중이다.

이식골의 종류에 따른 실패율을 분석한 결과 자가골과 동종골간의 통계적으로 유의한 차이는 발견할 수 없었다 (chi-square test, P=0.094). 저자들이 시행한 골이식을 함께한 무시멘트 비구컵을 이용한 재치환술에서 실패율은 3.8%로 양호한 결과를 얻었다(Fig. 2). Kaplan-Meier 방법을 이용한 생존분석에서 어떠한 이유로 재치환술을 받은 경우는 술 후 13년에 86.3%의 생존율을 보였고(Fig. 3A), 비구컵 해리에 의해 재치환술을 받은 경우는 술 후 13년에 94.9%의 생존율을 보였다(Fig. 3B).

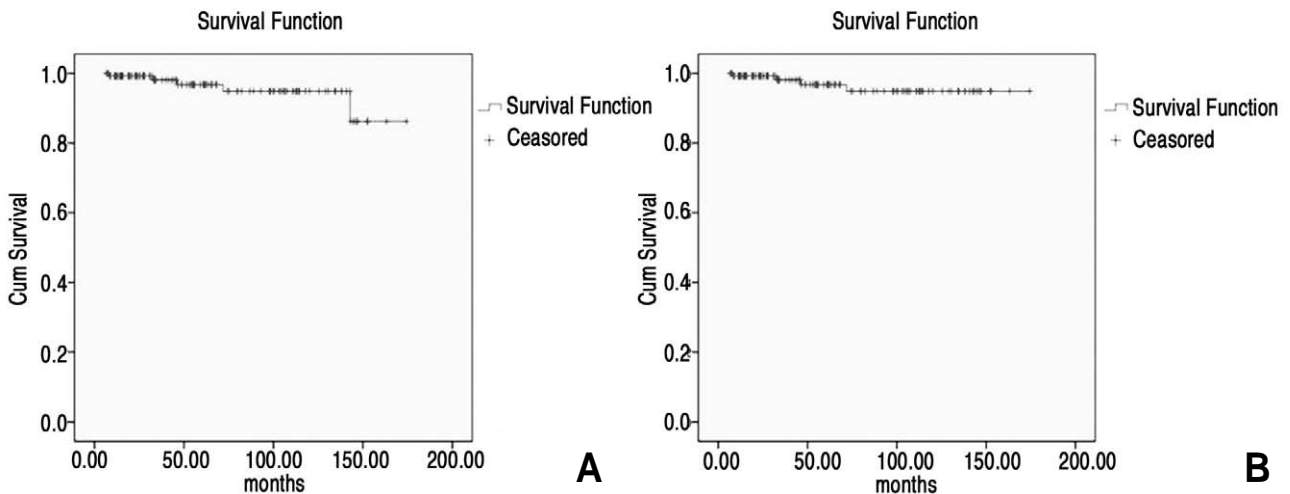
## 고 찰

일차 인공 고관절 치환술의 시행이 증가하고 기존에 수술 받은 환자들은 시간이 지남에 따라 골용해와 해리가 나타나므로 재치환술의 빈도가 현저히 증가되고 있다<sup>2)</sup>. 재치환술의 주요 원인인 골용해와 해리는 인공 관절면에서 생성된 폴리에틸렌, 금속, 세라믹 등의 미세 마모 입자에 의해 발생한다. 주로 1  $\mu\text{m}$ 이하의 미세파편이 대식세포에 의해 탐식되면 화학물질(cytokine)을 분비하게 되고, 화학물질(cytokine)은 주위의 파골세포를 활성화하고 조골세포를 억제하여 골흡수가 발생한다. 이에 따라 인공 고관절 치환술 후 골결손이 발생하게 된다<sup>10)</sup>.

특히 비구 주위에 발생한 골결손은 재치환술시 비구컵



**Fig. 2.** (A) A radiograph shows loosening of cup and acetabular bone defect (Paprosky classification 3B) at 15 years after primary total hip arthroplasty (B) Acetabular reconstruction with bone graft and uncemented cup was performed (C) Radiograph taken at 5 years after revision shows partial resorption of grafted bone but stable fixation of acetabular cup with good incorporation of grafted bone.



**Fig. 3.** (A) K-M survivorship curve with revision for any reason considered as the end point survivorship : 86.3% at 13 years (B) K-M survivorship curve with revision for loosening considered as the end point survivorship : 94.9% at 13 years.

의 안정 고정 및 골결손부 재건이 어려우므로 이를 해결하기 위한 다양한 술기와 장단점이 보고되었다. 그 중 골이식과 함께 무시멘트 비구컵을 이용한 비구재건술은 장기 추시상 양호한 결과들이 여러저자들에 의해 보고되었다<sup>6,7,17,19,23,25</sup>. Rosenberg<sup>23</sup>에 의하면 138례의 무시멘트 비구컵을 이용한 재치환술을 시행한 후 평균 11년 추시한 결과 생존율이 84%이었으며, 재치환술의 원인으로는 모두가 반복되는 탈구나 지연 감염에 의한 것이었고, 해리에 의한 경우는 없었다고 보고하였다. Templeton 등<sup>25</sup>의 61례의 무시멘트 비구컵을 이용한 재치환술을 시행한 후 평균 12.9년 추시 관찰한 결과 수술이 필요할 정도의 비구컵 해리 소견은 없었으며, 방사선학적으로만 2례에서 해리 소견이 관찰되었다고 하였다. 저자들의 연구에서는 평균 6.4년 추시상 실패율 3.8%로 나타났으며 생존율 분석상 재수술을 end point로 한 13년 생존율이 86.3%를 나타내었다. 특히 해리를 end point로 한 경우 13년 생존율은 94.9%의 양호한 결과를 나타내었다. 이는 다른 저자들의 보고와 견줄만한 양호한 결과로 사료되었다.

골이식과 함께 무시멘트 비구컵을 이용한 비구재건술의 성공 조건으로 Dell Valle 등<sup>6</sup>은 숙주골과 비구컵이 50% 이상 접촉이 되어야 하며, 충분한 길이의 나사못을 여러 방향으로 삽입하여 컵을 안정되게 하는 것이 중요하다고 하였다. Lian 등<sup>13</sup>은 무시멘트 비구컵을 이용한 비구 재건술에서 숙주골의 골질이 불량하거나, 숙주골과 비구컵간의 접촉이 50% 이하일 경우, 골반 불연속(pelvic discontinuities)이 있는 경우, 후주 결손이 심한 경우에서는 불안정성으로 인해 생물학적 고정을 기대하기 어려우므로 불만족스러운 결과를 나타낸다고 보고 하였다.

저자들은 수술시 비구컵과 숙주골과의 접촉면이 최대가 되도록 확공을 하고, 이식골을 숙주골에 견고하게 다져 넣고, 컵은 여러 개 나사못으로 안정되게 고정하여 초기 고정력을 확보하도록 노력하였다. 비구컵이 압박 고정되어 있으면 조기 체중부하가 가능하나 환자의 협조가 부족할 경우 이식골에 응력이 작용하여 해리가 발생할 수 있는 우려가 있어 비교적 늦게 술 후 6주까지 전체중부하를 피하도록 권유하였다. 즉, 저자들은 골 이식 및 비구컵 고정시 일차 안정적 고정을 얻도록 노력하였고 골유합시기까지 체중부하를 천천히 하도록 하여 양호한 결과를 얻을 수 있었다고 생각한다.

비구 변연의 상방, 후방 및 전방에 심한 분절 결손이 있었던 5례에서 파쇄골 이식만으로는 비구컵의 안정적 고정이 어려웠으므로 구조성 동종골 이식을 시행하였다. 구조성 동종골 이식은 비구 변연부에 분절결손이 심한 경우 함께 시행하여 무시멘트 비구컵을 고정하는 방법으로 여러 저자들<sup>1,8,20,21,27</sup>은 만족스러운 결과를 보고하였다. 저자들은 5례 중 모든 례에서 안정적 고정을 얻었으나 1례에서만 부분적 골흡수가 발생하였다. 구조성 이식골은 혈관이

자라 들어 가기가 어렵고, 접촉면에서만 혈관의 재형성이 일어나기 때문에 이식골의 일부에서 골흡수가 발생할 수 있다고 보고 되고 있다<sup>15</sup>. 유<sup>28</sup>는 구조성 동종골 이식이 성공하기 위해서는 이식골의 강도가 강해야 하며 하나의 큰 덩어리를 사용하는 것이 좋고 구조성 동종골의 견고한 내고정이 필요하며 이식골의 유합과 재형성 기간 동안 체중부하나 불필요한 응력이 가해지지 않도록 하는 것이 중요하다고 보고하였다. 저자들도 양질의 구조성 동종골을 견고하게 고정하였고 비교적 천천히 체중부하를 권유하여 양호한 결과를 얻었던 것으로 생각된다.

Paprosky type 3의 골결손이 있는 13례에 대해서도 무시멘트 컵과 골이식을 이용한 방법으로 재치환술 하였다. Type 3의 골결손의 경우 비구컵이 초기 고정력의 확보가 어렵고, 비구컵과 숙주골간의 접촉이 작아서 편심 비구컵(oblong cup), 비구컵 보강기구, 시멘트형 비구컵과 같은 방법이 권장되나 본 저자들은 type 3의 경우에도 무시멘트 비구컵의 일차 안정 고정이 유지될 수 있으면 무시멘트 비구컵을 사용하였다. 이를 위해 숙주골과 비구컵간에 50% 이상의 접촉이 가능할 수 있도록 확공하여 가능한 큰 컵을 사용하였으며, 여러 방향으로 나사못을 고정, 일차적인 안정성을 확보하도록 하였다. 특히 체중 부하 시기를 다른 환자보다 더 늦추어 술 후 3개월에야 부분체중부하를 허용하였다. 이러한 방법으로 수술 및 재활을 시행한 환자의 모든 례에서 수술이 실패한 경우는 없었으나, 환자 수가 적어 더 많은 수술과 추시가 필요할 것으로 사료된다.

본 연구의 제한점으로는 2인 술자에 의해 시술되었으며, 대상 환자들 간의 추시 관찰 기간의 범위가 넓고, 다양한 종류의 비구컵이 사용되어 특정한 디자인과 표면처리가 된 무시멘트 비구컵의 결과를 추정하기 어려운 점이 있다.

## 결 론

비구골 결손이 동반된 경우 골이식을 함께한 무시멘트 비구컵을 이용한 재치환술은 빠른 이식골의 골결합과 안정적 비구컵을 얻을 수 있어 권장할 만한 술식으로 사료된다.

## REFERENCES

- 1) **Bohm P, Banzhaf S:** Acetabular revision with allograft bone. 103 revisions with 3 reconstruction alternatives, followed for 0.3-13 years. *Acta Orthop Scand*, 70: 240-249, 1999.
- 2) **Bozic KJ, Katz P, Cisternas M, Ono L, Ries MD, Showstack J:** Hospital resource utilization for primary and revision total hip arthroplasty. *J Bone Joint Surg*, 87-A: 570-576, 2005.
- 3) **Chareancholvanich K, Tanchuling A, Seki T, Gustilo RB:** Cementless acetabular revision for aseptic failure of

- cemented hip arthroplasty. *Clin Orthop Relat Res*, 361: 140-149, 1999.
- 4) **D' Antonio JA, Capello WN, Borden LS, et al.:** Classification and management of acetabular abnormalities in total hip arthroplasty. *Clin Orthop Relat Res*, 243: 126-137, 1989.
  - 5) **DeLee JG, Charnley J:** Radiological demarcation of cemented sockets in total hip replacement. *Clin Orthop Relat Res*, 121: 20-32, 1976.
  - 6) **Della Valle CJ, Berger RA, Rosenberg AG, Galante JO:** Cementless acetabular reconstruction in revision total hip arthroplasty. *Clin Orthop Relat Res*, 420: 96-100, 2004.
  - 7) **Etienne G, Bezwada HP, Hungerford DS, Mont MA:** The incorporation of morselized bone grafts in cementless acetabular revisions. *Clin Orthop Relat Res*, 428: 241-246, 2004.
  - 8) **Garbuz D, Morsi E, Gross AE:** Revision of the acetabular component of a total hip arthroplasty with a massive structural allograft. Study with a minimum five-year follow-up. *J Bone Joint Surg*, 78-A: 693-697, 1996.
  - 9) **Goodman SB, Adler SJ, Fyhrie DP, Schurman DJ:** The acetabular teardrop and its relevance to acetabular migration. *Clin Orthop Relat Res*, 236: 199-204, 1988.
  - 10) **Howell GE, Bourne RB:** Osteolysis: etiology, prosthetic factors, and pathogenesis. *Instr Course Lect*, 49: 71-82, 2000.
  - 11) **Jasty M:** Jumbo cups and morsalized graft. *Orthop Clin North Am*, 29: 249-254, 1998.
  - 12) **Kaplan EL, Meier P:** Nonparametric estimation from incomplete observations. *J Am Stat Assoc*, 53: 457-481, 1958.
  - 13) **Kruger-Franke M, Birk M, Rosemeyer B:** Results of cementless acetabular revision surgery. *Z Orthop Ihre Grenzgeb*, 133: 374-379, 1995.
  - 14) **Lachiewicz PF, Hussamy OD:** Revision of the acetabulum without cement with use of the Harris-Galante porous-coated implant. Two to eight-year results. *J Bone Joint Surg*, 76-A: 1834-1839, 1994.
  - 15) **Lee JM:** Revision acetabular reconstruction in total hip arthroplasty. *J Korean Hip Soc*, 16: 176-182, 2004.
  - 16) **Leopold SS, Rosenberg AG, Bhatt RD, Sheinkop MB, Quigley LR, Galante JO:** Cementless acetabular revision. Evaluation at an average of 10.5 years. *Clin Orthop Relat Res*, 369: 179-186, 1999.
  - 17) **Lian YY, Yoo MC, Pei FX, Kim KI, Chun SW, Cheng JQ:** Cementless hemispheric acetabular component for acetabular revision arthroplasty: a 5- to 19-year follow-up study. *J Arthroplasty*, 23: 376-382, 2008.
  - 18) **Padgett DE, Kull L, Rosenberg A, Sumner DR, Galante JO:** Revision of the acetabular component without cement after total hip arthroplasty. Three to six-year follow-up. *J Bone Joint Surg*, 75-A: 663-673, 1993.
  - 19) **Palm L, Jacobsson SA, Kvist J, Lindholm A, Ojersjo A, Ivarsson I:** Acetabular revision with extensive allograft impaction and uncemented hydroxyapatite-coated implants. Results after 9 (7-11) years follow-up. *J Arthroplasty*, 22: 1083-1091, 2007.
  - 20) **Paprosky WG, Bradford MS, Jablonsky WS:** Acetabular reconstruction with massive acetabular allografts. *Instr Course Lect*, 45: 149-159, 1996.
  - 21) **Paprosky WG, Magnus RE:** Principles of bone grafting in revision total hip arthroplasty. Acetabular technique. *Clin Orthop Relat Res*, 298: 147-155, 1994.
  - 22) **Paprosky WG, Perona PG, Lawrence JM:** Acetabular defect classification and surgical reconstruction in revision arthroplasty. A 6-year follow-up evaluation. *J Arthroplasty*, 9: 33-44, 1994.
  - 23) **Rosenberg AG:** Cementless acetabular components: the gold standard for socket revision. *J Arthroplasty*, 18: 118-120, 2003.
  - 24) **Shin SH, Kim YM, Yoon KS, et al.:** Cementless acetabular revision performed with morselized bone grafts. *J Korean Hip Soc*, 18: 153-159, 2006.
  - 25) **Templeton JE, Callaghan JJ, Goetz DD, Sullivan PM, Johnston RC:** Revision of a cemented acetabular component to a cementless acetabular component. A ten to fourteen-year follow-up study. *J Bone Joint Surg*, 83-A: 1706-1711, 2001.
  - 26) **Wilson MG, Nikpoor N, Aliabadi P, Poss R, Weissman BN:** The fate of acetabular allografts after bipolar revision arthroplasty of the hip. A radiographic review. *J Bone Joint Surg*, 71-A: 1469-1479, 1989.
  - 27) **Woodgate IG, Saleh KJ, Jaroszynski G, Agnidis Z, Woodgate MM, Gross AE:** Minor column structural acetabular allografts in revision hip arthroplasty. *Clin Orthop Relat Res*, 371: 75-85, 2000.
  - 28) **Yoo MC:** Acetabular reconstruction in revision total hip arthroplasty using structural bone graft. *J Korean Hip Soc*, 13: 123-130, 2001.

ABSTRACT

## Acetabular Revision Using Uncemented Acetabular Cup

Yee-Suk Kim, M.D., Young-Ho Kim, M.D.<sup>1</sup>, Kee-Cheol Park, M.D.<sup>1</sup>,  
Chang-Hoon Lee, M.D., Il-Yong Choi, M.D.

*Department of Orthopaedic Surgery, Hanyang University, Seoul, Korea*  
*Department of Orthopaedic Surgery, Hanyang University, Guri Hospital\**

**Purpose:** The purpose of this study is to evaluate the clinical and radiological results of revision total hip arthroplasty with using impacted bone grafts and uncemented acetabular cups on the acetabulum with bone defects.

**Materials and Methods:** From June 1990 to March 2006, 131 revision total hip arthroplasties using an uncemented acetabular cup and impacted bone graft, were performed in 124 patients. The average follow-up period was 66 months. The clinical results were evaluated with the Harris hip score. The radiological results included the period of graft incorporation, the rate of resorption, the migration and the change of inclination of the cup. The failure rate and 13 year survival rate were analyzed.

**Results:** The Harris hip scores were 51.8 preoperatively and 82.5 postoperatively. The period of incorporation was a mean of 6.38 month. Most cases showed a resorption rate below 10%. The mean migrations of the acetabular cup were 1.37 mm superiorly and 1.20 mm medially. The mean change of inclination was 1.24°. There were 5 re-revision surgeries. The failure rate was 3.8%. The survival rate of the revision that was done due to loosening was 94.9% at 13 years.

**Conclusion:** Acetabular revision arthroplasty with bone grafts, and an uncemented cup is recommendable as it achieves favorable outcomes in terms of rapid incorporation of the grafted bone and stable fixation of the cup.

**Key Words:** Revision arthroplasty, Bone graft, Uncemented acetabular cup