

단일 병원에서의 재발성 장중첩증과 병적 선두에 대한 임상적 고찰

단국대학교 의과대학 소아과학교실, *소아외과학교실

이 건 송 · 박 윤 준*

Clinical Analysis of Recurrent Intussusception and the Pathologic Lead Point in a Single Center

Kun Song Lee, M.D. and Yun Joon Park, M.D.*

Departments of Pediatrics and *Pediatric Surgery, College of Medicine, Dankook University, Cheonan, Korea

Purpose: Intussusception is the most common cause of intestinal obstruction in young children. Although intussusceptions are easily treated, some intussusceptions with or without a pathologic lead point (PLP) often recur. In this study, we analyzed the clinical characteristics and prognosis of recurrent intussusceptions (RI), the frequency of the PLP, and correlation between RI with PLP.

Methods: The medical records of 144 patients, among 590 patients with intussusceptions who had been admitted to the Department of Pediatrics and Pediatric Surgery of Dankook University Hospital between May 1994 and June 2009 were reviewed retrospectively.

Results: The overall recurrence rate of intussusceptions in this study was 9.2%. The mean interval between the initial occurrence and the first recurrent attack was 130 ± 175 days (range, 12 hours to 3 years). There was no statistically significant difference in the recurrence rate among patients who underwent air, barium, and manual reduction ($p=0.131$). Eighty-seven cases (92.6%) of RI had a successful reduction by the use of non-operative techniques. A PLP was present in 18 patients (3.0%). The most common PLP was intestinal lymphoid hyperplasia, followed by Meckel's diverticulum, duplication cyst, intestinal polyp, and adenomyoma. The mean number of intussusceptions was 4.7 ± 1.9 in 7 patients with PLP, which was significantly higher than (2.4 ± 0.9) patients without a PLP ($p=0.023$). The mean duration of recurrences was 17.4 ± 19.8 months (range, 2 days to 72 months).

Conclusion: A careful search for a PLP should be performed to prevent recurrence of intussusception, especially when intussusception has recurred more than three times. (*Korean J Pediatr Gastroenterol Nutr* 2009; 12: 163~170)

Key Words: Recurrent intussusception, Pathologic lead point, Intestinal lymphoid hyperplasia

서 론

장중첩증(intussusception)은 장관의 어느 일부가 근접한 다른 장관으로 유입되는 상태를 말하며¹⁾ 다른 장관으로 합입되는 부분을 감입부(intussusceptum), 합입되는 장관을 받아들이는 부위를 외통(intussusciens)이라 한다²⁾. 장중첩증의 80%가 24개월 전의 소아연령에서 발생하며 남아에서 여아보다 4배 정도 발생빈도가 높다¹⁾. 원인은 90%에서 특발성(idiopathic)이나 2세 이상에서 발생하는 장중첩증은 병적 선두(pathologic lead point)가 존재할 가능성이 높다^{1,3)}. 병적 선두가 없고 발생 원인이 불명확한 특발성 장중첩의 경우 아테노바이러스 C형의 호흡기 감염이 선행하거나 감염되어 있으면서 중첩증이 발생할 수 있으며, 위장관염이나 새로운 음식단백에 노출 시 말단 회장(terminal ileum)의 무리 림프소절(peyer's patch)에 부종이 생기고 이러한 림프구양 증식(lymphoid hyperplasia)이 대장으로의 탈출(prolapse)을 일으키게 되어 중첩증을 일으키는 위험인자라고 하였다^{1,3)}. 재발성 장중첩증의 발생은 드물지만 대부분 비수술적 정복술 시행 후 호발하며, 정수압(hydrostatic pressure) 정복술 시 10%에서 15%로 발생한다고 하였다⁴⁾. 재발을 예측할 수 있는 증상이나 증후는 없으나 용종, 종양 혹은 Meckel 게실 등의 병적 선두가 존재할 때 발생 빈도가 증가한다고 하였다⁵⁾.

국내에서 장중첩증에 관한 많은 증례 보고와 연구들이 있었으나 재발성 장중첩증에 대한 환아들을 대상으로 한 연구들은 많지 않다. 이에 저자들은 단일기관에서 재발성 장중첩증을 일으킨 환자들의 특성 및 예후, 그리고 병적 선두에 대하여 알아보고자 하였다.

대상 및 방법

1. 대상

1994년 5월부터 2009년 6월까지 장중첩증으로 단국대학교병원 소아청소년과 및 소아외과에 입원하여 치료 받았던 590명의 환자 중 2회 이상의 장중첩증이 발생한 54명의 환아와 비수술적 정복술에 실패하여 수술을 시행하거나 영상의학적 검사상 병적 선두가 의심되었던 90명 총 144명의 환아를 대상으로 하였다.

2. 방법

총 144명의 환자의 의무기록지를 후향적으로 분석하여 2회 이상의 장중첩증이 있었던 54명의 환아들의 성별 및 연령, 재발의 횟수, 재발의 간격, 정복술 실패의 유무들에 대하여 알아보았다. 총 144명의 환자의 병적 선두에 대해서는 병적 선두의 종류, 선두의 위치, 재발의 유무, 비수술적 정복술 성공의 유무, 그리고 진단 방법 등에 대하여 조사하였다. 재발성 장중첩증이 있었던 환아들의 예후는 3회 이상의 중첩증이 있었고, 2009년 7월까지 전화방문을 통해 추적관찰을 할 수 있었던 17명에서 마지막 장중첩증 발병시의 나이 및 재발의 기간, 추적관찰 동안의 상태 등에 대해 알아보았다.

3. 통계

모든 자료의 통계분석은 SPSS version 12.0을 이용하였다. 재발의 빈도와 첫 재발 사이의 상관관계는 Pearson 선형상관분석을 사용하였다. 정복술에 따른 재발과의 연관성은 Fisher's exact test를, 병적 선두의 유무에 따른 중첩증 횟수의 비교는 Mann-Whitney 검정을 사용하였다. *p*값이 0.05 미만인 경우를 통계적으로 유의한 것으로 판정하였다. 통계값은 평균±표준편차로 표시하였다.

결 과

1. 연구대상의 특징

총 590명의 환자 중 2회 이상의 재발성 장중첩증을 보인 환아는 54명(9.2%)이었다. 환아의 성별 분포는 남아 37명(68.5%), 여아 17명(34.2%)으로 남아에서 2.1배 더 많았다. 초기 중첩증 시 연령의 분포는 2개월부터 38개월(평균 11.7±9.2)이었다.

2. 재발의 빈도와 처음 재발 사이의 기간

재발은 1회가 35명(64.8%)으로 가장 많았으며 2회 10명(18.5%), 3회 3명(5.6%), 4회 3명(5.6%), 5회 1명(1.9%), 6회 1명(1.9%), 7회 1명(1.9%)이었다. 2회 이상의 재발을 보인 경우(세 번 이상의 중첩증)는 19명(35.2%)이었다. 처음 중첩증이 있는 후 첫 재발까지의 기간은 최소 12시간에서 최대 3년(평균 130±175일)이

었으며, 일주일 이내 재발한 경우는 12명(22%)이었다. 재발의 빈도와 처음 재발 사이 기간과의 연관성은 통계적인 유의성이 없었다($r = -0.064$, $p = 0.643$).

3. 정복술에 따른 재발률과 재발 시 정복술의 실패율

54명의 총 중첩증의 횟수는 148회이고 이 중 공기 정복술은 118회, 바륨 정복술은 21회, 도수 정복술은 9회 시행되었다. 공기 정복술 시행 후 중첩증의 재발은 77예(65.2%), 바륨 정복술은 14예(66.7%), 도수 정복술은 3예(33.3%)로 재발률은 바륨 정복술이 가장 높았으나 통계적 유의성은 없었다. 재발 후 비수술적 정복술로 87예(92.6%)에서 정복되었고, 실패하여 도수 정복을 시행한 경우는 7예(7.4%)였다. 비수술적 정복술에 실패한 7예는 공기 정복술을 시행한 경우가 6예, 바륨 정복술을 시행한 경우 1예였다.

4. 병적 선두

590명의 환자 중 18명(3.0%)에서 병적 선두가 관찰되었다. 재발성 장중첩증을 보인 54명의 환자 중 병적 선두가 있었던 환자는 7명(12.9%)이었다. 7명 모두 3회 이상의 장중첩증이 있었으며 재발 횟수의 중앙값은 3회(2~7회)였다. 병적 선두가 있었던 18예는 비수술적 정복술로 정복이 되지 않아 수술 후 진단된 경우가 12예, 비수술적 정복술을 시행하지 않고 수술을 시행하여 진단된 경우가 2예, 비수술적 정복술로 정복이 되었으나 초음파 검사 및 대장 조영술 검사 상 병적 선두가 의심되어 시험적 개복술을 시행하여 진단된 경우가 3예, 그리고 소장 조영술 검사로 진단된 경우가 1예가 있었다. 병적 선두의 종류로는 수술 후 조직검사 소견으로 진단된 12예와 소장 조영술 검사로 확인된 1예의

Table 1. The Clinical Characteristics of Patients Who Had Pathologic Leading Point

Age* (months) /Sex	Disease	Location	Type of intussusception	Number of recurrence	Reduction	Method of Dx.†
9/M	ILH‡	Intraluminal	Ileocolic	7	Air: Success	Small bowel series
23/F	LH of appendix§	Intraluminal	Ileocolic	6	Barium: Success	Colonoscopy and operation
14/M	ILH	Intraluminal	Ileoileocolic	3	Barium: Fail	Small bowel series and operation
8/M	ILH	Intraluminal	Ileocolic	3	Barium: Fail	Colon study and operation
5/M	ILH	Intraluminal	Ileocolic	2	Air: Fail	Operation
5/M	ILH	Intraluminal	Ileocolic	0	Barium: Fail	Operation
6/F	ILH	Intraluminal	Ileoileocolic	0	No	Operation
14/F	ILH	Intraluminal	Ileoileocolic	0	Air: Fail	Operation
3/M	ILH	Intraluminal	Ileocolic	0	Air: Fail	Operation
24/F	ILH	Intraluminal	Ileocecal	0	Air: Fail	Operation
5/M	ILH	Intraluminal	Ileoileocolic	0	Air: Fail	Operation
4/M	ILH	Intraluminal	Ileocolic	0	Air: Fail	Operation
5/M	ILH	Intraluminal	Ileocolic	0	Air: Fail	Operation
7/F	Meckel's diverticulum¶	Intraluminal	Ileocecal	3	Barium: Success	Sonography and operation
12/F	Duplication cyst	Extraluminal	Ileocolic	2	Air: Success	Sonography and operation
120/F	Ileal polyp	Intraluminal	Ileoileal	0	No	Operation
3/M	Meckel's diverticulum	Extraluminal	Ileocecal	0	Air: Fail	Operation
11/M	Adenomyoma of small bowel	Intraluminal	Ileoileocolic	0	Air: Fail	Operation

*Age: at initial intussusception, †Dx.: diagnosis, ‡ILH: intestinal lymphoid hyperplasia, §LH of appendix: intussusception of the appendix, ¶Meckel's diverticulum: inverted Meckel's diverticulum.

림프양 증식증(lymphoid hyperplasia)이 13예(72.2%)로 가장 많았다. 이 중 1예는 충수(appendix)의 림프양 증식증이 관찰되었다. Meckel 게실 2예(11.3%), 중복 낭종(duplication cyst)이 1예(5.5%), 소장외 용종(polyp) 1예(5.5%), 선근종(adenomyoma) 1예(5.5%)가 관찰되었

다. 병적 선두 중 Meckel 게실과 중복 낭종의 1예를 제외하고 모두 장관 내 병변이었다(Table 1). 장관 내 혹은 장관 외의 종괴양 병변은 아니지만 장관막 림프질의 관찰 없이 맹장(cecum)과 말단 회장(terminal ileum) 사이에 선천성 밴드(congenital band)가 4예에서 관찰되었다.

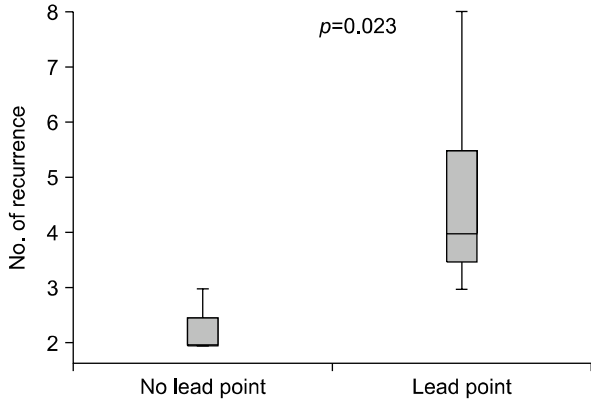


Fig. 1. The mean number of intussusception was 4.7 ± 1.9 (3~8) in 7 patients had pathologic lead point, which was significantly higher than that of patients who did not have pathologic lead point ($p=0.023$).

5. 병적 선두의 유무에 따른 중첩증 횟수의 비교

54명의 재발성 장중첩증 환자에서 병적 선두가 있었던 7명의 중첩증 횟수의 평균은 4.7 ± 1.9 회(3~8)로 선두가 없었던 47명의 2.4 ± 0.9 회(2~6) 보다 통계적으로 유의하게 높았다($p=0.023$)(Fig. 1).

6. 예후

3회 이상의 중첩증이 있었고, 추적관찰이 가능하였던 17명의 환자에서 중첩증 재발의 평균 기간은 17.4 ± 19.8 개월(2일~72개월)이었다. 수술을 시행하지 않고 비수술적 정복술을 시행하였던 9명의 재발의 평균 기간은 18.8 ± 16.3 개월(2일~45개월)이었고, 마지막 중첩

Table 2. The Prognosis of Children Who Had More Than Three Times Intussusception

Age 1*/Age 2† (months)	Number of recurrence	Operation	Follow-up (years)	PLP‡	Outcome
16/52	2	No	10	No	No more recurrence
7/8	3	Resection	14	Meckel's diverticulum§	No more recurrence after operation
20/22	5	No	14	No	No more recurrence
10/22	2	Manual reduction	11	No	No more recurrence after operation
2/23	4	No	7	No	No more recurrence
8/15	4	Exploratory laparotomy	12	No	No more recurrence after operation
12/15	2	Resection	0 (4 months)	Duplication cyst	No more recurrence after operation
9/56	7	No	6	ILH	No more recurrence
11/45	2	No	4	No	No more recurrence
4/6	2	No	11	No	No more recurrence
23/24	6	Resection	12	LH of appendix¶	No more recurrence after operation
14/86	3	Manual reduction	4	ILH	No more recurrence after 2nd operation
7/23	2	No	4	No	No more recurrence
21/36	4	No	2	No	No more recurrence
5/17	2	Manual reduction	13	ILH	No more recurrence after operation
8/21	3	Manual reduction	7	ILH	No more recurrence after operation
30/30	2	No	3	No	No more recurrence

*Age 1: at first intussusception developed, †Age 2: at last recurred intussusception developed, ‡PLP: pathologic lead point, §Meckel's diverticulum: inverted Meckel's diverticulum, ¶LH of appendix: intussusception of the appendix.

중 시 평균나이는 32.6 ± 16.2 개월이었다(Table 2).

고 찰

지금까지 150명 이상의 장중첩증 환자를 대상으로 한 연구들에서 보고된 중첩증의 재발률은 9~11.5%였다^{6~8)}. 본 연구에서도 15년간 단일병원에서 장중첩증으로 입원한 590명의 환자 중 54명에서 2회 이상의 중첩증이 발생하여 9.2%의 재발률을 보였다. 전향적인 연구가 아니기 때문에 정확한 재발률이라고 할 수 없지만, 지역거점 병원이라는 특성상 재입원 가능성이 많아 재발률 평가가 가능하리라 생각된다. 재발의 빈도는 1회가 54명 중 35명(64.8%)으로 가장 많았으며 최대 7회의 재발을 보인 환아도 있었다. 763명의 장중첩증의 환아를 대상으로 한 연구에서도 본 연구와 비슷한 결과를 보였다. 1회의 재발이 47명(68%)이었고, 2회 이상의 재발을 보인 환아는 22명(31.8%)이었다⁶⁾. 장중첩증의 발생 후 첫 번째 재발까지의 기간은 평균 130일이었으나, 일주일 이내 재발한 경우도 22%의 빈도를 보였다. 재발의 빈도가 많을수록 첫 재발까지의 기간이 짧을 것으로 생각되어 상관관계를 분석하였으나 이는 통계적으로 유의성이 없었다.

본 연구에서 정복술에 따른 재발률은 공기 정복술, 바륨 정복술, 도수 정복술에 차이가 없었다. 다른 연구에서도 바륨 정복술과 공기 정복술에서 재발률의 차이는 없었다⁶⁾. 재발 후의 장중첩증의 치료는 87예(92.6%)에서 비수술적 방법으로 정복이 되었으나, 공기 정복술 6예, 바륨 정복술이 1예로 모두 7예(4.7%)는 정복이 되지 않아 도수 정복을 시행하였다. 본 연구 결과를 바탕으로 재발성 중첩증의 치료 시 우선 비수술적 방법을 시행하고, 병적 선두의 유무를 확인하기 용이하고 정복 실패율이 낮은 바륨 정복술 시행을 우선 고려해 볼 수 있겠다.

한 연구에 따르면 소아에서 장중첩증의 원인이 되는 병적 선두의 존재는 1.5%에서 12% 정도의 빈도를 보인다고 하였다⁴⁾. 병적 선두는 위장관에서 국소적으로 존재하거나 또는 넓은 범위에서 존재하기도 한다. 체계적으로 연구된 여러 논문들을 고찰한 문헌 보고에서 국소적인 병변으로 Meckel 게실이 가장 빈도가 높으며, 소장 용종, 중복 낭종(duplication cyst), 림프종(lym-

phoma) 등이 있고, 넓은 범위에 병변을 보이는 경우로 장벽의 비후를 보이는 Henoch-Schönlein 자반증과 장운동을 감소시키는 낭포성 섬유증(cystic fibrosis) 그리고 celiac병 등을 보고하였다⁴⁾. 재발성 장중첩증에서 병적 선두의 보고는 문헌마다 차이는 있으나 0~33%로 보고하였다⁴⁾. 우리나라의 문헌 보고를 보면 2,889명 중 16예에서 병적 선두가 관찰되어 0.6%의 빈도를 보였으며 Meckel 게실이 8예로 가장 많았고, 악성 림프종이 3예, 이소성 채장 2예, 맹장중복 1예 순이었다⁹⁾. 본 연구에서의 병적 선두는 18명에서 존재하여 전체 590명의 환자 중 3%의 빈도를 보였고, 재발된 장중첩증 환자 중에서는 7명이 선두가 관찰되어 12.9%였다. 병적 선두의 종류에는 림프양 증식증이 13예로 가장 많았으며 Meckel 게실이 2예로 두 번째로 높은 빈도를 보였다. 림프양 증식증은 림프 망상 조직의 증식을 특징으로 하는 양성 질환으로 1958년 Smith와 Helwig¹⁰⁾가 처음 보고하였고 주로 말단 회장 부위에 존재하는 Peyer's patches와 같은 림프조직들이 증식하여 용종 모양의 (polypoid) 형태를 이루어 장중첩증을 일으키거나 재발성 장중첩증에서 선두의 역할을 한다^{11,12)}. 림프양 증식은 주로 위, 소장, 직장 등에 국소적으로 발생하기도 하며 소장과 대장에 걸쳐 복수의 병변으로 나타나기도 한다^{13,14)}. 이러한 림프양 증식증은 여러 가지 감염과의 연관성이 있으며 보고된 감염원으로는 아데노바이러스, 헤르페스바이러스, 로타바이러스, 에코바이러스 그리고 Giardia 등이 있다¹⁰⁾. 2세 이하의 소아에서는 정상적으로 Peyer's patches의 크기가 크고 상기도 감염과 위장관염이 빈번히 발생하므로 장중첩이 호발하는 것으로 생각된다¹⁵⁾. 예후와 치료 면에 있어 고려해 볼 때 림프양 증식증을 급성 병변과 만성 병변 구분할 수 있으며¹⁶⁾ 두 병변 모두 중첩증을 일으킬 수 있지만 말단회장 부위에 만성 병변은 재발성 회장결장형(ileocecal) 장중첩증을 일으킬 수 있다고 하였다¹¹⁾. Nishina 등¹⁷⁾은 Peyer's patches에 광범위한 출혈, 괴사, 부종 등이 동반되어 있을 때는 장기간 지속되는 중첩증의 원인이 된다고 하였다. 특이한 경우는 23개월에 처음 장중첩증이 발생하여 1개월 동안 6번 재발한 경우로 수술적 방법으로 진단된 충수의 중첩증(intussusception of the appendix)이었다. 충수의 중첩증은 유병률이 0.01%의 아주 드문 질환으로 충수가 맹장으로 합입되는 것으로 1858

년 McKid¹⁸⁾가 7세 남아에서 발생한 증례를 처음으로 기술하였다¹⁹⁾. 충수의 중첩증은 충수의 연동운동의 저하, 이물질, 림프양 증식증 등의 원인에 의하여 발생하지만 정상적인 충수조직에서도 발생할 수 있다고 하였다²⁰⁾. 환아는 수술 후 현재까지 중첩증 재발이 없다.

급성 병변의 림프양 증식증은 대부분 자연적으로 호전됨으로 재발성 장중첩증을 일으키거나, 비수술적 정복술로 정복이 되지 않는 중첩증에서 발견된 림프양 증식증은 병적 선두로 고려할 수 있어 본 연구에서도 병적 선두로 포함시켰다. 양성 질환인 림프양 증식증을 병적 선두에 포함하지 않은 연구에서는 병적 선두의 빈도가 0.6%으로 다른 연구에 비해 낮았다⁹⁾. 림프양 증식증에 대한 치료의 합의(consensus)는 아직 이루어진 상태는 아니다²¹⁾. 한 연구에서는 3회의 재발성 장중첩증이 있었고 조영술 검사를 시행하여 림프양 증식증 외에 다른 병적 선두가 보이지 않았던 환아 2명에게 경구 프레드니솔론(prednisolone)을 체중 당 1 mg을 투여한 후 2개월 후 조영술 검사에서 호전을 보이고 이후 2년과 18개월 후 동안 재발이 없었음을 보고하여 다른 병적 선두가 발견되지 않고 림프양 증식증에 의한 중첩증일 경우 광범위한 수술 전에 스테로이드 치료를 고려해 볼 수 있다 하였다²¹⁾. 여러 연구에서 가장 많은 병적 선두로 확인된 Meckel 게실은 본 연구에서 2예 있었다. 이 가운데 1예는 8개월된 여아로 1개월 이내에 3회 중첩증의 재발이 있었으며 개복술을 시행하여 근위부 소장 이 말단 회장으로 합입된 중첩증에 다시 말단 회장쪽으로 한 번 더 중첩증이 있었으며 이 부위가 맹장쪽으로 합입된 삼중의 장중첩증이 있었고 선두 부위에 용종형태의 종괴가 발견되어 조직검사 상 소장의 장관 내로 합입되어 있었던 Meckel 게실(inverted Meckel's diverticulum)로 진단되었고 수술 시행 후 더 이상의 재발은 없었다. 한 증례 보고에서도 3세된 남아가 5일 만에 재발된 장중첩증으로 내원하여 수술을 시행하였고 삼중의 장중첩증이 관찰되었으며 선두 부위에 소장으로 합입된 Meckel 게실이 발견되었다(Fig. 2)²²⁾.

선천성 밴드는 장 폐쇄를 일으키며 개복술 시행 시 종종 관찰되는 병변이다. 본 연구에서는 병적 선두에 포함시키지 않았으나 선천성 밴드가 병적 선두에 가장 많은 원인이었다는 국내 연구 결과도 있었다²³⁾. 선천성 밴드는 장 폐쇄를 주로 일으키며 기전은 장관 장 사이

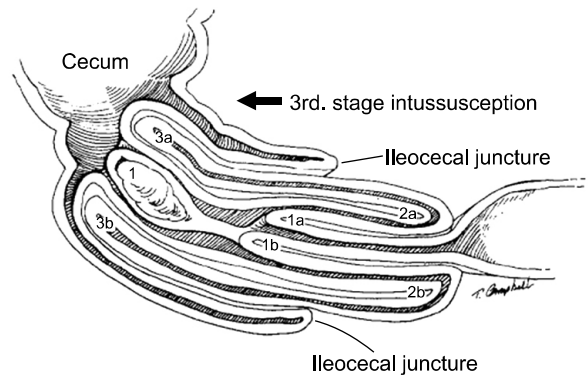


Fig. 2. Diagrammatic representation showed that inverted Meckel's diverticulum (1) induced triple intussusception (ref. 22).

에 연결된 밴드가 장을 압박하거나 밴드와 장관막 사이로 장이 끼어들어가 생길 수 있다²⁴⁾. 위에서 기술한 선천성 밴드에 대한 연구 보고에서는 밴드를 제거해야만 도수 정복이 가능한 경우를 병적 선두에 포함시켰다²³⁾. 본 연구에서도 4예에서 선천성 밴드가 관찰되었으며 비수술적 정복술에 실패하여 수술로 밴드를 제거하고 도수정복을 하였다. 수술 시 다른 유발 병변의 원인은 없었으나 4명 모두 재발이 없었고, 장관내외의 종괴양 병변이 아니어서 본 연구에서는 병적 선두에 포함시키지는 않았다.

병적 선두의 존재 시 재발의 횟수가 유의하게 많은 결과는 당연한 내용이지만 병적 선두의 존재 시 중첩증의 평균 횟수가 4.7회로 3회 이상의 재발이 있는 장중첩증의 경우는 반드시 병적 선두에 대한 검사를 정확하게 시행하여야 하고 더불어 여러 연구에서 가장 많이 보고된 Meckel 게실에 대한 스캔검사도 시행하는 것을 고려해 볼 수 있겠다.

재발성 장중첩증에 대한 예후에 관한 보고는 많지 않으며 17년간의 재발성 장중첩증에 관한 연구에서 다수의 재발을 보였던 6명을 평균 3.3년 동안 추적관찰하여 5명은 더 이상 재발이 관찰되지 않았으며 1명에서만 수술에 의한 유착으로 소장폐쇄가 발생하였다⁶⁾. 본 연구에서는 3회 이상의 장중첩증이 있었고 추적관찰이 가능하였던 17명은 관찰기간 동안 재발이나 유착의 합병증은 없었다. 연구 대상의 수가 많지 않아 결과의 보편성은 부족하지만 수술을 시행 하지 않았던 9명의 환아는 마지막 장중첩증 시 평균나이가 32.6개월로 3세

전에 중첩증의 재발이 호전될 수 있음을 알 수 있었다.

재발성 장중첩증과 일회성 장중첩증이 있었던 각각의 환자의 연령, 성별, 인종, 증상, 그리고 증상의 기간 등에 대하여 비교한 연구에서 각 군간에 의미 있는 차이는 없었다고 하였다²⁵⁾. 아직까지 재발성 장중첩증을 미리 예견할 수 있는 위험인자나 증상 등은 없다. 하지만 위험인자가 밝혀진다 하여도 미리 수술적 치료를 시행하여 재발을 막는다는 것은 무리가 있을 것으로 생각한다. 결국 본 연구의 결과에서 보듯이 3회 이상의 장중첩증이 재발한 환자에서는 철저한 병적 선두에 대한 검사를 시행하여 수술적 제거가 필요한 경우는 수술을 하여 병적 선두를 제거하고, 림프양 증식증이 발견된 경우는 중첩증의 재발을 막는데 효과적인 치료에 대해 더 많은 연구를 진행하여야 할 것으로 생각한다.

요 약

목적: 저자들은 단일 병원에서 발생한 장중첩증의 환아들 중 재발성 장중첩증의 특성 및 예후 그리고 병적 선두의 유무 및 연관성에 대해 알아보고자 하였다.

방법: 1994년 5월부터 2009년 6월까지 장중첩증으로 단국대학교병원 소아청소년과 및 소아외과에 입원하였던 590명의 환자 중 2회 이상의 장중첩증이 발생한 54명의 환아와 비수술적 정복술에 실패하여 수술을 시행하고 영상의학적 검사에서 병적 선두가 의심되었던 90명 중 144명을 대상으로 하였다. 144명의 의무기록지를 후향적으로 분석하여 재발성 장중첩증이 있었던 54명의 특성(재발률, 재발 횟수, 첫 재발까지의 기간, 정복술 각각의 재발률)과 병적 선두의 종류, 선두의 위치, 재발의 유무, 진단 방법 등에 대하여 알아보았다. 예후는 3회 이상의 장중첩증이 있었고, 2009년 7월까지 전화방문을 통해 추적관찰이 가능하였던 17명을 대상으로 하였다. 통계적 분석은 Pearson 선형상관분석, Fisher's exact test 그리고 Mann-Whitney 검정을 사용하였다. *p*값이 0.05 미만인 경우를 통계적으로 유의하다고 판정하였다.

결과: 중첩증의 재발률은 총 590명 중 54명(9.2%)이었다. 54명 중 남아 37명(68.5%), 여아 17명(34.2%)으로 남아에서 2.1배 더 많았다. 초기 중첩증 시 평균 연령은 11.7±9.2개월(2~38)이었다. 재발의 빈도는 1회가

35명(64.8%), 2회 10명(18.5%), 3회 3명(5.6%), 4회 3명(5.6%), 5회 1명(1.9%), 6회 1명, 7회 1명이었다. 첫 재발까지의 기간은 평균 130±175일(12시간~3년)이었다. 재발의 빈도와 처음 재발사이 기간과는 상관관계가 없었다($r=-0.064$, $p=0.643$). 공기 정복술은 118회 시행 후 재발은 77예(65.2%), 바륨 정복술은 21회 시행 후 14예(66.7%), 도수 정복술은 9회 시행 후 3예(33.3%)로 재발률은 바륨 정복술이 가장 높았으나 통계적 유의성은 없었다($p=0.131$). 병적 선두는 전체 590명 중 18명(3.0%)에서 관찰되었고, 재발성 장중첩증이 있었던 54명의 환자 중에서는 7명(12.9%) 있었다. 병적 선두로는 림프양 증식증이 13예(72.2%), Meckel 게실 2예(11.3%), 중복 낭종 1예(5.5%), 소장 용종 1예, 그리고 선근종 1예가 관찰되었다. 다른 유도 병변으로는 맹장과 말단 회장에 선천성 밴드가 4예가 있었다. 재발성 장중첩증이 있었던 54명 중 병적 선두가 있었던 7명에서 중첩증 횟수의 평균은 4.7±1.9회로 47명의 2.4±0.9회 보다 통계적으로 유의하게 높았다($p=0.023$). 3회 이상의 중첩증이 있었고 추적관찰이 가능하였던 17명의 재발의 기간은 평균 17.4±19.8개월(2일~72개월)이었다. 수술을 하지 않았던 9명의 재발의 기간은 평균 18.8±16.3개월(2일~45개월)이었고 마지막 중첩증 시 평균나이는 32.6±16.2개월이었다. 추적관찰 동안 17명 모두 재발은 없었다.

결론: 병적 선두가 존재하는 환아에서 재발성 중첩증의 빈도가 높으며 3회 이상의 중첩증이 있는 경우는 병적 선두에 대한 조사를 시행하여 제거술을 시행하거나 비수술적 정복술을 시행하며 추적관찰을 할 수 있다. 추후 중첩증의 재발을 막을 수 있는 치료법에 대한 더 많은 연구가 시행되어야 할 것으로 생각한다.

참 고 문 헌

- 1) Kliegman RM, Behrman RE, Jenson HB, Stanton BF. Nelson textbook of pediatrics. 18th ed. Philadelphia: Saunders Co, 2007;1569-70.
- 2) Applegate KE. Intussusception in children: evidence-based diagnosis and treatment. *Pediatr Radiol* 2009;39 Suppl 2:140-3.
- 3) 박문호, 손수민, 최병규, 김여향, 이희정, 최원정 등. 소아 장중첩증의 새로운 임상적 분류의 제안. 대한소아소

- 화기영양학회지 2006;9:39-47.
- 4) Navarro O, Daneman A. Intussusception. Part 3: diagnosis and management of those with an identifiable or predisposing cause and those that reduce spontaneously. *Pediatr Radiol* 2004;34:305-12.
 - 5) Waseem M, Rosenberg HK. Intussusception. *Pediatr Emerg Care* 2008;24:793-800.
 - 6) Daneman A, Alton DJ, Lobo E, Gravett J, Kim P, Ein SH. Patterns of recurrence of intussusception in children: a 17-year review. *Pediatr Radiol* 1998;28:913-9.
 - 7) 박범철, 김석영, 정수진. 연령에 따른 장중첩증의 임상 양상 및 치료에 대한 비교분석. *대한소아소화기영양학회지* 2005;8:150-6.
 - 8) Yoon KY, Kim BH, Park HS, Lee WG, Park CM. A clinical study of recurrent intussusception. *J Korean Pediatr Soc* 1981;24:445-50.
 - 9) 이관주, 정재희, 홍민광, 원용성, 안창혁, 송영택. 유발 병변을 동반한 소아 장중첩증. *소아외과* 2000;7:126-9.
 - 10) Smith JL, Helwig EB. Malignant lymphomas of the stomach. *Am J Pathol* 1958;34(abstr):553A.
 - 11) Hasegawa T, Ueda S, Tazuke Y, Monta O, Sakurai T, Takahara N, et al. Colonoscopic diagnosis of lymphoid hyperplasia causing recurrent intussusception: report of a case. *Surg Today* 1998;28:301-4.
 - 12) Selke AC Jr, Jona JZ, Belin R. Massive enlargement of the ileocecal valve due to lymphoid hyperplasia. *Am J Roentgenol* 1976;127:518-20.
 - 13) Ranchold M, Lewis KJ, Dorman RF. Lymphoid hyperplasia of the gastrointestinal tract. A study of 26 cases and review of the literature. *Am J Surg Pathol* 1978;2:383-400.
 - 14) 문성훈, 한상영, 장채령, 이태영, 이종훈, 노명환 등. 소장 국한된 결절성 림프양 증식증 2예. *대한소화기내시경학회지* 2003;26:226-31.
 - 15) Pang LC. Intussusception revisited: clinicopathologic analysis of 261 cases, with emphasis on pathogenesis. *South Med J* 1989;82:215-28.
 - 16) Jona JZ, Belin RP, Burke JA. Lymphoid hyperplasia of the bowel and its surgical significance in children. *J Pediatr Surg* 1976;11:997-1006.
 - 17) Nishina T, Tsuchida Y, Saito S, Aoyama Y. Intussusception in infancy and hyperplastic Peyer's patches. *Jpn J Pediatr Surg* 1981;13:597-604.
 - 18) McKid J. Case of invagination of caecum and appendix. *Edinb Med J* 1858;14:793-7.
 - 19) Ryu BY, Kim TH, Jeon JY, Kim HK, Choi YH, Baik GH. Colonoscopic diagnosis of appendiceal intussusception: a case report. *J Korean Med Sci* 2005;20:680-2.
 - 20) Atkinson GO, Gay BB Jr, Naffis D. Intussusception of the appendix in children. *Am J Roentgenol* 1976;126:1164-8.
 - 21) Shteyer E, Koplewitz BZ, Gross E, Granot E. Medical treatment of recurrent intussusception associated with intestinal lymphoid hyperplasia. *Pediatrics* 2003;111:682-5.
 - 22) Gaisie G, Kent C, Klein RL, Schreiber H. Radiologic characteristics of isolated invaginated Meckel's diverticulum. *Pediatr Radiol* 1993;23:355-6.
 - 23) 장선모, 강수환, 이정훈, 허영수. 소아 장중첩증의 병리적 유발병변. *소아외과* 2000;6:50-5.
 - 24) Etensel B, Ozkisacik S, Döger F, Yazici M, Gürsoy H. Anomalous congenital band: a rare cause of intestinal obstruction and failure to thrive. *Pediatr Surg Int* 2005;21:1018-20.
 - 25) Champoux AN, Del Beccaro MA, Nazar-Stewart V. Recurrent intussusception. Risks and features. *Arch Pediatr Adolesc Med* 1994;148:474-8.