



# 말기 류마티스성 발목관절염에 대한 인공관절 전치환술 및 항류마티스 약물 조절 후의 증기 추시 임상 결과

조병기, 고반석

충북대학교 의과대학 정형외과학교실

## Intermediate-Term Clinical Outcomes after Total Ankle Arthroplasty for End-Stage Rheumatoid Arthritis with Modification of Perioperative Anti-Rheumatic Medication

Byung-Ki Cho, Ban-Suk Ko

Department of Orthopedic Surgery, Chungbuk National University College of Medicine, Cheongju, Korea

**Purpose:** This retrospective study reports the intermediate-term clinical outcomes including the practical function in daily and sports activities after total ankle arthroplasty for end-stage rheumatoid arthritis, as well as the effects of modification of perioperative anti-rheumatic medications.

**Materials and Methods:** Twelve patients were followed for a minimum of 2 years after total ankle replacement for end-stage rheumatoid arthritis. Perioperative anti-rheumatic medications in all patients were modified based on a specific guideline. Clinical evaluations consisted of American Orthopaedic Foot and Ankle Society (AOFAS) scores, Foot and Ankle Outcome Score (FAOS), and Foot and Ankle Ability Measure (FAAM) scores. Periodic radiographic evaluation was conducted to detect changes in ankle alignment and postoperative complications.

**Results:** Mean AOFAS, FAOS, and FAAM scores improved significantly from 37.5 to 81.2, 39.1 to 72.4, and 33.8 to 64.0 points at final follow-up, respectively ( $p < 0.001$ ). Functional outcomes in daily and sports activities at final follow-up were found to be 76.5 and 55.8 points for the FAOS and 70.5 and 57.5 points for the FAAM, respectively. As early postoperative complications, there was one case of local wound necrosis, one case of medial malleolar fracture, and one case of deep peroneal nerve injury. Radiological evaluation revealed two cases of asymptomatic heterotopic ossification and one case of progressive arthritis in the talonavicular joint. Reoperation was performed in only one patient (8.3%) with a medial soft tissue impingement at a mean of 35.6 months follow-up.

**Conclusion:** Total ankle arthroplasty appears to be an effective surgical option for end-stage rheumatoid arthritis. Practical functions in daily and sports activities were significantly improved at intermediate-term follow-up. Modification of perioperative anti-rheumatic medications can be one of the solutions to reduce the postoperative complication rate.

**Key Words:** Ankle, Rheumatoid arthritis, Arthroplasty, Outcomes, Medication

## 서론

Received May 23, 2019 Revised June 28, 2019 Accepted July 10, 2019

**Corresponding Author:** Byung-Ki Cho

Department of Orthopedic Surgery, Chungbuk National University Hospital,  
776 1sunhwan-ro, Seowon-gu, Cheongju 28644, Korea

Tel: 82-43-269-6077, Fax: 82-43-274-8719, E-mail: titanick25@naver.com

ORCID: <https://orcid.org/0000-0001-7746-598X>

**Financial support:** None.

**Conflict of interest:** None.

노령 인구의 빠른 증가와 함께 발목관절염의 예방과 치료에 대한 관심도 크게 높아지고 있다. 발목관절에서 발생하는 말기 관절염에 대한 대표적인 수술적 치료로는 인공 관절 치환술과 관절 고정술이 있다. 관절 고정술은 오랜 기간 최종 단계의 발목관절염 환자에 대한 대표적인 치료법으로 사용되어 왔으며 이는 초창기 인

공 관절 치환술의 높은 실패율과도 연관이 있었다.<sup>12)</sup> 그러나 최근에는 수술 기법과 치환물의 발전과 더불어 우수한 임상 결과들이 많이 보고되고 있으며 관절 고정술과 비교해 특히 관절 운동 범위를 보존할 수 있어 보다 정상적인 보행이 가능하고 편평하지 않은 지면을 걷는 데 더 유리하며 발목관절의 생역학적 변화 및 인접 관절로의 과도한 스트레스를 줄여 추가적인 관절염의 발생을 막아준다는 장점이 있다.<sup>3,5)</sup>

정형외과 영역의 다른 질환들과 마찬가지로 인공 관절 치환술을 통해 만족스러운 임상 결과를 얻고 합병증을 줄이기 위해서는 수술 대상 환자의 세심한 선별이 필수적이며 특히 발목 인공관절 치환술에서는 다른 관절보다 수술 후의 결과에 더 큰 영향을 미치는 요소일 수 있다. 현재 보편적으로 받아들여지고 있는 발목 인공관절 치환술의 적절한 적응증으로는 말기 관절염이 진행된 중년 또는 노령의 환자에서 발목 및 후족부의 변형이 적고, 술 후 육체적 활동의 기대치가 낮으며, 관절 운동 범위가 잘 보존되어 있고, 양호한 신경 및 혈관 기능을 보이며, 좋은 골질을 가지고 있고, 비만하지 않은 체질의 환자에서 추천되고 있다. 또한 외상성 관절염보다는 일차성 골관절염이 더 적절한 적응증이 되는 것으로 알려져 있다.<sup>6)</sup> 반면 발목 또는 후족부의 심한 변형, 말초 혈액순환 장애, 신경병성 관절병증(Charcot neuroarthropathy), 최근의 감염, 불량한 연부조직, 거골의 심한 무혈성 괴사, 관절의 과운동성(hypermobility) 등이 동반되어 있는 경우는 상대적인 금기사항으로 알려져 있다.<sup>2,6,7)</sup>

일반적으로 류마티스 관절염 환자들은 질환 자체의 특징적인 염증성 부종 이외에도 스테로이드 제제를 포함한 장기간의 면역억제성(immunosuppressive) 항류마티스 약물 치료로 인해 연부조직 및 골조직이 불량한 경우가 많고, 이로 인해 술 후 합병증 빈도가 더 높은 것으로 알려져 있다.<sup>8-10)</sup> 족부 영역에서 시행되는 수술적 치료에서 류마티스 관절염과 항류마티스 약물 치료가 합병증 발생에 미치는 영향을 분석한 최근의 연구에 따르면 수술 전후의 항류마티스 약물 치료와 합병증 발생률과는 유의한 상관관계가 없었으며 수술 소요시간의 증가와 술 전의 말초 신경병증이 합병증 발생률을 유의하게 높이는 것으로 보고되었다.<sup>11)</sup> 그러나 류마티스 관절염 환자들에서 시행되는 다른 수술들과 비교해 인공관절 치환술은 소요시간과 절개 범위가 큰 수술에 속하며 술 후의 합병증 발생이 전체적인 임상 결과에 결정적인 영향을 주는 경우가 많으므로 이 연구 결과의 적용에 주의가 요구된다.<sup>12)</sup> 고관절 또는 슬관절에서의 인공관절 치환술 전후에 권장되는 항류마티스 약물 치료 방법에 대해서는 최근 임상 지침(evidence-based guideline)이 소개되었으나<sup>13)</sup> 현재까지 발목 인공관절 치환술과 관련된 명확한 지침은 없는 실정이며 대개는 환자 개개인의 상태를 고려하여 류마티스내과 전문가와의 협진을 통해 수술 전후의 약물 조절이 이루어지고 있다.

장기간의 스테로이드 투여가 발목 인공관절 치환술의 상대적인

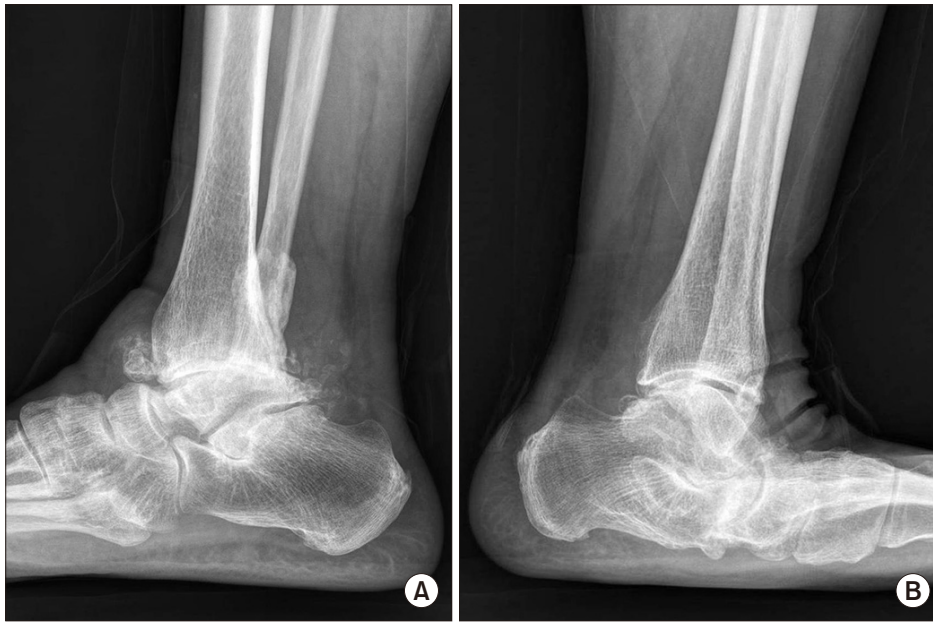비적응증이 될 수도 있으나 항류마티스 약물치료를 받고 있는 말기 류마티스 관절염이 발목 인공관절 치환술 후의 예후 인자로 고려될 수 있는지, 일반적인 퇴행성 관절염 환자에서의 인공관절 치환술과 비교해 임상 결과의 차이가 있는지 등에 대해서는 뚜렷한 보고가 부족하며 여전히 논란이 있는 부분이다. 본 연구에서는 발목 인공관절 치환술을 시행받은 말기 류마티스 관절염 환자들에서 일상생활 및 스포츠 활동에서의 실제적인 기능을 포함한 중기 추시 임상 결과를 알아보고, 수술 전후의 항류마티스 약물 조절이 합병증 발생에 미치는 영향을 규명해보고자 하였다.

## 대상 및 방법

### 1. 연구 대상

2015년 1월부터 2017년 3월까지 본원에서 말기 류마티스 발목 관절염 진단하에 인공관절 치환술을 시행 받은 환자들 중 최소 2년 이상 추시가 가능하였던 12예(12명)를 대상으로 하였다. 모든 수술은 동일한 술자에 의해 이루어졌으며, 세 가지 구조물로 이루어진 가동형(three component mobile-bearing system) 3세대 치환물인 Zenith™ (Corin, Cirencester, UK)를 이용하여 시행되었다. 모든 환자들은 장기간의 항류마티스 약물 복용력(평균 8.1년)을 가지고 있었으며 보존적 치료에도 불구하고 수술 전 6개월 이상의 심한 발목 통증과 보행 장애를 호소하는 환자들에 한해 관절 치환술을 적용하였다. 말초 혈관 장애, 거골의 심한 무혈성 괴사, 최근의 활동성 감염, 신경병성 관절염, 운동 및 감각신경 장애가 있는 환자는 관절 치환술의 적용 대상에서 제외하였다. 또한 심한 내반 또는 외반 변형에 의해 관상면상 25도 이상의 부정 정렬이 동반되어 추가적인 교정 절골술(supramalleolar osteotomy)이 필요한 환자는 본 연구에서 제외하였다. 본 연구의 진행과 자료 분석은 본원 임상연구윤리위원회(Institutional Review Board)의 승인하에 이루어졌다.

수술 시 환자들의 평균 연령은 62.5세(범위 54~71세), 평균 추시 기간은 35.6개월(범위 24~50개월)이었다. 모든 환자는 여성이었으며 우측 발목관절이 7예, 좌측이 5예였다. 환자들의 평균 체질량 지수(body mass index)는 24.8 kg/m<sup>2</sup>였고, 척추 및 고관절에서 측정된 골밀도 검사상 -2.5 이하의 T-점수를 보인 환자는 2명이었다. 말기 류마티스 발목관절염과 동반된 변형으로 모든 환자는 내반 변형을 보였으며 1예(내반 변형 20도)를 제외하고는 모두 15도 미만의 경도-중등도 변형이었다. 환측의 후족부 및 중족부 관절에서 방사선 검사상 뚜렷한 관절염 소견을 보인 환자는 없었으나, 반대측 거골하 관절 및 횡 족근 관절(transverse tarsal joint)의 심한 류마티스 관절염에 의해 편평 외반족 변형(planovalgus deformity)을 동반하였던 환자가 3예(25%) 있었다(Fig. 1). 모든 환자에서 수술 전 컴퓨터 단층촬영(computed tomography, CT)이 시행되었으며, 추가적인 골 이식이 필요한 정도의 골 미란(erosion) 또는 연골하 낭종(subchondral cyst)이 관찰된 경우는 3예였다. 동반된 전신 질



**Figure 1.** (A) Lateral radiograph showing the severe rheumatoid arthritis of the right ankle. (B) Lateral radiograph showing the planovalgus deformity secondary to the severe rheumatoid arthritis of the transverse tarsal joint in the contralateral foot.

환으로는 고혈압이 3예, 당뇨가 1예 있었으며 주기적인 약물 치료를 통해 비교적 양호하게 관리되는 상태였다. 사용 중인 류마티스 관절염 관련 약물로는 비스테로이드성 소염제(nonsteroidal anti-inflammatory drugs, NSAIDs)가 11예, 항류마티스 제제(disease-modifying antirheumatic drugs, DMARDs)가 9예, 하루 20 mg 이하의 저용량 스테로이드 제제(glucocorticoid)가 4예, 고용량 스테로이드 제제가 2예, 생물학적 항류마티스 제제(biologic agents)가 5예 있었다.

## 2. 임상적 및 방사선적 평가 방법

임상 결과의 평가는 American Orthopaedic Foot and Ankle Society (AOFAS)의 족관절-후족부 점수, Foot and Ankle Outcome Score (FAOS), Foot and Ankle Ability Measure (FAAM) 점수를 이용하였다. AOFAS 점수는 책임 연구자에 의해 측정되었고 자가 설문 평가법(patient-reported outcome measure)인 FAOS와 FAAM 점수는 평가 항목에 대해 환자가 이해하기 어렵다는 질문을 하는 경우에만 공동 연구자가 개입하여 구체적인 설명을 추가하였다. 모든 임상 평가는 수술 전 1개월 이내에, 수술 후 1년까지는 3개월 단위로, 그 이후로는 1년마다 측정하는 것을 원칙으로 하였다. FAOS는 통증(9문항), 증상(7문항), 일상생활 능력(17문항), 스포츠 활동 능력(5문항), 삶의 질(4문항)의 5가지 세부 항목으로 구성되었고 FAAM 점수는 일상생활 능력(22문항), 스포츠 활동 능력(8문항)의 2가지 항목으로 이루어져, 이를 통해 발목 인공관절 치환술을 시행받은 환자들의 일상생활 및 스포츠 활동에서의 실제적인 기능을 확인하였다. 설문지는 본원에서 국문으로 번역한 자료를 이용하였고 FAOS는 총 42개, FAAM은 총 30개의 질문이 주어졌으며, 각 항목마다 불편감이나 증상의 정도를 극심(1점), 중중(2점), 중등도(3

점), 경도(4점), 정상(5점)으로 평가하여 점수를 합한 뒤 100점을 만점으로 설정하여 환산된 점수를 구하였다.

방사선적 평가로 수술 전 및 수술 후 체중부하 전후면 및 측면 단순 방사선 사진을 주기적으로 촬영하여 경골관절의 변형 정도와 치환물의 정렬 상태, 인접 관절(거골하 관절, 횡족근 관절, 리스프랑 관절)에서의 퇴행성 관절염 진행 유무, 치환물의 해리(loosening) 또는 침강(subsidence), 이소성 골화증(heterotopic ossification) 발생 여부 등을 확인하였다. 치환물의 부정 정렬은 경골 치환물의 관절면과 경골의 해부학적 축과의 각이 10도 이상인 경우로 정하였다. 치환물의 해리 또는 침강은 Hintermann 등<sup>14)</sup>의 기준을 참고하여 경골 치환물은 각 변화가 2도 이상이거나 2 mm 이상 변화했을 때, 거골 치환물은 각 변화가 5도 이상이거나 5 mm 이상 이동한 경우로 정의하였다. 급속 치환물 주변으로 2 mm 이상의 방사선 투과성(radiolucent) 음영이 관찰되는 환자에서는 2개월 간격의 방사선 검사 추시를 시행하였으며 범위가 더 커지는 양상을 보일 시 CT를 통해 골용해(osteolysis) 발생 영역의 정확한 측정과 재수술(소파술 및 골이식술, 폴리에틸렌 삽입물 교체) 필요성 여부를 결정하였다.

임상 결과의 통계적 분석은 IBM SPSS 프로그램(ver. 20.0; IBM Corp., Armonk, NY, USA)을 이용하였고, Kolmogorov-Smirnov test상 모든 임상 평가 점수들은 정규분포를 보였다. 동일한 환자에서 수술 전과 수술 후 최종 추시 사이의 임상 결과의 통계적 비교는 Wilcoxon signed-rank test를 통해 이루어졌으며, p-value (유의 수준)가 0.05 이하일 때 통계적 차이가 있는 것으로 평가하였다.



### 3. 수술 전후의 항류마티스 약물 조절 방법

고관절 또는 슬관절에서의 인공관절 치환술 전후에 권장되는 항류마티스 약물 치료 방법에 관한 Goodman 등<sup>13)</sup>의 임상 지침을 참고하여 모든 환자들의 약물 조절이 이루어졌다. NSAIDs 및 항류마티스 제제(methotrexate, sulfasalazine, hydroxychloroquine, leflunomide)는 수술 전 처방을 그대로 유지하여 복용하였다. 스테로이드 제제는 수술 결정이 이루어진 뒤부터 서서히 감량(tapering)을 진행하여 20 mg/day까지 조절이 이루어지는 경우 수술을 진행하였고 술 후 완전한 창상 회복이 이루어질 때까지 그 용량을 유지하였다. 생물학적 항류마티스 제제(golimumab, adalimumab, etanercept, abatacept, infliximab, certolizumab)는 투여 주기(dosing cycle)를 수술 전에 종료시켰으며 술 후 최소 2주가 경과한 뒤 특별한 감염 소견 없이 양호한 창상 회복이 이루어지는 경우 다시 복용을 시작하였다. 생물학적 제제 중 tofacitinib은 최소 수술 1주일 전에 중단하였고 이후의 복용 재개 시점은 다른 생물학적 제제에서와 동일한 원칙을 적용하였다.

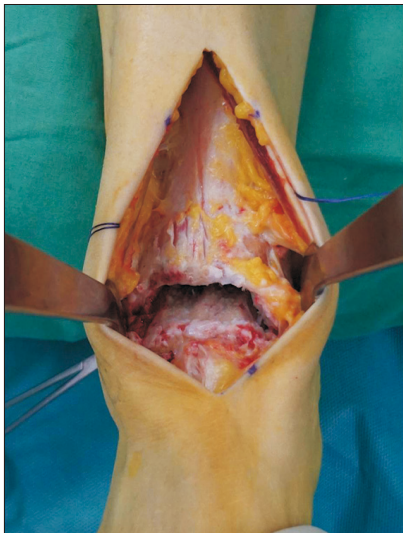


Figure 2. Photograph showing the anterocentral approach for total ankle arthroplasty.

### 4. 수술 및 재활 방법

환자를 양와위(supine position)로 놓힌 뒤 전방 접근법을 사용하여 전 경골건(tibialis anterior tendon)과 장무지 신전근(extensor hallucis longus tendon) 사이로 관절까지 도달하였다(Fig. 2). 내측 삼각인대 유리술 및 골극 절제술 후 전체적인 관절 정렬과 인대 균형(soft tissue balancing)을 확인하여 외측 경거골 관절면이 뚜렷하게 벌어지거나 거골 경사가 남아있는 경우 외측 보강술(modified Broström procedure)을 추가하였으며, 본 연구에서는 2예에서 외측 인대 봉합술이 시행되었다. 연부조직 유리술이나 봉합술만으로 교정이 안 되었던 1예의 환자에서는 경골 원위부 골절제술(neutralizing tibial cutting)과 함께 두꺼운 폴리에틸렌 삽입물을 통해 교정을 시행하였다. 아킬레스건 구축에 의해 0도 이하의 수동적 족배 굴곡 범위를 보였던 1예에서 아킬레스건 연장술(Z-plasty)이 동시에 시행되었다. 경골 치환물의 고정은 골간단부에 직육면체 모양의 창(tibial window)을 만들어 치환물의 기둥(stem)을 삽입하고 다시 전방 피질골로 덮어주는 방식을 사용하였다(Fig. 3).

모든 환자에서 술 후 4일간 배액관(suction drain)을 유지하였으며 6주간 단하지 석고부목으로 보호하였다. 수술 후 1주째부터 단하지 석고부목 착용하에 부분 체중부하 목발 또는 워커(walker) 보행을 시작하였으며 2~3주째 봉합사 제거와 함께 발목관절운동을 시작하였다. 이후 체중부하를 서서히 증가해 6주째부터 전체체중부하 보행을 허용하였다.

## 결 과

AOFAS 점수는 술 전 평균 37.5점(범위 25~48점)에서 술 후 최종 추시 시 81.2점(범위 59~90점)으로 유의하게 호전되었다( $p < 0.001$ ) (Table 1). 발목관절의 시상면상 운동 범위는 술 전 평균 39.5도(범위 25~55도)에서 술 후 최종 추시 시 42.2도(범위 30~55도)로 약간 증가하였으나 통계적으로 유의한 차이는 없었다( $p = 0.785$ ). 총 12예의 환자들 중 9예(75.0%)에서 최종 추시 시 시각통증척도(visual analogue scale, VAS) 2점 이하의 양호한 통증 호전을 보였

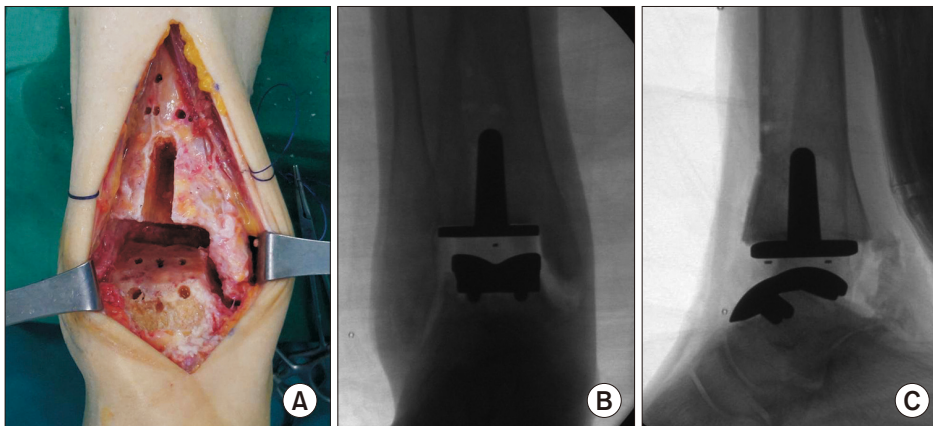


Figure 3. (A) Photograph showing the tibial window preparation. Intraoperative anteroposterior (B) and lateral (C) radiographs showing the cementless fixation of tibial and talar components.

으며 보행 시의 발목 통증에 의해 지속적인 약물 복용이 필요하다고 답한 환자는 1예였다. 이 환자의 경우 이학적 및 방사선 검사, CT 검사상 통증의 뚜렷한 원인을 찾을 수 없었으나 비마약성 진통제에 잘 반응하였으며 VAS 3~4점 정도로 통증 조절이 이루어져 추가적인 처치 없이 경과관찰 하였다. 경거골 관절의 변형 정도는 술 전 평균 9.6도 내반(varus)에서 술 후 최종 추시 시 평균 2.1도 내반으로 교정되었으며 치환물의 부정 정렬을 보인 환자는 없었다 (Fig. 4, 5).

**Table 1.** Evaluation of Clinical Outcomes Based on the American Orthopaedic Foot and Ankle Society (AOFAS), Foot and Ankle Outcome Score (FAOS), and Foot and Ankle Ability Measure (FAAM) Scores

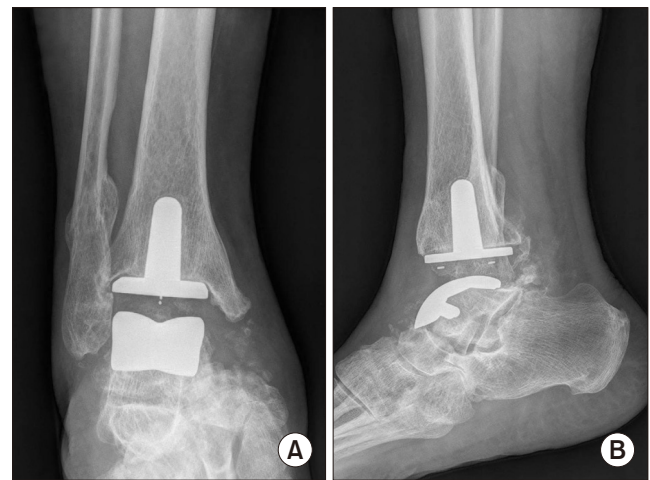
Clinical outcome	Preoperative	Final follow-up	p-value*
<b>AOFAS</b>			
Pain	16.7±5.4	35.0±7.1	<0.001
Function	15.1±6.2	36.6±7.5	<0.001
Alignment	5.7±1.9	9.6±3.4	0.004
Total scores	37.5±6.8	81.2±9.5	<0.001
<b>FAOS<sup>†</sup></b>			
Pain	50.1±8.5	77.8±9.1	<0.001
Other symptoms	43.9±7.7	84.6±8.8	<0.001
Activities of daily living	45.2±8.1	76.5±9.3	<0.001
Sports and leisure	31.1±6.8	55.8±9.2	<0.001
Quality of life	25.2±4.5	67.4±7.6	<0.001
Total scores	39.1±7.3	72.4±10.5	<0.001
<b>FAAM<sup>†</sup></b>			
Daily activity	40.0±7.1	70.5±9.4	<0.001
Sports activity	27.5±6.6	57.5±8.6	<0.001
Total scores	33.8±6.9	64.0±9.1	<0.001

Values are presented as mean ± standard deviation.

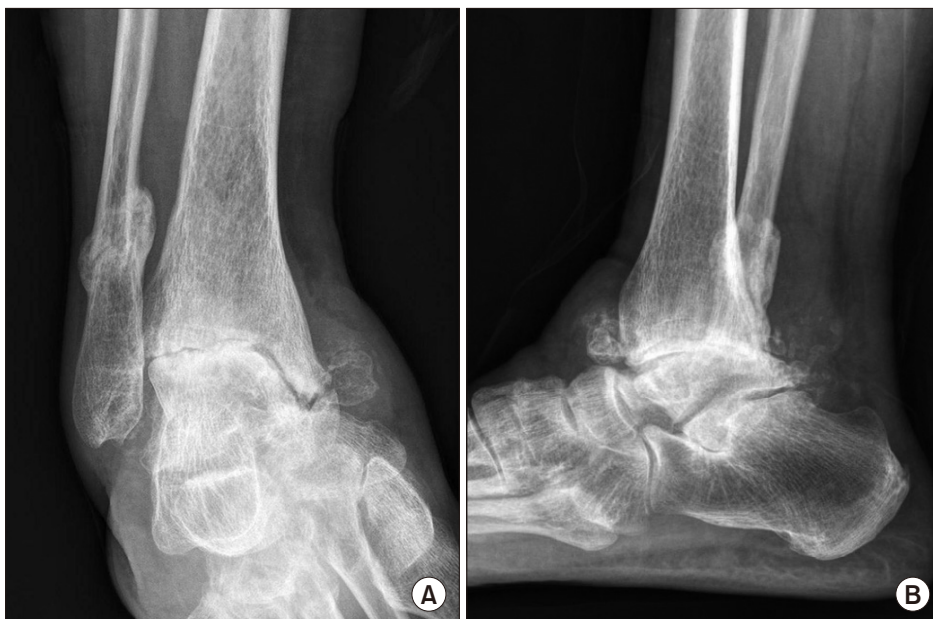\*Wilcoxon signed-rank test. <sup>†</sup>Data are represented as scores changed on the basis of 100 points.

FAOS는 술 전 평균 39.1점(범위 23~54점)에서 술 후 최종 추시 시 72.4점(범위 55~86점)으로 유의하게 호전되었다( $p<0.001$ ). 세부 평가항목 중 최종 추시 시의 일상생활 능력은 76.5점, 스포츠 활동 능력은 55.8점으로 평가되었다. FAAM 점수의 일상생활 항목은 술 전 평균 40.0점(범위 28~53점)에서 술 후 최종 추시 시 70.5점(범위 54~85점)으로, 스포츠 항목은 평균 27.5점(범위 16~40점)에서 57.5점(범위 46~70점)으로 각각 유의하게 호전되었다( $p<0.001$ ).

수술 후의 초기 합병증으로 국소적인 피부 괴사에 의한 창상 치유의 지연이 1예, 단기간의 심부 비골신경 증상이 1예, 내과(medial malleolus) 골절이 1예에서 발생하였다. 국소적인 피부 괴사는 피



**Figure 5.** Anteroposterior (A) and lateral (B) radiographs at 3 years postoperatively show a well-maintained total ankle arthroplasty despite heterotopic ossification.



**Figure 4.** Preoperative anteroposterior (A) and lateral (B) radiographs showing the severe ankle rheumatoid arthritis with varus malalignment in a 61-year-old female patient who had a history of the fibular fracture.

부 절개의 중간부에서 약 1.5 cm 크기로 발생하였으며 5주간의 상처 치료와 예방적 항생제 투여 후 추가 처치 없이 양호한 회복을 얻었다. 이 환자는 수술 전후 20 mg/day 용량의 스테로이드 제제를 복용 중이었으며 완전한 창상 회복이 이루어질 때까지 일단 스테로이드 제제를 중지시켰고 약물 중단에 따른 질병 발작(disease flare)은 발생하지 않았다. 심부 비골신경 손상에 의해 제 1물갈퀴 공간의 신경통과 이상 감각을 호소하였던 환자는 특별한 치료 없이 약 3개월 정도 경과하여 자연 회복되었다. 수술 시 발견되지 못했으나 술 후 2주경 추시 방사선검사상 발견된 1예의 비전위성 내과 골절에 대해서는 6주간의 석고고정을 통해 양호한 유합을 얻었다. 술 후의 추시 기간 중 발생한 합병증으로 내측 연부조직 충돌 현상(impingement)이 1예 있었으며 보행 시의 지속적인 관절 내측 부 통증(내과의 관절면을 따라 압통이 있었음)과 관절운동 시의 염발음(snapping sound)이 잔존하여 수술 후 8개월째 재수술(관절 경적 활액막 제거술)이 시행되었고 이후 증상 호전을 얻을 수 있었다. 또한 인접 관절에서 관절염이 진행한 경우가 1예 있었으며 방사선 검사상 중등도의 거주상(talonavicular) 관절염이 관찰되었으나 뚜렷한 관련 증상은 호소하지 않았다. 인공관절 치환술 후 평균 35.6개월간의 중기 추시상 금속 치환물의 무균성 해리(aseptic loosening) 및 골용해, 치환물의 침강, 폴리에틸렌 삽입물의 아탈구는 발견되지 않았으며 이소성 골화증이 2예(16.7%)에서 관찰되었으나 추가 수술이 필요할 정도의 특별한 연관 증상은 없었다.

## 고 찰

본 연구의 가장 중요한 발견점은 말기 류마티스 발목관절염 환자들에서 표준화된 수술 전후의 항류마티스 약물 조절을 적용하고 인공관절 치환술을 시행한 결과 비교적 적은 빈도의 초기 합병증 발생과 더불어 중기 추시상 만족스러운 임상 결과를 얻었다는 점이다. 최종 단계의 발목관절염 환자들에게 적용 가능한 수술 방법으로서 인공관절 치환술은 기존의 대표적인 술식이었던 관절 유합술과 비견될만한 우수한 임상 결과와 개선된 생존율(survival rates)을 보고하고 있다. 또한 지속적인 치환물의 개발과 동반 술식의 발전을 통해 인공관절 치환술의 적응증이 확대되고 있으며 기존에 상대적인 비적응증으로 알려져 있던 인자들도 점차 극복되는 추세이다. 일반적으로 류마티스 관절염 환자들은 질환 자체의 특징적인 염증성 부종 이외에도 스테로이드 제제를 포함한 장기간의 면역억제제 항류마티스 약물 치료로 인해 연부조직 및 골조직이 불량한 경우가 많고 이로 인해 술 후 합병증 빈도가 더 높은 것으로 알려져 있으며 몇몇 문헌에서는 발목 인공관절 치환술의 상대적 비적응증이 될 수도 있다고 보고되어 있다.<sup>8-10)</sup> 창상 치유 및 감염과 관련된 초기 합병증 발생이 인공관절 치환술의 전체적인 임상 결과와 치환물의 생존에 결정적인 영향을 주는 경우가 많으므로 류마티스 발목관절염의 경우 특히 수술 대상 환자의 세심한 선

별이 매우 중요하다.

류마티스 관절염 환자들에서 사용되는 일반적인 약물 치료에는 NSAIDs, 항류마티스 제제, 스테로이드 제제(corticosteroids), 생물학적 항류마티스 제제 등이 포함된다. 이들 약제의 적절한 조합으로 대부분의 환자에서 성공적인 치료 효과를 얻을 수 있으며, 약물 치료방침도 예전의 피라미드식 단계적 접근에서 진화하여 최근에는 조기에 적극적인 치료를 시행하는 것이 더 효과적인 것으로 보고되고 있다.<sup>15)</sup> 자가 면역 질환인 류마티스 관절염의 특성상 약물 치료에 따른 면역 반응의 억제(immunosuppression) 술 후 감염의 위험성을 높이고, 창상 회복을 지연시킬 수 있으며, 골 형성 과정에도 부정적인 영향을 줄 수 있다.<sup>12,16,17)</sup> 새로운 항류마티스 제제들이 다양하게 개발되고 있으나 효과나 부작용 면에서 가장 이상적인 약제는 아직 없으므로, 정형외과 영역에서 시행되는 수술적 치료 시 항류마티스 약물 조절에 대한 고려도 반드시 필요하다. 항류마티스 약물 유지에 따른 술 후의 합병증 발생 위험성과 약물 중단에 따른 질병 발작 위험성 사이에서 균형을 잡는 것이 매우 중요하다. 이에 대해서는 현재까지 다양한 결론(conflicting evidence)의 연구들이 보고되고 있다.<sup>18)</sup> Somayaji 등<sup>16)</sup>은 고관절 또는 슬관절에서 인공관절 치환술을 시행받은 259명의 환자들을 대상으로 술 후 창상 감염의 위험 인자를 분석한 결과 하루 15 mg 이상의 스테로이드 제제(prednisone) 사용, 저체중(underweight), 관상동맥 질환(coronary artery disease)이 유의한 관련성을 보였으며 항류마티스 약물 치료의 종류, 나이, 성별 등은 창상 감염과 상관 관계가 없었음을 보고하였다. Grennan 등<sup>17)</sup>은 정형외과 수술을 시행받은 388명의 환자들에서 수술 전후 methotrexate 치료를 유지한 군과 중단한 군 사이의 합병증 발생률을 비교한 결과, 두 군 사이에 유의한 차이가 없었음을 보고하였다. Weinreb 등<sup>19)</sup>은 견관절 인공관절 치환술을 시행받은 34,970명의 환자들을 대상으로 류마티스 관절염 환자군(1,674명)과 비환자군(33,296명) 사이의 술 후 합병증 발생률을 비교한 결과, 류마티스 관절염 환자군에서 더 높은 수혈 빈도와 재원 기간을 보였으나 다른 합병증 발생 빈도에서는 유의한 차이가 없었다고 하였다. Newton<sup>20)</sup>은 장기간의 스테로이드 투여에 따른 더 높은 합병증 발생률을 보고하면서, 스테로이드 제제를 장기 복용하지 않은 류마티스 관절염 환자에서만 발목 인공관절 치환술을 시행하여야 한다고 주장하였다.

최근 Goodman 등<sup>13)</sup>은 고관절 또는 슬관절에서의 인공관절 치환술 전후의 표준화된 항류마티스 약물 치료 방법에 관한 임상 지침을 보고한 바 있다. 그러나 현재까지 발목 인공관절 치환술과 관련된 명확한 항류마티스 약물 치료 지침은 없는 실정이며, 류마티스내과 전문가와의 협진을 통한 개별적인 수술 전후의 약물 조절 또는 특별한 약물 조절 없이 수술적 치료가 시행되고 있다. 본 연구에서는 모든 수술 환자에서 Goodman 등<sup>13)</sup>의 임상 지침에 따라 항류마티스 제제(methotrexate, sulfasalazine, hydroxychloroquine, leflunomide), 스테로이드 제제, 생물학적 제제(golimumab,



adalimumab, etanercept, abatacept, infliximab, certolizumab)의 수술 전후 약물 조절이 이루어졌고, 국소적인 피부 괴사에 의한 창상 치유의 지연을 보였던 1예(8.3%) 이외에는 심부 감염이나 재수술 없이 비교적 양호한 초기 합병증 발생률을 보였다. 류마티스 발목관절염에서의 인공관절 치환술에 관한 기존 연구들에서 수술 전후의 항류마티스 약물 조절에 관한 구체적인 기술이 없어 객관적인 비교가 어려웠으나 본 연구에서 연부조직 합병증의 빈도가 비교적 적었던 결과에 근거하여 항류마티스 약물 조절이 임상적 유용성을 가질 수 있다고 판단된다. 노령 인구의 빠른 증가와 함께 말기 발목관절염 환자들도 점점 늘어나고 있으며 성인형 류마티스 관절염 환자들의 15%~52%, 연소기형(juvenile-onset) 류마티스 관절염 환자들의 약 70%에서 발목관절염이 발생하는 것으로 알려져 있다.<sup>21)</sup> 향후 말기 류마티스 발목관절염 환자들에서의 인공관절 치환술 빈도가 점점 더 늘어날 것으로 예상되는 바로 발목 인공관절 치환술 전후의 항류마티스 약물 치료에 관한 명확한 지침(evidence-based guideline)이 필요할 것으로 생각한다.

발목 인공관절 치환술 후 창상과 관련된 합병증은 내과 골절과 더불어 가장 흔하게 발생하는 합병증이며 약 4%~14% 정도의 빈도를 보이는 것으로 알려져 있다.<sup>14)</sup> 특히 장기간의 항류마티스 약물 치료를 받고 있는 말기 류마티스 관절염 환자에서는 더욱 세심한 주의가 요구된다. 수술과 연관된 창상 합병증을 줄이기 위해서는 수술 중 연부조직 손상을 최소화하고 가급적 수술 시간을 단축시켜 지혈대 사용 시간을 줄이는 것이 중요하며, 후족부 정렬 교정술 등 추가적인 술식이 동시에 필요한 경우에는 단계적 수술을 하는 것이 권장되고 있다.<sup>22)</sup> 술 후 감염의 발생률은 2%~9%로 다양한 빈도를 보이며 고관절이나 슬관절 인공관절 치환술과 비슷한 수준인 것으로 보고되어 있으나,<sup>23)</sup> 역시 면역억제성 약물치료로 인해 류마티스 관절염 환자에서는 상대적 위험성이 증가하므로 술 후의 창상 관리 및 항생제 사용기간 등에 대해서도 환자 개개인의 상태에 따른 고려가 필요하리라 생각한다. 특히 당뇨병, 비만, 갑상선 기능저하증, 말초혈관 질환 등이 동반되어 있는 환자에서 감염 발생률이 높은 것으로 보고되고 있다.<sup>24)</sup> 심부 감염의 발생시 인공관절 치환물의 제거와 함께 항생제 함유 시멘트를 이용한 2단계 재치환술, 관절유합술 등의 고난도의 재수술을 요하므로 관절 치환술의 예후에 결정적인 요소로 작용한다. 류마티스 관절염 환자에서 발목 인공관절 치환술이 시행되는 경우 2.9%~4% 정도의 비교적 높은 빈도로 심부 감염의 발생이 보고되고 있으며<sup>25)</sup> 비교적 적은 수의 증례였으나 본 연구에서 심부 감염이나 치환물 실패가 발생한 환자는 없었다.

발목 인공관절 치환술 후의 임상 결과는 주로 AOFAS 점수를 통해 평가되고 있으며 기존 연구들에서는 중기 추시상 평균 73~86점 정도의 결과를 보고하고 있다.<sup>26,27)</sup> 본 연구에서는 평균 35.6개월의 추시 결과 평균 81.2점의 AOFAS 점수를 보여 기존의 보고들과 유사한 결과를 나타냈다. 그러나 AOFAS 족관절-후족부 점수에

서 보행 능력과 기능을 평가하는 항목은 비교적 간단하게 구성되어 있어, 술 후 환자들의 일상생활 및 스포츠 활동에서의 실제적인 기능을 확인하기에는 제한점이 있다. 이러한 한계점을 보완하기 위해 본 연구에서는 자가 설문 평가법인 FAOS와 FAAM 점수를 추가하였으며, 각각 42문항, 30문항의 좀 더 세부적인 평가 항목을 통해 보행 능력을 포함한 환자들의 실제적인 일상생활 및 스포츠 활동 참여 능력을 알아보려고 하였다. 최종 추시 시 FAOS의 일상생활 능력은 평균 76.5점, 스포츠 활동 능력은 55.8점으로 평가되었으며, FAAM 점수의 일상생활 항목은 평균 70.5점, 스포츠 항목은 57.5점으로 측정되었다. AOFAS, FAOS, FAAM 점수 모두 술 전에 비해 유의한 호전을 얻었으나 일상생활에서의 기능 회복에 비해 스포츠 활동 참여 능력은 여전히 부족한 것으로 나타났다. 류마티스 관절염 환자에서 시행된 발목 인공관절 치환술의 생존율에 관한 연구들에서 Fevang 등<sup>28)</sup>은 5년 및 10년 생존율이 각각 89%, 76% 정도라고 보고하였고, San Giovanni 등<sup>29)</sup>은 평균 8.3년 추시상 93%의 생존율을 보고하였다. 발목 인공관절 치환술 후 류마티스 관절염 환자들에서는 퇴행성 관절염 및 외상성 관절염 환자들에 비해 더 높은 빈도로 급속 치환물의 무균성 해리 또는 폴리에틸렌 삽입물의 탈구가 발생하는 것으로 보고되어 있으나<sup>10)</sup> 본 연구에서는 2예의 이소성 골화증 이외에 다른 이상 소견은 발견되지 않았다. 발목 인공관절 치환술 후 상당한 비율의 환자들이 지속적인 통증을 호소하는 것으로 보고되고 있으며<sup>30)</sup> 치환물이 비정상적인 위치에 있으면서 발목관절에 불균형한 부하를 발생시키는 것이 잔존 통증의 주된 원인이라고 알려져 있다. 본 연구에서 10도 이상의 치환물 부정 정렬을 보인 환자는 없었으며 내측 연부조직 충돌 현상에 의해 보행 시의 지속적인 관절 내측부 통증을 보였던 경우가 1예 있었다.

본 연구는 먼저 일반적인 퇴행성 관절염 환자들에서 시행된 인공관절 치환술과의 직접적인 비교 연구가 아니므로 임상 결과 또는 합병증 발생률 등에서 유의한 차이가 있는지에 대한 객관적인 근거가 부족하였다는 제한점이 있다. 또한 평균 35.6개월로 추시 기간이 비교적 짧아 장기 추시 시 발생할 수 있는 문제점들 및 인공관절 치환물의 생존율에 대한 분석이 부족하였다. 향후 최종 단계의 류마티스 관절염 환자들에서의 무작위, 전향적 비교 연구(high-quality direct randomized controlled trial)를 통해 발목 인공관절 치환술 전후의 항류마티스 약물 치료에 관한 표준화된 임상 지침이 정해져야 할 것으로 생각한다.

## 결론

말기 류마티스 관절염 환자들에서 3세대 발목 인공관절 치환술은 일상생활 및 스포츠 활동에서의 실제적인 기능을 포함하여 양호한 중기 추시 임상 결과를 보였다. 임상 지침에 따른 표준화된 수술 전후의 항류마티스 약물 조절은 류마티스성 관절염과 연관된

술 후의 합병증 발생을 감소시키는 효과적인 치료 방법 중의 하나라고 생각한다. 향후 퇴행성 관절염 환자들의 전향적 비교 연구와 장기 추시를 통해 류마티스 관절염에서 발목 인공관절 치환술이 차지하는 명확한 임상적 유용성을 분석하는 것이 필요하다.

## REFERENCES

- Hintermann B, Valderrabano V. Total ankle replacement. *Foot Ankle Clin.* 2003;8:375-405.
- Ahmad J, Raikin SM. Ankle arthrodesis: the simple and the complex. *Foot Ankle Clin.* 2008;13:381-400. doi: 10.1016/j.fcl.2008.04.007.
- Morash J, Walton DM, Glazebrook M. Ankle arthrodesis versus total ankle arthroplasty. *Foot Ankle Clin.* 2017;22:251-66. doi: 10.1016/j.fcl.2017.01.013.
- Pedowitz DI, Kane JM, Smith GM, Saffel HL, Comer C, Raikin SM. Total ankle arthroplasty versus ankle arthrodesis: a comparative analysis of arc of movement and functional outcomes. *Bone Joint J.* 2016;98-B:634-40. doi: 10.1302/0301-620X.98B5.36887.
- Singer S, Klejman S, Pinsker E, Houck J, Daniels T. Ankle arthroplasty and ankle arthrodesis: gait analysis compared with normal controls. *J Bone Joint Surg Am.* 2013;95:e191(1-10). doi: 10.2106/JBJS.L.00465.
- Guyer AJ, Richardson G. Current concepts review: total ankle arthroplasty. *Foot Ankle Int.* 2008;29:256-64. doi: 10.3113/FAI.2008.0256.
- Doets HC, Brand R, Nelissen RG. Total ankle arthroplasty in inflammatory joint disease with use of two mobile-bearing designs. *J Bone Joint Surg Am.* 2006;88:1272-84. doi: 10.2106/JBJS.E.00414.
- den Broeder AA, Creemers MC, Fransen J, de Jong E, de Rooij DJ, Wymenga A, et al. Risk factors for surgical site infections and other complications in elective surgery in patients with rheumatoid arthritis with special attention for anti-tumor necrosis factor: a large retrospective study. *J Rheumatol.* 2007;34:689-95.
- Sindhu K, Cohen B, Gil JA. Perioperative management of rheumatoid medications in orthopedic surgery. *Orthopedics.* 2017;40:282-6. doi: 10.3928/01477447-20170518-04.
- Stengel D, Bauwens K, Ekkernkamp A, Cramer J. Efficacy of total ankle replacement with meniscal-bearing devices: a systematic review and meta-analysis. *Arch Orthop Trauma Surg.* 2005;125:109-19. doi: 10.1007/s00402-004-0765-3.
- Dougherty CD, Hung YY, Weintraub MLR, Patel S, King CM. Osseous and soft tissue complications associated with foot and ankle surgery in patients with rheumatoid arthritis taking a variety of antirheumatic medications. *J Foot Ankle Surg.* 2019;58:508-13. doi: 10.1053/j.jfas.2018.09.030.
- Ravi B, Croxford R, Hollands S, Paterson JM, Bogoch E, Kreder H, et al. Increased risk of complications following total joint arthroplasty in patients with rheumatoid arthritis. *Arthritis Rheumatol.* 2014;66:254-63. doi: 10.1002/art.38231.
- Goodman SM, Springer B, Guyatt G, Abdel MP, Dasa V, George M, et al. 2017 American College of Rheumatology/American Association of Hip and Knee Surgeons Guideline for the perioperative management of antirheumatic medication in patients with rheumatic diseases undergoing elective total hip or total knee arthroplasty. *J Arthroplasty.* 2017;32:2628-38. doi: 10.1016/j.arth.2017.05.001.
- Hintermann B, Valderrabano V, Dereymaeker G, Dick W. The HINTEGRA ankle: rationale and short-term results of 122 consecutive ankles. *Clin Orthop Relat Res.* 2004;424:57-68. doi: 10.1097/01.blo.0000132462.72843.e8.
- Lee DM, Weinblatt ME. Rheumatoid arthritis. *Lancet.* 2001;358:903-11. doi: 10.1016/S0140-6736(01)06075-5.
- Somayaji R, Barnabe C, Martin L. Risk factors for infection following total joint arthroplasty in rheumatoid arthritis. *Open Rheumatol J.* 2013;7:119-24. doi: 10.2174/1874312920131210005.
- Grennan DM, Gray J, Loudon J, Fear S. Methotrexate and early postoperative complications in patients with rheumatoid arthritis undergoing elective orthopaedic surgery. *Ann Rheum Dis.* 2001;60:214-7. doi: 10.1136/ard.60.3.214.
- Diaper R, Wong E, Metcalfe SA. The implications of biologic therapy for elective foot and ankle surgery in patients with rheumatoid arthritis. *Foot (Edinb).* 2017;30:53-8. doi: 10.1016/j.foot.2017.01.009.
- Weinreb JH, Cote MP, O'Sullivan MB, Mazzocca AD. Shoulder arthroplasty: disposition and perioperative outcomes in patients with and without rheumatoid arthritis. *Am J Orthop (Belle Mead NJ).* 2016;45:E204-10.
- Newton SE 3rd. Total ankle arthroplasty. Clinical study of fifty cases. *J Bone Joint Surg Am.* 1982;64:104-11.
- Ng SY, Crevoisier X, Assal M. Total ankle replacement for rheumatoid arthritis of the ankle. *Foot Ankle Clin.* 2012;17:555-64. doi: 10.1016/j.fcl.2012.08.004.
- Jeong BO, Jung H. Severe ankle osteoarthritis: treatment with total ankle arthroplasty. *J Korean Foot Ankle Soc.* 2018;22:8-15. doi: 10.14193/jkfas.2018.22.1.8.
- Anderson T, Montgomery F, Carlsson A. Uncemented STAR total ankle prostheses. Three to eight-year follow-up of fifty-one consecutive ankles. *J Bone Joint Surg Am.* 2003;85:1321-9. doi: 10.2106/00004623-200307000-00019.
- Althoff A, Cancienne JM, Cooper MT, Werner BC. Patient-related risk factors for periprosthetic ankle joint infection: an analysis of 6977 total ankle arthroplasties. *J Foot Ankle Surg.* 2018;57:269-72. doi: 10.1053/j.jfas.2017.09.006.
- Kofoed H, Sørensen TS. Ankle arthroplasty for rheumatoid arthritis and osteoarthritis: prospective long-term study of cemented replacements. *J Bone Joint Surg Br.* 1998;80:328-32. doi: 10.1302/0301-620X.80B2.0800328.
- Valderrabano V, Pagenstert G, Horisberger M, Knupp M, Hintermann B. Sports and recreation activity of ankle arthritis patients before and after total ankle replacement. *Am J Sports Med.* 2006;34:993-9. doi: 10.1177/0363546505284189.
- Kim BS, Knupp M, Zwicky L, Lee JW, Hintermann B. Total ankle replacement in association with hindfoot fusion: outcome and complications. *J Bone Joint Surg Br.* 2010;92:1540-7. doi: 10.1302/0301-620X.92B11.24452.
- Fevang BT, Lie SA, Havelin LI, Brun JG, Skredderstuen A, Furnes O. 257 ankle arthroplasties performed in Norway be-



- tween 1994 and 2005. *Acta Orthop.* 2007;78:575-83. doi: 10.1080/17453670710014257.
29. **San Giovanni TP, Keblish DJ, Thomas WH, Wilson MG.** Eight-year results of a minimally constrained total ankle arthroplasty. *Foot Ankle Int.* 2006;27:418-26. doi: 10.1177/107110070602700606.
30. **Gougoulias N, Khanna A, Maffulli N.** How successful are current ankle replacements?: a systematic review of the literature. *Clin Orthop Relat Res.* 2010;468:199-208. doi: 10.1007/s11999-009-0987-3.