

견봉 쇄골 관절 탈구와 동반된 쇄골 간부 골절 - 증례 보고 -

조철현 · 강철형 · 정수원 · 서혁준

계명대학교 의과대학 정형외과학교실

쇄골 간부 골절 또는 견봉 쇄골 관절 탈구는 비교적 흔히 접할 수 있는 상지 손상의 하나이나, 동측에 견봉 쇄골 관절 탈구와 쇄골 간부 골절이 같이 동반되는 경우는 극히 드물다. 현재까지 전세계적으로 7예가 보고되어 있으나, 국내에서는 보고된 바가 없다. 이에 저자들은 차량 내 교통사고로 발생한 견봉 쇄골 관절 탈구와 동반된 쇄골 간부 골절 1예를 경험하였기에 문헌 고찰과 함께 손상 기전과 진단 및 치료에 대해 보고하고자 한다.

색인 단어: 쇄골, 견봉 쇄골 관절, 탈구, 골절

Clavicle Midshaft Fracture with Acromioclavicular Joint Dislocation - A Case Report -

Chul-Hyun Cho, M.D., Chul-Hyung Kang, M.D., Soo-Won Jung, M.D., Hyuk-Jun Seo, M.D.

Department of Orthopedic Surgery, School of Medicine, Keimyung University, Daegu, Korea

Clavicle fracture or acromioclavicular joint dislocation is common injury in the upper extremity. But ipsilateral clavicle midshaft fracture with acromioclavicular joint dislocation is a extremely rare. Seven cases has been reported in the English literature, but it has never been reported in Korea. We report a case of clavicle midshaft fracture with acromioclavicular joint dislocation caused by motor vehicle accident and describe its presumed mechanism, diagnosis, treatment with a review of literature.

Key Words: Clavicle, Acromioclavicular joint, Dislocation, Fracture

쇄골 간부 골절 또는 견봉 쇄골 관절 탈구는 상지에서 가장 흔한 손상 중의 하나이지만, 동측에 견봉 쇄골 관절 탈구와 쇄골 간부 골절이 동시에 일어나는 경우는 극히 드물다. 현재까지 전세계적으로 7예가 보고되어 있으나^{2~4,9)}, 정확한 손상 기전이나 견봉 쇄골 관절 탈구의 수술 소견 및 체계적인 치료 방법에 대해서는 명확히 보고되어 있지 않다. 이에 저자들은 차량 내 교통사고로 발생한 견봉 쇄골 관절 탈구와 동반된 쇄골 간부 골절에 대해 재건 잠김 압박 금속판 고정술 및 오구 쇄골 인대 보강술을 시행하고 술 후 2년째 특별한 증상 없이 만족할 만한 결과를 얻은 1예를 경험하였기에 문헌 고찰과 함께 손상 기전과 진단 및

치료에 대해 보고하고자 한다.

증례 보고

55세 여자 환자로 승용차의 뒷자석에 타고 가다 마주 오는 차와 충돌 사고 후 좌측 견관절 부동통을 주소로 본원 응급실에 내원하였다. 좌측 견관절부에 외상의 과거력은 없었으며, 진찰 검사에서 쇄골의 중간 1/3 부위 및 견봉 쇄골 관절 부위에 압통 및 종창, 피하 출혈이 관찰되었다. 당시 동반 손상으로 좌측 요골 간부 골절 및 좌측 원위 경골 개방성 골절이 있었으며, 다발성 늑골 골절로 인한 양

통신저자 : 정 수 원
대구시 중구 동산동 194번지
계명대학교 동산의료원 정형외과
Tel : 053-250-7729 · Fax : 053-250-7205
E-mail : os@dsmc.or.kr

접수: 2009. 5. 26
게재확정: 2009. 8. 26

Address reprint requests to : Soo-Won Jung, M.D.
Department of Orthopedic Surgery, Dongsan Medical Center, Keimyung University, 194, Dongsan-dong, Joong-gu, Daegu 700-721, Korea
Tel : 82-53-250-7729 · Fax : 82-53-250-7205
E-mail : os@dsmc.or.kr

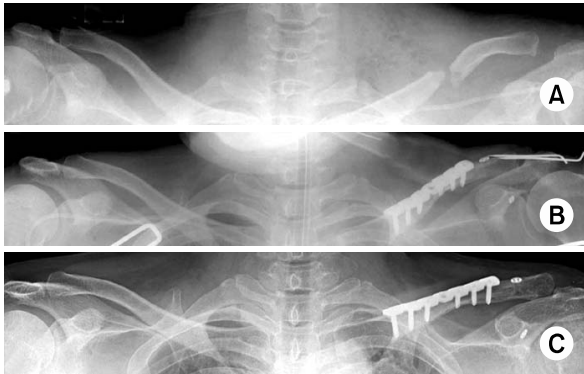

Fig. 1. 55-year-old woman with left clavicle midshaft fracture with ipsilateral acromioclavicular joint dislocation underwent the surgery with reconstruction LCP fixation and coracoclavicular augmentation using Tightrope[®].
(A) Preoperative radiograph shows clavicle midshaft fracture with Rockwood type V acromioclavicular joint dislocation.
(B) Immediate postoperative radiograph shows successful reduction and fixation.
(C) Radiograph at 24 months postoperatively shows united clavicle and no significant loss of reduction of acromioclavicular joint.

측 혈흉이 동반되었다. 단순 방사선 사진에서 간격 (gap)을 동반한 전위된 쇄골 간부 골절이 관찰되었으며, 원위 쇄골 골편의 상방 전위 및 견봉 쇄골 관절 간격이 넓어진 소견을 보였다. 견관절 액와 촬영을 시행하여 원위 쇄골의 후방 전위가 없음을 확인하였고, Rockwood 제5형의 견봉 쇄골 관절 탈구를 동반한 쇄골 간부 골절로 진단하였다 (Fig. 1).

생체 징후의 불안정으로 수상 17일째 전신적 상태를 회복한 후 수술적 요법을 시행하였다. 쇄골의 주행과 평행하게 견봉 쇄골 관절 부위까지 약 10 cm의 피부 절개를 시행한 후 연부 조직을 박리하여 쇄골 골절부를 노출하였다. 원위 쇄골 골편은 상방으로 전위된 소견과 함께 오구 쇄골 인대가 실질부에서 완전히 파열된 소견을 보였으며 (Fig. 2), 삼각승모 근막 (deltotrapezial fascia)의 파열과 견봉 쇄골 인대 손상으로 인한 탈구 소견을 보였다. 먼저 쇄골 간부 골절에 대해서 재건 압박 잠김 금속판 (Reconstruction locking compression plate, Synthes[®], Switzerland)을 이용하여 고정한 다음, 파열된 오구 쇄골 인대를 봉합사를 이용하여 접근 (approximation) 시킨 후 해부학적 정복 상태에서 K-강선을 이용하여 일시적 견봉 쇄골 관절 고정술을 시행하고 2개의 단추에 4가닥의 5번 비흡수성 봉합사 (Fiberwire)가 달린 TightRope[®] (Arthrex, Naples, Florida, USA)를 원위 쇄골 및 오구 돌기 기저부의 오구 쇄골 인대 부착부에 미리 만들어 놓은 구멍을 통해 통과 시켜 오구

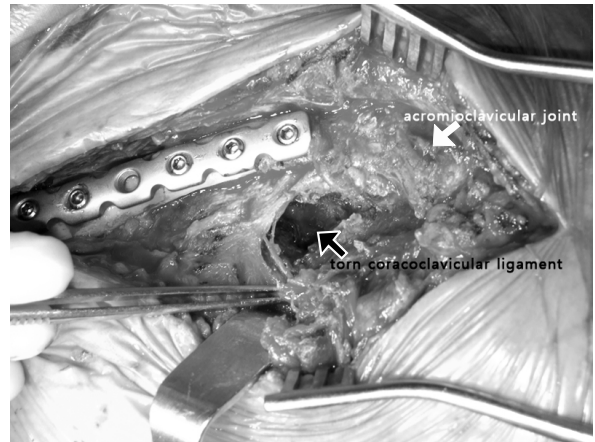


Fig. 2. Intraoperative photograph shows complete substantial tear of coracoclavicular ligament (black arrow).

쇄골 인대 보강술을 시행하였다. 술 후 3주째부터 수동 관절 운동을, 술 후 6주째 K-강선을 제거한 후 능동적 관절 운동을 시행하였다. 술 후 4개월 추시 단순 방사선 소견에서 쇄골 간부 골절의 유합 소견을 보였으며, 술 후 2년째 최종 추시 상 UCLA 점수 (University of California-Los Angeles shoulder score)상 34점으로 우수한 임상적 결과를 보였다.

고 찰

쇄골 간부 골절의 손상 기전은 간접 외상에 의해 손을 뺀고 넘어질 때 외력이 상완골을 통해서 견관절 쇄골 흉골로 전달되는 과정에서 쇄골의 중간부위인 외측 혹은 중간부위 사이에 전단력이 작용하여 골절이 일어나며¹⁾, 직접 손상은 쇄골의 상부 또는 전방 부위에 작용할 때 발생한다. 대부분의 견봉 쇄골 관절 탈구는 견봉에 하향 내측으로 작용하는 직접 충격으로 수상하게 되며, 쇄골은 제1 늑골에 의해 충격이 흡수되어 아래방향으로 전위되지 않게 되고, 이로 인해 오구 견봉 인대와 견봉 쇄골 인대는 파열되지만, 쇄골 골절은 발생하지 않는 것으로 보고되어 있다^{2~9)}.

쇄골 원위부 골절과 동반된 오구 견봉 인대 손상은 비교적 흔히 볼 수 있지만, 동측에 견봉 쇄골 관절 탈구와 쇄골 간부 골절이 동시에 일어나는 경우는 극히 드물다. 현재까지 보고된 총 7예 중 승마 도중에 낙상한 경우가 3예, 자전거에서의 낙상이 2예, 차량내 교통 사고가 1예, 아이스하키 도중 벽에 부딪혀 수상한 경우가 1예였다. 대부분의 문헌에서 보고하였듯이 정확한 손상 기전을 이해하는 것은 어렵지만, 직접 충격에 의해 견봉 쇄골 관절 탈구와 쇄골 간부 골절이 동시에 일어날 가능성은 극히 낮다고 할 수

있겠다. 본 증례 또한 명확한 기전을 알 수는 없지만 차량 충돌로 인해 갑자기 손을 짚으면서 차체에 어깨를 직접 부딪힌 간접 및 직접적인 외력에 의한 손상이 동반되었을 것으로 추측할 수 있겠다.

견봉 쇄골 관절 탈구가 동반된 쇄골 간부 골절에 대한 치료는 아직 정립된 것은 없지만 수술적 요법 또는 보존적 요법을 시행할 수 있으며⁷⁾, 현재까지 보고된 7예 중 오구 쇄골간 나사못 고정술 또는 Steinmann 핀을 이용한 견봉 쇄골 관절 고정술 등의 수술적 요법을 시행한 4예와, 도수 정복술 후 보존적 요법을 시행한 3예 모두 양호 이상의 결과를 보고하였다. 본 증례의 경우 간격을 동반한 쇄골 간부 골절과 함께 Rockwood 제5형의 견봉 쇄골 관절 탈구가 있었기 때문에 수술적 치료가 필요하다고 판단하였고, 술 중에 오구 쇄골 인대의 완전 파열을 확인하였기 때문에 오구 쇄골 인대 보강술 및 일시적 K-강선 고정술을 시행하여 만족스러운 결과를 얻을 수 있었다.

쇄골 간부 골절에 의해 원위 골편이 전위되었을 경우 견봉 쇄골 관절의 손상을 쉽게 인지하기 어렵다. 또한 이를 간과하여 뒤늦게 발견하는 경우도 있으며, 수술 중에 쇄골을 내고정한 후 원위 쇄골의 불안정성을 감지하고 견봉 쇄골 관절 손상을 확인한 경우도 보고되어 있다⁹⁾. 그러므로 쇄골 간부 골절이 있는 경우, 특히 견봉 쇄골 관절부에 피하 출혈 및 압통 등의 손상이 의심되는 소견이 보인다면 양측 쇄골 전후면 및 45도 상방 경사 단순 방사선 촬영이 필요하며, 또한 쇄골 외측단의 후방 전위를 명확히 밝히기 위해서는 액와 촬영이 필수적이며, 필요에 따라 전산화 단층 촬영이 쇄골 외측단의 전위를 밝히는데 도움을 줄 수 있겠다.

견봉 쇄골 관절 탈구와 동반된 쇄골 간부 골절은 매우 드물게 발생하지만, 최근 교통 사고 또는 산업 재해, 스포츠 활동의 증가로 인한 고에너지 손상 및 삼차원 컴퓨터 단층 촬영 등의 진단 기술의 발달로 발생 빈도가 점점 증가할 것으로 생각된다. 쇄골 간부 골절이 있는 경우, 특히 견봉 쇄골 관절부에 피하 출혈 및 압통 등의 손상의 의심되는 소견이 보인다면 면밀한 진찰 및 방사선학적 검사가

필요할 것으로 생각된다.

참 고 문 헌

- 1) **Allman FL Jr:** Fractures and ligamentous injuries of the clavicle and its articulation. *J Bone Joint Surg Am*, **49:** 774-784, 1967.
- 2) **Heinz WM, Misamore GW:** Mid-shaft fracture of the clavicle with grade III acromioclavicular separation. *J Shoulder Elbow Surg*, **4:** 141-142, 1995.
- 3) **Juhn MS, Simonian PT:** Type VI acromioclavicular separation with middle-third clavicle fracture in an ice hockey player. *Clin J Sports Med*, **12:** 315-317, 2002.
- 4) **Lancourt JE:** Acromioclavicular dislocation with adjacent clavicular fracture in a horseback rider. A case report. *Am J Sports Med*, **18:** 321-322, 1990.
- 5) **Lee DH:** Treatment of acromioclavicular joint dislocations: focus on the reduction of acromioclavicular joint. *J Korean Fracture Soc*, **21:** 77-80, 2008.
- 6) **Lee HJ, Lee JS, Ko YB:** Bipolar clavicular dislocation: a case report. *J Korean Fracture Soc*, **21:** 316-319, 2008.
- 7) **Rockwood CA Jr, Green IP, Buchilz RW, Heckman JD, Court-Brown C:** Fractures of the clavicle. *Rockwood and Green's Fractures in Adults*. 6th ed. Philadelphia, Lippincott Williams & Wilkins: 1211-1255, 2006.
- 8) **Wade AM, Barrett MO, Crist BD, Della Rocca GJ, Kang SM:** Medial clavicular epiphyseal fracture with ipsilateral acromioclavicular dislocation: a case report of pan-clavicular fracture dislocation. *J Orthop Trauma*, **21:** 418-421, 2007.
- 9) **Wurtz LD, Lyons FA, Rockwood CA Jr:** Fracture of the middle third of the clavicle and dislocation of the acromioclavicular joint. A report of four cases. *J Bone Joint Surg Am*, **74:** 133-137, 1992.