대한척추외과학회지 제 9 권 제 2 호
Journal of Korean Spine Surg.
Vol. 9, No. 2, pp 148~157, 2002

골다공증과 신경학적 결손을 동반한 외상 후 후만증 환자의 수술적 치료 - 전후방 수술 및 Egg-Shell 술식의 비교

석세일 · 김진혁 · 정의룡 · 이상민 · 이정희 · 김성수 · 원성욱 · 박수철 · 정락용

인제대학교 상계백병원 서울척추센터

Surgical Treatment of Post-Traumatic Kyphosis with Neurologic Compromised Osteoporotic Fracture - Comparison between Anterior-Posterior Surgery versus Posterior Egg-Shell Procedure

Se-Il Suk, M.D., Jin-Hyok Kim, M.D., Ewy-Ryong Chung, M.D., Sang-Min Lee, M.D., Jung-Hee Lee, M.D., Sung-Soo Kim, M.D., Sung-Wook Won, M.D., Soo-Chul Park, M.D. and Rack-Yong Chung, M.D.

Seoul Spine Institute, Inje University Sanggye Paik Hospital

– Abstract –

Study Design : Retrospective study.

Objectives : To compare the surgical results between anterior-posterior surgery and posterior eggshell procedures in post-traumatic kyphosis with neurologic compromised osteoporotic fracture.

Summary of Literature Review : Combined anterior-posterior surgery is usually recommended in cases of kyphotic deformities with neurologic deficit secondary to osteoporosis. However, it is associated with significant morbidity in elderly patients.

Materials and Methods : Twenty-six post-traumatic kyphosis with neurologic compromised osteoporotic fracture patients subjected to either anterior-posterior surgery (n=11) or posterior egg-shell procedure (n=15) were analyzed. The average age at the operation was 62.6 years (range: 50 82), male : female ratio was 12 : 14, and the average follow up was 2.9 years (range:2.0 4.9). Preoperative interval from injury to operation was 15.4 months (range: 1 36). Thoracolumbar (T12-L1) fracture was in 20 and lumbar fracture was in 6.

Results : There was no significant difference in age, sex, preoperative and postoperative Frankel grade, and preoperative vertebral collapse between two groups($p<0.05$). In anterior-posterior group, the mean operation time was 351 minutes with a mean blood loss of 2892 ml, and preoperative kyphosis of 22 ° was corrected to 11 ° at latest follow-up with 7 cases of neurologic improvement. In the eggshell group, the mean operative time was 215 minutes with blood loss of 1930 ml, and preoperative kyphosis of 34 ° was corrected to 8 ° at latest follow-up with 11 cases of neurologic improvement. Egg-shell group showed sig-

Address reprint requests to
Ewy-Ryong Chung, M.D.
Seoul Spine Institute, Inje University Sanggye Paik Hosital
761-1 Sanggye Dong, Nowon-Ku, Seoul 139-707, Korea
Tel : 82-2-950-1284, Fax : 82-2-3302-1101, E-mail : dragon@sanggyepaik.ac.kr
* 본 논문의 요지는 2002년도 대한척추외과학회 춘계학술대회에서 발표되었음.

nificantly less operation time and blood loss with beter kyphosis correction. In anterior-posterior group, postoperative pneumonia was developed in 2 and superficial infection in 1. Distal screw loosening was detected in 4, 2 in anterior-posterior group and 2 in posterior eggshell group. One of them was treated by revision and others were treated by brace more than 6 months.
Conclusions : Posterior eggshell procedure showed a better kyphosis correction with significantly less operation time and blood loss. It is a preferable alternative to anterior-posterior surgery in post-traumatic kyphosis with neurologic compromised osteoporotic fracture.

Key Words : Post-traumatic kyphosis, Egg-Shell procedure, Osteoporosis, Neurologic deficit

서 론

노년 인구의 증가에 따라 골다공증에 의한 압박 골절이 증가하고 있다[5,10]. 골다공증에 의한 압박 골절은 안정 골절로 간주되고 있으며, 일차적인 치료는 약물 요법을 통한 동통 완화와 연성 또는 경성 척추보조기 착용하에 조기 보행을 하는 보존적 치료이며, 대개의 경우 보존적 치료를 통하여 척주의 안정성을 유지하고 추체 압박의 진행을 예방할 수 있다[19]. 그러나, 소수에서는 추체 압박과 후만 변형이 진행하여, 신경학적 결손이 발생할 수 있다[20,21]. 신경학적 결손을 동반한 외상 후 후만 변형이 발생하였을 경우에는 수술적 치료의 대상이 되며[3,11], 수술적 치료는 감압을 통한 신경학적 결손의 개선, 후만 변형의 교정 및 척주의 안정화를 목표로 한다. 신경학적 결손을 동반한 외상 후 후만 변형 환자에서 시행할 수 있는 수술은 전방 감압술 및 유합술, 전방 감압술 및 후방 기기 고정술, 또는 후방 도달을 통한 Egg-Shell 술식 등의 여러 가지 방법이 보고 되고 있으나[2,3,6,8,11,12,13,14,15,18,24], 여러 수술 방법을 비교 분석한 보고는 많지 않으며, 어떤 방법이 가장 적절한 수술적 치료인가에 대하여는 아직도 논란이 있다.

저자들은 본 연구를 통하여 골다공증과 신경학적 결손을 동반한 외상 후 후만증 환자에게 시행한 전후방 수술과 후방 도달을 통한 Egg-Shell 술식의 치료 결과를 비교, 분석하고자 하였다.

연구대상 및 방법

1997년 3월부터 2000년 2월 까지 수술적 치료를 시행 후 2년 이상 추시가 가능하였던 골다공증과 신경학적 결손을 동반한 외상 후 후만증 환자 26례를 대상으로 하였다. 11례에서 전후방 수술을, 15례에서 Egg-Shell 술식을 시행하였으며, 수술 시 평균 연령은 62.6세(50~82세)이었다. 남자 12례, 여자 14례 이었으며, 평균 추시 기간은 2.9년(2.0~4.9년) 이었다. 전례에서 술전 단순 방사선 사진 상 Saville 평가 방법으로 판정 시[17] grade II 이상의

Table 1. Patient characteristics.

	Anterior-Posterior (n=11)	Egg-Shell (n=15)
Age (years)	59.5±7.0	64.7±8.9
M : F	6 : 5	6 : 9
Follow-up (months)	36.6±13.7	34.5±11.6
Injury Mechanism		
Slip down	3	12
Fall down from bed	5	2
Traffic accident	2	0
Unknown	1	1
Interval from injury to operation (months)	15.9±14.6	14.9±15.1
Fracture level		
T12 or L1	9	11
Below L2	2	4
Medical problem	3	4

* No statistical difference in patient characteristics between two groups

Table 2. Preoperative and postoperative Frankel grade.

	Anterior-Posterior (n=11)		Egg-Shell (n=15)	
	Preoperative	Postoperative	Preoperative	Postoperative
A	1			
B	1	1	2	
C	1		5	2
D	8	6	8	8
E		4		5
Improvement	7/11		11/15	

* No statistical difference in preoperative and postoperative Frankel grade between two groups

골다공증 소견을 보였다. 병력 청취상 전례에서 타 부위의 골절을 동반한 교통사고 또는 고소 추락 등의 주요 외상의 병력은 없었다. 수상 기전을 기억한 24례 중 미끄러짐 15례, 침상에서 추락 7례, 교통사고 2례 이었으며, 수상 후 수술 까지 기간은 15.4개월(1~36개월)이었다. 흉요추부 골절(제 12흉추, 제 1 요추) 20례, 요추 골절 6례 이었다. Egg-Shell 술식을 시행한 2례는 흉요추부에 연속된 2개 이상의 골절을 보였으며, 나머지 24례는 1개 추체의 골절에 의한 외상 후 후만증 이었다. 7례에서 내과 질환의 병력이 있었다(Table 1). 수술 전 신경학적 결손은 Frankel 분류상 A 1례, B 3례, C 6례, D 16례 이었다(Table 2).

전례에서 수술 전 영상 진단을 통하여 수술적 치료가 필요할 정도로 심한 하요추부의 퇴행성 병변이 없음을 확인하였다.

수술 전후 단순 방사선 사진을 통하여 술 전 추체 압박 정도, 술 전 국소 후만의 크기와 술 후 교정정도, 불유합 및 고정상실을 알아 보았다. 국소 후만은 골절된 추체 보다 상부 추체의 상부 종판 및 하부 추체의 하부 종판에 대하여 Cobb 의 방법을 이용하여 계측하였다. 추체 압박 정도는 골절된 추체 상부 및 하부 추체의 전방 높이의 평균치에 대한 골절 추체의 전방 높이의 비로 계측하였다. 유합은 자가 지주골 또는 morselized chip bone을 채워 넣은 금속 mesh를 이용한 경우에는 최종 추시시 자가 지주골 또는 금속 mesh와 인접 추체면의 방사선적 유합 여부로 판정하였으며, 자가 지주골 또는 morselized chip bone을 채워 넣은 금속 mesh 의 골절, 붕괴, 전위가 관찰되는 경우에는 불유합으로 판정하였다. 금속 mesh를 사용하지 않은 Egg-Shell 술식군의 경우, 유합시킨 골절 추체의 상하 종판 사이에 술 후 추시 상 cleft 현상이 관찰되면[3] 불유합으로 판정하였다. 술 후 추시 상 척추경 나사 주변의 골흡수 음영, 척추경 나사의 뽑힘, 척추경 나사 고정 장치의 파단이 관찰되는 경우 고정상실로 판정하였다. 의무 기록을 검토하여 수술 중 평균 실혈양, 수술시간, 술 후 합병증을 알아 보았다.

SPSS (Statistical Package for Social Science, ver 10.0k, Chicago, USA)를 이용 유의수준 0.05로 Mann-Whitney U test를 시행하여, 통계 검정을 하였다.

1. 수술 방법

Egg-Shell 술식은 1998년 이후로 시행하였으며, 신경학적 결손을 동반한 외상 후 후만증 환자 중 수술 시 연령이 65세 이상이거나 후만각이 30도 이상의 경우에는 Egg-Shell 술식을, 연령이 65세 이하이거나 후만각이 30도 이하인 경우에는 전후방 수술을 시행하였다.

전후방 수술은 한번의 마취하에, 먼저 후방 척추경 나사 고정 및 유합술을 시행한 후 전방 감압술 및 유합술을 시행하였다. 전후방 수술시 후방 고정은 골절된 추체 보다 상부로 2개의 추체, 하부로 1개의 추체에 시행하는 것을 원칙으로 하였으나, 2례에서는 하부로 2개의 추체를 고정하였다. 전방 유합시 6례에서는 morselized chip bone을 채워 넣은 금속 mesh를 사용하였고, 5례 에서는 전방 장골릉에서 지주골을 채취하였다(Fig 1).

Egg-Shell 술식은 후방 도달 후 척추경 나사를 골절된 추체 보다 최소 2개 상방 및 2개 하방의 추체에 삽입하여 골절 부위 상하에 각각 최소 4개의 고정점을 확보하였다. 골절된 척추의 후방 구조물 및 상부와 하부 척추의 극돌기와 추궁판 일부를 제거한 후, 골절된 추체의 좌우 척추경을 제거하고, 가능한 한 종판에 손상이 없이 역상 curette 을 이용하여 추체 내의 해면골을 전방으로 민뒤, 후방종인대와 추체 후면을 박리하고, 추체 후면의 피질골을 추체 내로 함몰시켜 완전한 전방 감압을 시행하였다. 이미 삽입된 척추경 나사에 강봉을 삽입하고 압박력을 가하여 고정한 후 후방 유합을 시행하였다. 골절된 추체 상부 및 하부 추체의 추궁판이 완전히 접촉하지 못한 경우에는 decortication 할 추궁판 또는 후방 장골에서 bone plate를 채취하여 골절된 추체 상하 추궁판 사이의 간격을 메우고, 골이식을 하여 후방 유합을 시행하였다(Fig 2,3). 상부 종판의 골절 및 추간판이 추체내에 관

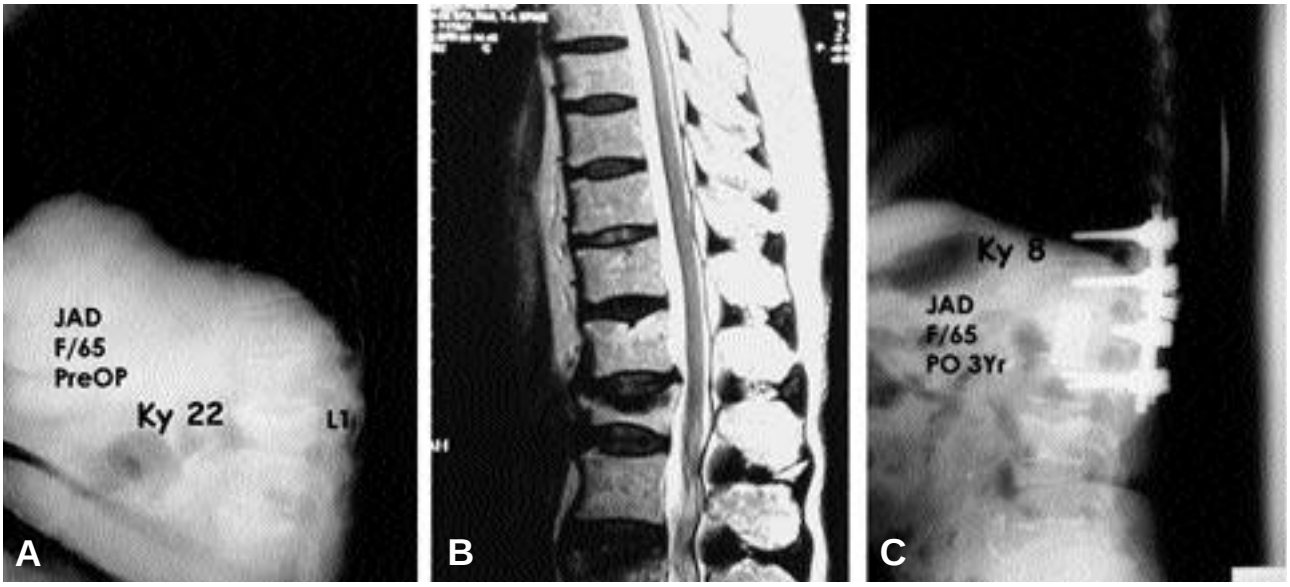

Fig. 1. 65-year-old female with post-traumatic kyphosis after slip down 1.9years ago. She was treated with L1 anterior decompression and T11-L2 posterior interbody fusion.

A. Preoperative X-ray showed severe compression fracture of L1 vertebral body and local kyphosis of 22 °. Preoperative neurologic deficit was Frankel grade D.

B. Preoperative MRI showed neural compression at L1 spinal cord.

C. Postoperative 3 year X-ray showed well maintained state of screws and bone union of graft site. Kyphosis was corrected to 8 ° with neurologic improvement to Frankel grade E.

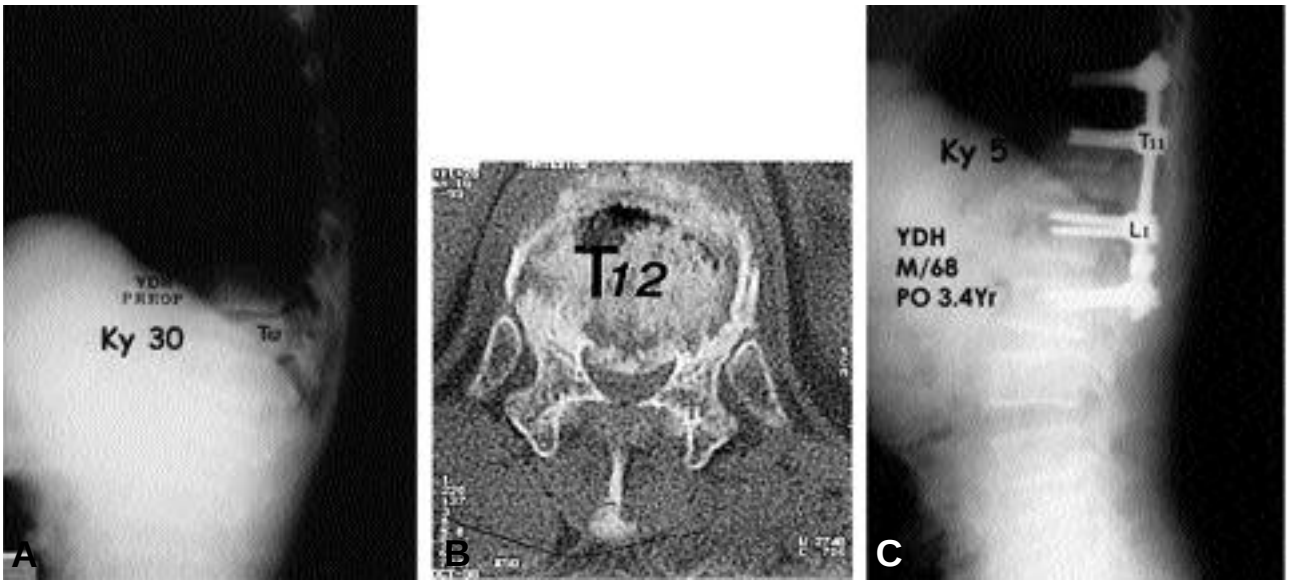

Fig. 2. 68-year-old male with post-traumatic kyphosis after slip down 4 month ago. He was treated with T12 posterior Egg-Shell decompression and T10-L2 posterior interbody fusion.

A. Preoperative X-ray showed severe compression fracture of T12 vertebral body and local kyphosis of 30 °. Preoperative neurologic deficit was Frankel grade D.

B. Preoperative CT scan showed T12 burst fracture and encroachment of spinal canal by body fragment..

C. Postoperative 3.4 year X-ray showed kyphosis was corrected to 5 °with neurologic improvement to Frankel grade E.

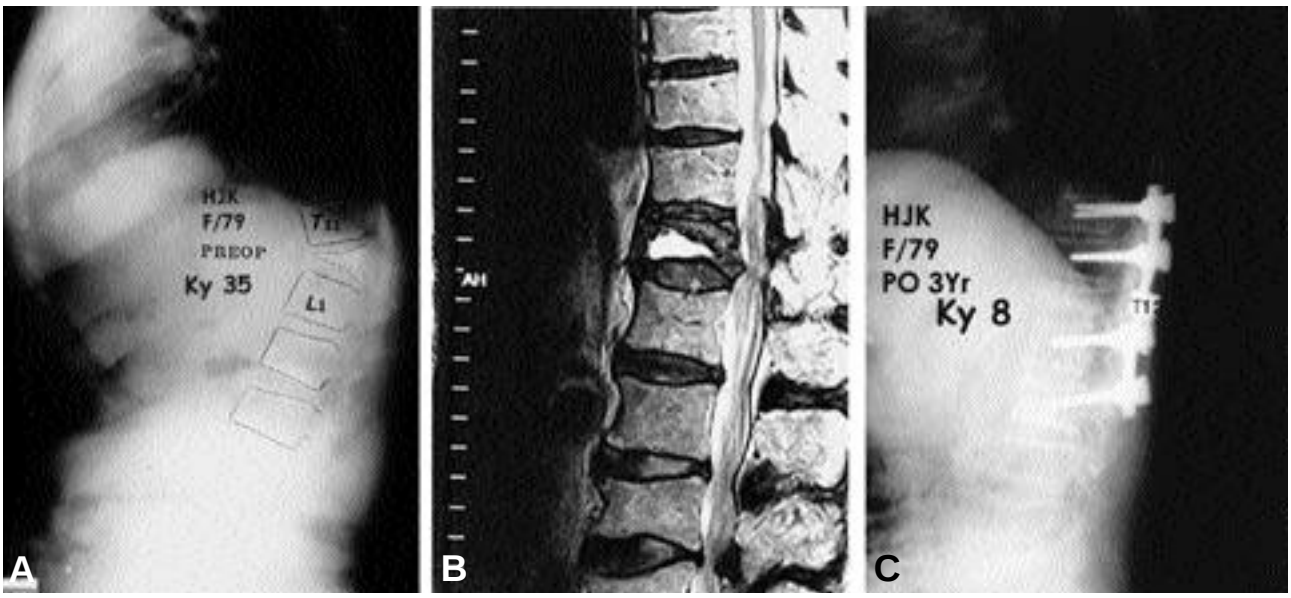

Fig. 3. 79-year-old female with post-traumatic kyphosis after fall down from bed 4 month ago. She was treated with T12 posterior Egg-Shell decompression and T10-L2 posterior interbody fusion.

A. Preoperative X-ray showed severe compression fracture of T12 verbetral body and local kyphosis of 35 °. Preoperative neurologic deficit was Frankel grade B.

B. Preoperative MRI showed neural compression at T12 spinal cord.

C. Postoperative 3 year X-ray showed kyphosis was corrected to 8 °with neurologic improvement to Frankel grade C.

입되어 있었던 3례에서는 골절된 추체 상부의 추간판을 제거하고 상부 추체의 하부 종판의 연골을 제거한 후 morselized chip bone을 채워 넣은 금속 mesh를 이용하여 전방 지주를 재건하였다.

전후방 수술군 및 Egg-Shell 술식군 모두에서 술 후 6일에 플라스틱 체간 보조기 착용하에 보행을 시작하였고, 술 후 골다공증에 대한 약물 치료를 시행하였다. 플라스틱 체간 보조기는 술 후 3개월 이상 착용을 원칙으로 하였다.

결 과

전후방 수술군과 Egg-Shell 술식군의 연령, 성별, 수상 후 수술까지의 기간은 유의한 차이가 없었다(Table 1).

전후방 수술군의 경우 수술 전 추체 압박은 58.5±13.6%, 국소 후만은 22.2±8.4 °이었다. 수술 전 신경학적 결손은 Frankel 분류상 A 1례, B 1례, C 1례, D 8례 이었다. 3.2±0.8 분절을 유합하였으며, 수술 시간은 5시간 51분, 수술 중 출혈양 (Estimated Blood Loss) 2892 ml 이었다. 국소 후만은 수술 직후 6.8±8.9 °로 교정 되었고, 최종 추시 시 11.0±9.6 °로서 수술 전에 비하여 11.2±12.4 °의 후만 교정 및 수술 직후와 비교하여 4.2±4.6 ° (27.3%)의 교정 상실을 보였다. 수술 후 Frankel 분류는 B 1례, D 6례, E 4례 로서, 11례 중 7례 에서 수술 후 신경증상의 호전을 보였으며, 호전이 없었던 4례는 Frankel 분류상 수술 전과 동일하였다(Table 2, 3).

Egg-Shell 술식군의 경우 수술 전 추체 압박은 62.4±22.3%, 국소 후만은 34.1±12.0 °이었다. 수술 전 신경학적 결손은 Frankel 분류상 B 2례, C 5례, D 8례 이었다. 4.3±1.1 분절을 유합하였으며, 수술시간은 3시간 35분, 수술중 출혈양 (Estimated Blood Loss) 1930 ml 이었다. 국소 후만은 수술 직후 5.3±8.8 °로 교정 되었고, 최종 추시 시 8.4±10.7 °로서 수술 전에 비하여 25.7±12.2 °의 후만 교정 및 수술 직후와 비교하여 3.1±5.6((10.8%)의 교정 상실을 보였다. 수술 후 Frankel 분류는 C 2례, D 9례, E 4례 로서, 15례 중 11례 에서 수술 후 신경증상의 호전을 보였으며, 호전이 없었던 4례는 Frankel 분류상 수술 전과 동일하였다(Table 2, 3).

전후방 수술군과 Egg-Shell 술식군간 술 후 신경증상의 호전 정도는 비슷하였다. 전후방 수술군과 Egg-Shell 술식군간 유합 범위, 수술시간, 출혈양, 후만 교정 정도에 있어 유의한 차이가 있었다(Table 3). 유합 범위는 전후방 수술군이 더 적었으나, 수술 시간 및 출혈량은 전후방 수술군이 더 많았다. 수술 전 국소 후만의 정도는 Egg-Shell 술식군이 더 컸으나 국소 후만의 교정은, Egg-

Table 3. Radiologic characteristics, operation time, blood loss, and postoperative ambulation.

	Anterior-Posterior (n=11)	Egg-Shell (n=15)
Preoperative		
vertebral body collapse	58.5±13.6%	2.4±22.3%
Kyphosis		
Preoperative *	22.2±8.4 °	34.1±12.0 °
Immediate Postoperative	6.8±8.9 °	5.3±8.8 °
Final follow-up	11.0±9.6 °	8.4±10.7 °
Correction *	11.2±12.4 °	25.7±12.2 °
Loss of Correction	4.2±4.6 °	3.1±5.6 °
	(27.3±34.1%)	(10.8±27.1%)
Non-Union	0	0
Operation time (minutes) *	350.6±110.5	214.7±50.3
Estimated blood loss (ml) *	2892.3±1360.2	1930.0±810.0
Fusion level*	3.2±0.8	4.3±1.1
Ambulation (days)	6.2	5.8

* $p<0.05$, Mann-Whitney U test

Table 4. Complications.

	Anterior-Posterior (n=11)	Egg-Shell (n=15)
Pneumonia	2	
Superficial infection	1	
Screw pull-out	2	2
Fracture out of fusion	1	1

Shell 술식군이 더 우수하였다 ($p<0.05$).

전후방 수술군의 경우 2례의 수술후 호흡기 합병증과 1례의 감염이 발생하였다. 전후방 수술군 및 Egg-Shell 술식군에서 각각 2례씩 총 4례에서 술 후 3개월 이내에 원위 척추경 나사의 고정 상실이 관찰되었고, 전후방 수술군 1례에서 revision을, 나머지 3례에서 6개월 이상의 외고정을 시행하였다. 술 후 추시상 전후방 수술군과 Egg-Shell 술식군에서 각각 1례의 새로운 압박 골절이 유합 분절 이외의 척추에 발생하였다(Table 4).

고 찰

노년 인구의 증가와 더불어 골다공증의 이환율도 증가하고 있으며, 골다공증성 압박 골절의 발생도 증가하고 있다[5,10]. 골다공증성 압박 골절은 경미한 외상에 의해 발생하는 것으로서, 신경학적 결손이 동반되는 경우는 많지 않은 것으로 알려져 있으며, 수술적 치료보다는 보존적 치료가 우선이다. 그러나, 일부 환자의 경우 지속적인 척추체의 붕괴 및 후만 변형의 증가와 이로 인한 신경학적 결손을 나타낼 수 있다. 골다공증성 압박 골절에 속발하는 외상 후 후만증의 병리 기전으로는 허혈성 골괴사의 가능성이 제시되고 있으며[6,9], 생역학적으로는 전방 지주의 붕괴 및 후방 구조물의 신연에 의해 발생하며[20], 신경학적 결손의 발생율이 높은 것으로 알려져 있다. 외상 후 후만증의 경우 신체의 무게 중심이 전방으로 이동하게 되며, 무게 중심의 전방 이동은 후만 변형의 첨부에서 moment arm을 증가시키게 되어 기립 시 붕괴된 추체에 편심성 체중 부하를 가하게 되어 전방 지주의 붕괴와 후방 구조물의 신연이 진행하고, 이로 인해 추체의 설상 변형 및 국소 후만 변형이 진행하게 된다[15]. 이러한 후만 변형은 골다공증에 이환된 환자에서 척주 시상 만곡의 변곡점인 흉요추 이행부위에 골절이 발생하였을 경우 더욱 자주 진행하는 것으로 알려져 있다[15]. 저자들의 연구에서도 흉요추 이행 부위인 제 12 흉추 또는 제 1 요추부의 골절에 속발된 외상 후 후만증 및 신경학적 결손을 보인 경우가 대상 환자 26례 중 20례 (77%)이었다.

신경학적 결손을 동반한 외상 후 후만 변형의 수술적 치료는 신경 증상의 호전과 정상적인 척주 정열의 회복을 목표로 한다. 이를 위하여는 수술적 치료 시 충분한 전방 감압을 시행하고, 붕괴된 전방 지주를 재건하고, 신연된 후방 구조물을 단축, 고정하며, 척주에 정상적인 체중 부하가 이루어지도록 후만 변형을 교정하고, 견고

한 유합을 시행하여 척주를 안정시켜야 한다. 신경학적 결손을 동반한 외상 후 후만 변형의 수술은 여러 방법이 보고되고 있으나, 어떤 방법이 가장 적절한 지에 대하여는 논란이 있다. Malcolm 등[12]은 고정술을 시행하지 않은 전방 감압술 및 유합술은 실패하는 경우가 많기에 후방 고정술 및 유합술을 병행하는 것이 치료 성적을 향상시킬 수 있다고 보고 하였다. McAfee 등[13]은 흉요추부 골절에 속발된 지연성 후만 변형의 교정시 전방 감압술 및 유합술 만으로는 교정이 불충분함을 보고하였으며, Roberson과 Whitesides[15]도 유사한 결과를 보고하였다. 반면, Kostuik과 Matsusaki[8], Kaneda 등[6]은 외상 후 후만 변형 환자에서 전방 감압술 및 내고정술을 동반한 전방 유합술로 만족스러운 결과를 보고하였다. 하등[3]은 경한 외상에 의한 외상성 골다공증 척추 붕괴 환자 14례의 치료를 분석 후, 신경 증상이 있는 경우에는 기기를 이용한 전방 감압술 및 기기 이용 고정술이 좋으나 심한 골다공증에 의한 전방기기의 삽입 시 견고한 고정을 얻지 못하면, 후방고정 기기를 동시에 사용하여 후만변형의 진행 방지 및 후만각의 교정을 할 수 있다고 보고하였으며, 이등[11]은 척수 병변을 동반한 골다공증성 척추 골절 12례의 치료를 분석 후, 전방 도달법에 의한 감압술과 전방 추체 유합술이 원칙이나 심한 후만 변형을 동반한 경우에는 후방 감압술 및 후방 금속 내고정술이 필요하다고 보고하였다.

골다공증과 신경학적 결손을 동반한 외상 후 후만증 환자의 수술적 치료 시에는 신경 증상의 개선을 위한 충분한 감압을 위하여 전방 감압이 필요하며 또한 전방 지주의 재건이 이루어져야 하기에, 전방 감압 및 유합술을 시행하지 않는 후방 감압술 및 후방 척추경 나사 고정술은 적절하지 않다고 보고되고 있다[7]. 전방 감압 및 유합술과 전방 고정을 시행하는 전방 수술은 충분한 감압을 가능하게 하나, 추체가 척추경보다 골다공증에 보다 많이 이환 되기에 척추체 나사를 이용한 전방 고정은 고정 상실의 위험이 높은 것으로 알려져 있으며[1], 후만 변형의 교정에 있어서도 신연된 후방 구조물의 직접적인 교정이 불가능하다는 단점이 있어, 전방 고정의 유무에 상관없이 후방 고정을 시행하는 것이 보다 유리한 것으로 판단된다. 그러나, 전방 감압 및 유합술과 후방 고정술을 병행하는 전후방 수술은 노령의 골다공증과 신경학적 결손을 동반한 외상 후 후만증 환자에게서 장시간의 수술에따른이환율(morbidity)이높아지는문제가있다.

후방 도달을 통한 Egg-Shell 술식은 수술 수기가 어렵지만 후방 접근만을 통하여 충분한 전방 감압이 가능하고, 후방 구조물의 유리술 및 척추경 나사 고정 후 압박력을 가하여 고정할 수 있어 효과적인 후만 변형의 교정과 정상 척주 시상면 정열의 복원, 그리고 견고한 후방 고정 및 유합이 가능하며, 전후방 수술에 비하여 수술 시간이 짧기에 술 후 이환율을 줄일 수 있는 장점이 있다. 후방 도달을 통한 Egg-Shell 술식은 Heinig과 Boyd[4]가 처음 발표하였으며, 이 후 주로 강직성 척추염에서 시행한 여러 경우들이 보고 되었다[22,23]. 또한, 외상 후 후만증 또는 골다공증에 속발한 외상 후 후만증에서 Egg-Shell 술식을 이용한 치료를 통하여 만족한 치료 성적을 얻을 수 있었던 경우도 보고 되고 있으나[2,16,18,25], 골다공증과 신경학적 결손을 동반한 외상 후 후만증 환자에서 전후방 수술과 Egg-Shell 술식을 비교한 경우는 보고되지 않았다. 저자들의 연구 결과, Egg-Shell 술식군은 전후방 수술군에 비하여 유의하게 수술중 출혈양 (Estimated Blood Loss)이 적었고, 수술 시간 또한 짧았다. 술전 국소 후만의 정도는 Egg-Shell 술식군이 전후방 수술군에 비하여 유의하게 컸으나, 술 후 교정 정도는 Egg-Shell 술식군이 유의하게 우수하였다. 유합 범위는 전후방 수술군에 비하여 Egg-Shell 술식군이 평균 1분절 더 많았으나, 대상 환자가 노령임을 고려한다면 요추부의 가동 분절을 1분절 정도 더 유합하는 것이 임상적으로 심각한 문제를 야기하지는 않을 것으로 판단되었다.

저자들은 전후방 수술군의 경우 전방 지주의 재건을 자가 지주골 또는 morselized chip bone을 채워 넣은 금속 mesh를 사용하였으며, Egg-Shell 술식군의 경우 골절된 추체의 하부 종판과 골절 추체 상부 추체의 하부 종판 사이에 morselized chip bone을 채워 넣은 금속 mesh를 이용, 유합을 시도한 3례 외 12례의 경우에서는 골절된 추체의 상하 종판 사이의 골유합을 통하여 전방 지주를 재건하였다. 최소 추시 2년 이상의 결과에서 전방 지주의 불유합 소견은 관찰되지 않았으며, 골절된 추체 상하 종판 사이의 골유합을 시도한 Egg-Shell 술식군 12례에서도 유합시킨 골절 추체의 상하 종판 사이에 술 후 추시상 cleft 현상이 관찰되지 않아, 견고한 전방 지주의 재건 및 골유합을 얻을 수 있었다. 고정 상실의 경우 전후방 수술군 및 Egg-Shell 술식군에서 각각 2례씩 총 4례에서 술 후 3개월 이내에 원위 척추경 나사의 고정 상실이 관찰되었고, 4례 모두 최종 추시 상 고정 상실이 진행되는 소견은 보이지 않았으며, 다른 22례의 경우 추시상 새로운 고정 상실은 발견되지 않았다.

결 론

골다공증과 신경학적 결손을 동반한 외상 후 후만증 환자로서 전후방 수술을 시행한 11례와 Egg-Shell 술식을 시행한 15례를 최소 추시 2년이 경과한 뒤 후향적으로 비교 분석한 결과, 후방 도달을 통한 Egg-Shell 술식

은 수술 수기가 어렵지만, 전후방 수술과 비슷한 신경 증상의 호전이 가능할 뿐만 아니라 수술 시간과 출혈양을 유의하게 감소시킬 수 있고, 보다 우수한 후만 교정이 가능한 술식으로 사료된다.

REFERENCES

1) **Eysel P, Schwitalle M, Oberstein A, Rompe JD, Hopf C and Kullmer K** : *Preoperative estimation of screw fixation strength in vertebral bodies. Spine15;23(2):174-180, 1998.*
2) **Gertzbein SD and Harris MB** : *Wedge osteotomy for the correction of post-traumatic kyphosis. Spine;17(3) :374-379,1992.*
3) **Ha KY, Kim KW, Park SJ, Paek DH and Ha JH** : *The surgical treatment of osteoporotic vertebral collapse caused by minor trauma. J of Korean Orthop Assoc, 33(1):105-112, 1998.*
4) **Heinig CF and Boyd BM** : *One stage vertebrectomy or eggshell procedure. Orthop Trans, 9:130, 1985.*
5) **Jahng JS, Kang KS, Yang KH, Park HW and Lee SB** : *A clinical study on osteoporosis and back pain. J of Korean Orthop Assoc, 24(4):1210-1216, 1989.*
6) **Kaneda K, Asano S, Hashimoto T, Satoh S and Fujiya M** : *The treatment of osteoporotic-posttraumatic vertebral collapse using the Kaneda device and a bioactive ceramic vertebral prosthesis. Spine;17:S295-303, 1992.*
7) **Kempinsky WH, Morgan PP and Boniface WR** : *Osteoporotic kyphosis with paraplegia. Neurology, 8:181-186, 1958.*
8) **Kostuik JP and Matsusaki H** : *Anterior stabilization, instrumentation, and decompression for post-traumatic kyphosis. Spine;14(4):379-386, 1989.*
9) **Kumpan W, Salomonowitz E, Seidl G and Wittich GR** : *The intravertebral vacuum phenomenon. Skeletal Radiol ;15(6):444-447, 1986.*
10) **Lane JM, Russell L and Khan SN** : *Osteoporosis. Clin Orthop;372:139-150, 2000.*
11) **Lee KY, Kim CH and Shin SH** : *Osteoporotic vertebral fracture with myelopathy. J of Korean Spine Surg, 8(3) :242-247, 2001.*
12) **Malcolm BW, Bradford DS, Winter RB and Chou SN** : *Post-traumatic kyphosis. A review of forty-eight surgically treated patients. J Bone Joint Surg Am;63(6):891-899, 1981.*
13) **McAfee PC, Bohlman HH and Yuan HA** : *Anterior decompression of traumatic thoracolumbar fractures with incomplete neurological deficit using a retroperitoneal approach. J Bone Joint Surg Am;67(1):89-104, 1985.*
14) **Mochida J, Toh E, Chiba M and Nishimura K** : *Treatment of osteoporotic late collapse of a vertebral body of thoracic and lumbar spine. J Spinal Disord, 14(5):393-398, 2001.*
15) **Roberson JR and Whitesides TE Jr** : *Surgical reconstruction of late post-traumatic thoracolumbar kyphosis. Spine;10(4):307-312, 1985.*
16) **Saita K, Hoshino Y, Kikkawa I and Nakamura H** : *Posterior spinal shortening for paraplegia after vertebral collapse caused by osteoporosis. Spine;25(21):2832-2835, 2000.*
17) **Saville PD** : *A quantitative approach to simple radiographic diagnosis of osteoporosis: its application to the osteoporosis of rheumatoid arthritis. Arthritis Rheum ;10(5):416-422, 1967.*
18) **Shikata J, Yamamuro T, Iida H, Shimizu K and Yoshikawa J** : *Surgical treatment for paraplegia resulting from vertebral fractures in senile osteoporosis. Spine;15(6) :485-489,1990.*
19) **Suk SI, Lee CK, Kang HS, Lee JH, Min HJ, Cha SH and Chung YJ** : *Vertebral fracture in osteoporosis. J of Korean Orthop Assoc, 28(3);980-987, 1993.*
20) **Sutherland CJ, Miller F, and Wang GJ** : *Early progressive kyphosis following compression fractures. Two case reports from a series of "stable" thoracolumbar compression fractures. Clin Orthop;(173):216-220, 1983.*
21) **Tanaka S, Kubota M, Fujimoto Y, Hayashi J and Nishikawa K** : *Conus medullaris syndrome secondary to an L1 burst fracture in osteoporosis. A case report. Spine 15;18(14):2131-2134, 1993.*
22) **Thiranont N and Netrawichien P** : *Transpedicular decancellation closed wedge vertebral osteotomy for treatment of fixed flexion deformity of spine in ankylosing spondylitis. Spine;18(16):2517-2522, 1993.*
23) **Thomasen E** : *Vertebral osteotomy for correction of kyphosis in ankylosing spondylitis. Clin Orthop;(194) :142-152, 1985.*
24) **Whitesides TE Jr** : *Traumatic kyphosis of the thoracolumbar spine. Clin Orthop;(128):78-92, 1977.*
25) **Wu SS, Hwa SY, Lin LC, Pai WM, Chen PQ and Au MK** : *Management of rigid post-traumatic kyphosis. Spine 1;21(19):2260-2266, 1996.*

국 문 초 록

연구계획 : 후향적 연구

연구목적 : 골다공증과 신경학적 결손을 동반한 외상 후 후만증 환자에게 시행한 전후방 수술과 후방 도달을 통한 Egg-Shell 술식의 치료 결과를 비교, 분석하고자 하였다.

대상 및 방법 : 골다공증과 신경학적 결손을 동반한 외상 후 후만증에 대하여 수술적 치료를 시행한 26례를 분석하였다. 수술 시 연령 62.6세(50~82세), 남자 12례, 여자 14례 이었고, 평균 추시 2.9년(2.0~4.9년) 이었다. 수상 후 수술까지 기간은 15.4개월(1~36개월)이었다. 흉요추부 골절(제 12흉추, 제 1 요추) 20례, 요추 골절 6례 이었다. 11례에서 전후방 수술을 15례에서 Egg-Shell 술식을 시행하였다.

결과 : 전후방 수술군과 Egg-Shell 술식군간 연령, 성별, 수술전 신경학적 결손의 정도 및 술후 회복 정도, 수술전 추체압박정도에는 차이가 없었다($p<0.05$). 전후방 수술군의 경우 수술시간은 5시간 51분, 수술중 출혈양(Estimated Blood Loss) 2892 ml 이었다. 수술전 국소 후만 22 °는 수술 직후 7 °, 최종 추시시 11 °로 교정되었다. 7례에서 술 후 Frankel grade 상 신경증상의 호전을 보였다. Egg-Shell 술식군의 경우 수술시간은 3시간 35분, 수술중 출혈양(Estimated Blood Loss) 1930 ml 이었다. 수술전 국소 후만 34 °는 수술 직후 5 °, 최종 추시시 8 °로 교정되었다. 11례에서 술 후 Frankel grade 상 신경증상의 호전을 보였다. 두 군간 수술시간, 출혈양, 후만 교정 정도에 있어 유의한 차이가 있었다($p<0.05$). 전후방 수술군의 경우 2례의 수술후 호흡기 합병증과 1례의 감염이 발생하였다. 대상 환자 26례중 4례에서 술 후 3개월 이내에 원위 척추경 나사의 고정 상실이 관찰되었고, 1례에서 revision을, 3례에서 6개월 이상의 외고정을 시행하였다.

결론 : 골다공증과 신경학적 결손을 동반한 외상 후 후만증 환자의 수술적 치료에 있어 후방 도달을 통한 Egg-Shell 술식은 전후방 수술에 비하여 수술 시간과 출혈양을 유의하게 감소시킬 수 있고, 보다 우수한 후만 교정이 가능한 술식으로 사료된다.

색인단어 : 외상 후 후만증, Egg-Shell 술식, 골다공증, 신경학적 결손

※ 통신저자 : 정 의 룡
인제대학교 상계백병원 서울척추센터
서울시 노원구 상계7동 761-1
Tel : 82-2-950-1284, Fax : 82-2-3302-1101, E-mail : dragon@sanggyepaik.ac.kr