

레스토[®] 다초점 인공수정체 삽입술 후 잔여굴절이상에 대한 레이저 굴절교정수술 효과

김성인¹ · 김숙진¹ · 오재윤² · 박규홍¹ · 강석재¹

새빛안과병원¹, 안양서울안과²

목적: 레스토[®] 다초점 인공수정체 삽입술 후 발생한 잔여 굴절이상을 엑시머레이저 굴절교정수술로 교정한 후 그 효과를 알아보려고 하였다.

대상과 방법: 본원에서 수정체 초음파 유효술 및 레스토[®] 다초점 인공수정체 삽입술을 시행 받은 환자를 후향적 의무기록을 통해 분석하였다. 잔여 굴절이상이 있는 6명 10안에서, 5안은 PRK, 5안은 LASIK을 시행 받았다.

결과: 백내장 수술 이후 굴절교정수술 전, 평균 구면렌즈 대응치는 $-0.34 \pm 0.89D$, 평균 난시는 $2.08 \pm 0.55D$ 였다. 술 후 6개월에 평균 구면렌즈 대응치는 $-0.03 \pm 0.30D$ 로 감소하였으나 통계적으로 유의하지는 않았고($p=0.354$), 평균 난시는 $0.23 \pm 0.28D$ 로 통계적으로 유의하게 감소하였다($p<0.0001$). 원거리 나안시력이 술 후 6개월에 0.11 ± 0.10 (logMAR)으로 술 전에 비해 통계적으로 유의하게 호전되었으나($p<0.0001$), 원거리 최대 교정시력과 근거리 나안시력의 호전은 없었다($p=0.073$, $p=0.100$).

결론: 레스토[®] 다초점 인공수정체 삽입술 후 잔여굴절이상 발생시 엑시머레이저를 이용한 굴절교정수술은 예측성, 안정성 측면에서 임상적으로 유용한 방법이다.

(대한안과학회지 2012;53(12):1742-1748)

최근 백내장 수술 시에, 백내장으로 인한 시력 저하와 노안으로 인한 근거리 시력 저하를 동시에 해결하기 위해 점차 여러 종류의 다초점 인공수정체들이 사용되고 있다. 이들 중 하나인 회절형 다초점 인공수정체인 레스토[®] (AcrySof IQ ReSTOR[®], Alcon Laboratories Inc, Fort Worth, Texas, USA)는 국내 외의 여러 논문에서 만족할 만한 안전성과 근거리 및 원거리 시력교정 효과를 보고하고 있다.¹⁻⁹

그러나 다초점 인공수정체 삽입 후 눈부심이나 달무리, 대비감도 저하 등의 부작용이 보고되고 있으며, 원근의 이중 초점을 형성하기 위하여 빛을 나누어 사용하는 광학적 특성상 다른 굴절 이상보다 1.0디옵터 이상의 각막 난시가 있는 경우에는 이러한 부작용이 더 심하게 나타난다고 알려졌다.^{5,10-12} 수술 후 1디옵터 이상의 잔여 각막난시로 인해서 원거리 시력저하 및 불만족을 호소하는 환자에서 안경을 이용하여 이와 같은 불편감을 해결할 수 있다고 보고된 바 있으며¹³ 안경 이외에도 추가적인 각막굴절 수술을

시행하는 방법들이 소개되었으나^{12,14-18} 국내에서는 아직까지 레스토[®] 다초점 인공수정체 삽입술 후 나타난 잔여 굴절이상을 엑시머레이저를 이용한 굴절교정수술의 효과에 대한 임상결과는 보고된 바 없다. 이에 우리는 레스토[®] 다초점 인공수정체 삽입술 후 잔여 난시 교정을 위해 엑시머레이저를 이용한 굴절교정수술을 시행하고 그 효과를 알아보려고 하였다.

대상과 방법

2007년 1월 1일부터 2010년 12월 31일까지 본원에서 단안 또는 양안 레스토[®] 다초점 인공수정체 삽입술을 시행 받은 환자 중 술 후 4개월 이상 경과관찰 후 까지도 1.25디옵터 이상의 난시가 지속되어 원거리 시력 저하 및 불만족을 호소하여 잔여 난시의 교정을 위하여 엑시머레이저를 이용한 굴절교정수술을 받은 6명 10안을 대상으로 후향적으로 조사하였다.

백내장 수술과 각막굴절교정수술은 2명의 술자에 의해 시행되었다(KHP, JYO). 수정체 유효술 및 인공수정체 삽입술은 점안 마취하, 이측 각막투명절개술과 원형 전낭절개를 이용한 초음파 유효술을 시행한 후 레스토[®] 다초점 인공수정체 삽입술을 후낭 내에 삽입하였다.

굴절교정수술은 백내장 수술 이후, 4개월 이상 추적 관찰

■ 접수 일: 2012년 6월 30일 ■ 심사통과일: 2012년 10월 26일
■ 게재허가일: 2012년 11월 24일

■ 책임저자: 강 석 재

경기도 고양시 일산동구 중앙로 1065
새빛안과병원
Tel: 031-900-7700, Fax: 031-900-7777
E-mail: glaucoma@hanmail.net

이 가능했던 환자 중, 굴절교정수술 전 3개월 이상 경과 관찰시 굴절력 변화가 0.5디옵터 이하로 안정적이고, 안경 착용을 거절한 환자를 대상으로 하였다. 대상군 중 굴절교정수술 후 잔여각막두께가 400 μm 미만이 될 것으로 예상되는 환자를 제외하였고, 당뇨, 전신적 결체조직 질환이 있는 경우를 제외하였다. 또한 각막병증, 녹내장이 동반되거나 백내장 이외의 다른 수술적 조작이 가해진 경우도 제외하였다.

술 전에 근거리 나안시력, 원거리 나안시력 및 원거리 최대교정시력, 현성 및 조절마비 굴절 검사를 시행하였다. 이외에도 세극등 현미경 검사, 안압 검사, 각막지형도 검사(ORB scan IIz, Bausch & Lomb), 초음파를 이용한 각막두께 검사(PACSCAN 300P, SONOMED), 각막 곡률 검사(Topcon KR8800), 동공크기 검사(Oasis pupillometer), 눈물막파괴시간검사를 시행하였다. 그리고, 술 후 1주, 1개월, 3개월, 6개월에 근거리 나안시력, 원거리 나안시력 및 원거리 최대교정시력, 현성 굴절 검사, 세극등 검사, 안압 검사를 시행하였다.

굴절교정수술 방법은 먼저 환자의 각막을 0.5% proparacaine hydrochloride (Alcaine®, Alcon, USA)으로 점안마취 후 굴절교정레이저각막절제술(Photorefractive keratectomy, PRK)는 spatula로 각막상피를 제거하였으며, 레이저각막절삭가공성형술(Laser in situ keratomileusis, LASIK)의 경우에는 Moria M2 microkeratome (Moria SA, Antony, France)를 이용하여 8.5 mm 직경 및 130 micron 두께를 가진 비측 기저의 원판모양 각막절편(corneal flap)을 만들었다.

대상 환자 모두 VISX STAAR® (AMO, Inc, USA)를 이용하여 160 mJ/cm²과 10 Hz의 에너지로 6.0 mm 직경의 ablation zone에 레이저를 조사하여 정시를 목표로 구면 굴절량과 난시량 모두를 교정하였다. 수술 후 항생제 점안액

(0.5% Ofloxacin drop, Ocuflax®, Samil, Korea 또는 0.5% Ofloxacin drop, Tarivid®, Santen, Japan)와 스테로이드 점안액(0.1% Fluorometholon drop, Ocumetholone®, Samil, Korea)를 1일 4회 점안, 인공 눈물 점안액(0.1% Sodium hyaluronate drop, Unial®, Unimed, Korea)을 1일 6회 점안하였으며, PRK인 경우는 상피재생이 완전히 이루어진 후부터 스테로이드 점안액을 6개월간 회수를 줄이면서 중단하였고, LASIK인 경우는 술 후 1주일간 점안 하면서 근시와 각막흔탁 정도에 따라 스테로이드 점안액 용량과 점안기간을 조절하였다.

통계적 분석은 SPSS® 12.0.1 for Windows (SPSS Inc., Chicago, IL, USA)를 사용하여 굴절수술 전후의 변화는 Paired *t*-tests로 검정하였다. 통계학적 유의수준은 *p* = 0.05로 하였다.

결 과

환자의 인구학적 분포는 Table 1과 같다. 백내장 수술 후 굴절교정수술까지의 기간은 평균 11.47개월(4개월-21개월)이었으며 5안은 PRK가 시행되었으며, 나머지 5안에서는 LASIK이 각각 시행되었다. 굴절교정수술 전 평균 구면 렌즈 대응치는 $-0.34 \pm 0.89D$ (-1.50 - $1.62D$), 평균 난시량은 $2.08 \pm 0.55D$ (-3.25 - $-1.25D$)였다. 굴절교정수술 전 평균 원거리 나안시력은 0.48 ± 0.20 (logMAR), 원거리 교정시력은 0.11 ± 0.09 (logMAR), 근거리 나안시력은 0.33 ± 0.14 (logMAR)였다(Table 1).

각각의 증례에 대한 백내장 수술 전, 백내장 수술 후, 굴절교정수술 후의 시력과 굴절력 검사치는 Table 2에 요약하였다.

굴절교정수술 후 평균 구면 대응치는 술 전 $-0.34 \pm 0.89D$ 에서 술 후 1주에 $0.10 \pm 0.29D$, 1개월에 $0.05 \pm$

Table 1. Demographic characteristics

Variables	Value
No. of eyes	10 eyes (6 patients)
Age (yrs)	47.80 ± 14.54* (24-65) [†]
Sex (M:F)	5 eyes (3 patients) / 5 eyes (3 patients)
Mean operative interval (months)	11.47 ± 6.28* (4-21)
Preoperative spherical equivalent (D)	-0.34 ± 0.89*
Preoperative cylindrical refraction (D)	2.08 ± 0.55*
Preoperative UCVA at distance (log MAR)	0.48 ± 0.20*
Preoperative BCVA at distance (log MAR)	0.11 ± 0.09*
Preoperative UCVA at near (log MAR)	0.33 ± 0.14*
Preoperative tear break up time (sec)	10.5 ± 1.17* (9-13) [†]
Pachymetry (μm)	535.60 ± 31.47* (493-585) [†]

UCVA = uncorrected visual acuity; BCVA = best-corrected visual acuity; D = diopters.

*Mean ± SD; [†]Range.

0.29D, 3개월에 $0.13 \pm 0.26D$, 술 후 6개월에 $-0.03 \pm 0.30D$ 으로 감소하는 경향을 보였으나 통계학적으로는 유의한 결과를 보이지 않았다. 평균난시는 술 전 $2.08 \pm 0.55D$ 에서 술 후 1주에 $0.30 \pm 0.31D$, 1개월에 $0.20 \pm 0.28D$, 3개월에 $0.25 \pm 0.26D$, 술 후 6개월에 $0.23 \pm 0.28D$ 로 술 전에 비해 유의하게 감소하였으며($p < 0.0001$, $p < 0.0001$, $p < 0.0001$), 술 후 6개월에 평균 1.85D의 난시 감소를 보였다(Fig. 1, Table 3). 술 전과 비교하여 술 후 난시의 교정효과는 술 후 1주에 62.50-100.00%의 분포를 보였으며 평균 85.27%의 교정률을 보였으며, 술 후 6개월에 교정률은 평균 90.13%였다.

굴절교정수술 후 원거리 나안시력(logMAR)은 술 후 1주에 0.15 ± 0.15 , 1개월에 0.12 ± 0.12 , 3개월에 0.12 ± 0.12 , 6개월에 0.11 ± 0.10 으로 술 전에 비해 유의하게 개선된 양상을 나타내었다($p < 0.05$). 원거리 최대 교정시력은 술 후 1주에 0.11 ± 0.09 , 1개월에 0.10 ± 0.10 , 3개월

에 0.07 ± 0.08 , 6개월에 0.07 ± 0.07 이며, 근거리 나안시력은 술 후 1주에 0.25 ± 0.09 , 1개월에 0.24 ± 0.07 , 3개월에 0.22 ± 0.09 , 6개월에 0.24 ± 0.10 로 술 전에 비해 유의한 차이를 보이지 않았다(Fig. 2, Table 3).

술 후 6개월간 측정된 굴절 검사에서 술 후 1주에 6안(60.0%)에서 $\pm 0.25D$ 이내, 4안(40.0%)에서 ± 0.25 에서 $0.50D$ 이내의 구면렌즈 대응치를 보였고, 6안(60.0%)에서 $\pm 0.25D$ 이내, 2안(20.0%)에서 ± 0.25 에서 $0.50D$ 이내, 2안(20%)에서 ± 0.50 에서 $0.75D$ 이내의 난시를 보였다. 술 후 6개월에는 8안(80.0%)에서 $\pm 0.25D$ 이내, 1안(10.0%)에서 ± 0.25 에서 $0.50D$ 이내, 1안(10.0%)에서 ± 0.50 에서 $0.75D$ 이내의 구면렌즈 대응치를 보였고, 7안(70.0%)에서 $\pm 0.25D$ 이내, 2안(20.0%)에서 ± 0.25 에서 $0.50D$ 이내, 1안(10.0%)에서 ± 0.50 에서 $0.75D$ 이내의 난시를 보였다(Fig. 3A, B). 술 후 굴절력의 안정성은 1주와 1개월 사이에 구면렌즈 대응치는 7안(70.0%)에서 난시는 9안(90.0%)에

Table 2. Refractive and visual acuity data before cataract surgery, before and after excimer laser surgery in 10 eyes

No.	Before cataract surgery state				Before refractive surgery			After refractive surgery		
	Age/Sex (yrs)	Laterality	Cylindrical Refraction (Diopter and steep axis)	Procedure	Spherical equivalent (Diopter)	Cylindrical Refraction (Diopter and steep axis)	UCVA at Distance (log MAR)	Spherical equivalent (Diopter)	Cylindrical Refraction (Diopter and steep axis)	UCVA at distance (log MAR)
1	24/M	OD	+1.75 Ax90°	PRK	0.00	+2.00 Ax90°	0.5	-0.63	+0.75 Ax80°	0.1
2	24/M	OS	+1.50 Ax90°	PRK	-0.13	+2.25 Ax90°	0.2	-0.13	+0.25 Ax10°	0.0
3	45/M	OD	+0.50 Ax90°	PRK	-1.50	+1.25 Ax95°	0.3	0.00	0.00	0.0
4	48/F	OD	+2.50 Ax85°	PRK	0.38	+3.25 Ax75°	0.4	0.25	+0.50 Ax110°	0.2
5	48/F	OS	+2.50 Ax100°	PRK	1.62	+2.25 Ax100°	0.4	-0.25	+0.50 Ax90°	0.2
6	63/M	OD	+2.25 Ax170°	LASIK	-1.00	+2.00 Ax180°	0.3	-0.13	+0.25 Ax180°	0.0
7	63/M	OS	+2.00 Ax180°	LASIK	-0.50	+1.50 Ax155°	0.4	0.00	0.00	0.0
8	65/F	OD	+2.50 Ax185°	LASIK	-0.38	+1.75 Ax170°	0.7	0.50	0.00	0.3
9	49/F	OD	+1.75 Ax85°	LASIK	-1.00	+2.50 Ax77°	0.8	0.00	0.00	0.15
10	49/F	OS	+2.00 Ax90°	LASIK	-0.95	+2.00 Ax95°	0.7	0.00	0.00	0.1

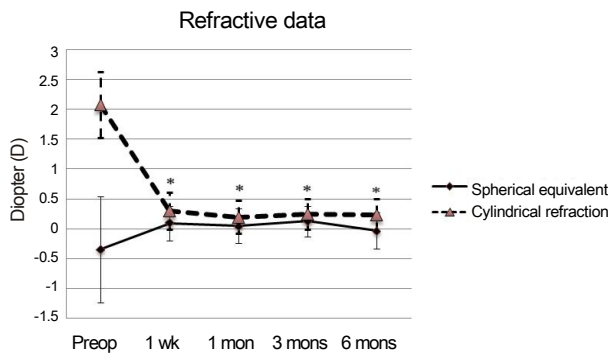


Figure 1. Spherical equivalent refraction and cylindrical refraction over 6 months after excimer laser surgery to correct residual refractive error. The changes in astigmatism were statistically significant between paired preoperative and post-operative values ($p < 0.05$).

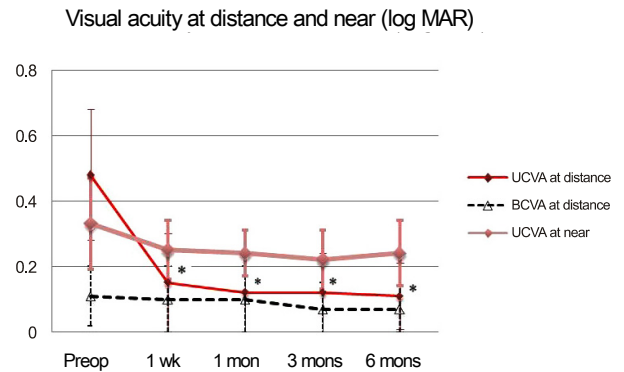


Figure 2. Time course of uncorrected visual acuity (UCVA) and best corrected visual acuity (BCVA) at distance and UCVA at near for 10 eyes with excimer laser surgery. UCVA at distance improved at 1 week after surgery and were stable until 6 months after surgery ($p < 0.05$).

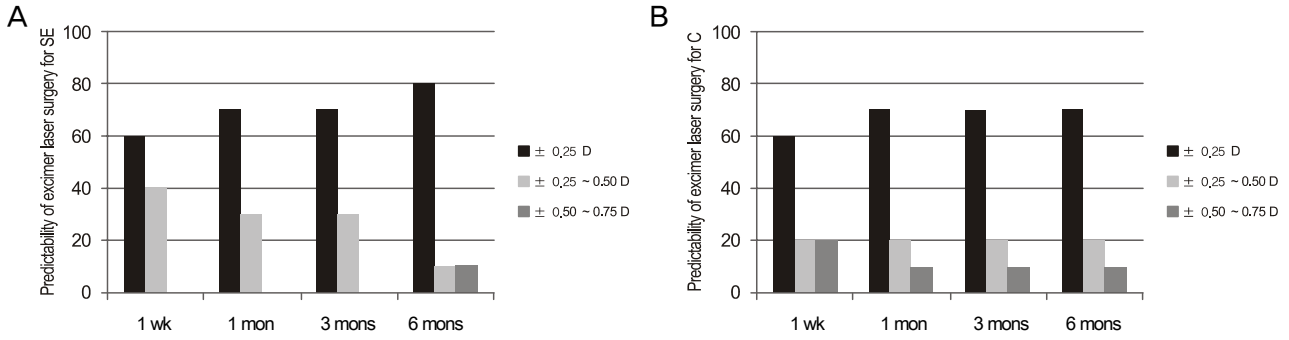


Figure 3. Predictability of excimer laser surgery for spherical equivalent refraction (SE) and cylinder refraction (C). (A) Predictability of excimer laser surgery for spherical equivalent refraction (SE). (B) Predictability of excimer laser surgery for cylinder refraction (C). After 6 months after surgery, 8 eyes (80%) had a spherical equivalent refraction within ± 0.25 D of emmetropia, 1 eyes (10%) were within ± 0.25 to 0.50 D of emmetropia and 1 eyes (10%) were within ± 0.50 to 0.75 D emmetropia. Seven eyes (70%) had a cylinder refraction within ± 0.25 D, 2 eyes (20%) were within ± 0.25 to 0.50 D and 1 eyes (10%) were within ± 0.50 to 0.75 D.

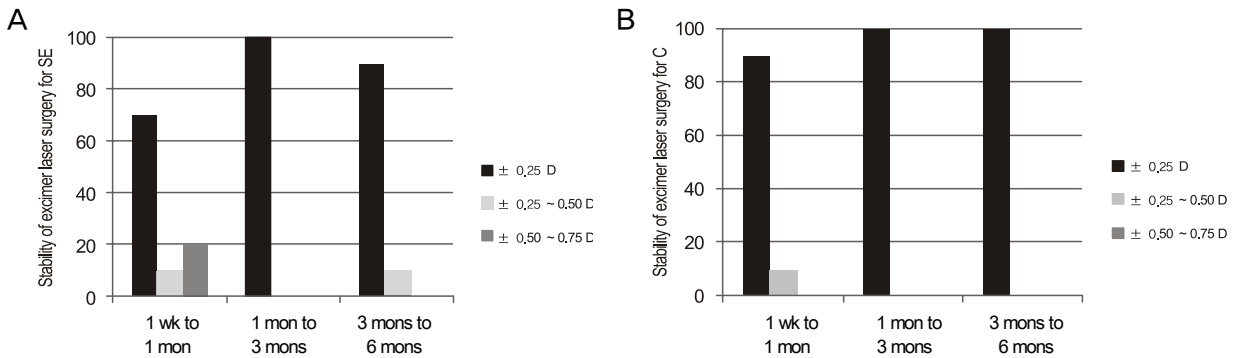


Figure 4. Stability of excimer laser surgery for spherical equivalent refraction (SE) and cylinder refraction (C). (A) Stability of excimer laser surgery for spherical equivalent refraction (SE). (B) Stability of excimer laser surgery for cylinder refraction (C). After 1 month, spherical equivalent refraction and cylinder refraction was stable.

Table 3. Refractive and visual acuity data before and after excimer laser surgery

	Total (n = 10)								
	Before Excimer surgery	1 wk after Excimer surgery	p	1 mon after Excimer surgery	p	3 mons after Excimer surgery	p	6 mons after Excimer surgery	p
UCVA distance (log MAR)	0.48 \pm 0.20	0.15 \pm 0.15	0.001*	0.12 \pm 0.12	<0.0001*	0.12 \pm 0.12	<0.0001*	0.11 \pm 0.10	<0.0001*
BCVA distance (log MAR)	0.11 \pm 0.09	0.10 \pm 0.10	0.756	0.10 \pm 0.10	0.519	0.07 \pm 0.08	0.132	0.07 \pm 0.07	0.073
UCVA near (log MAR)	0.33 \pm 0.14	0.25 \pm 0.09	0.087	0.24 \pm 0.07	0.072	0.22 \pm 0.09	0.066	0.24 \pm 0.10	0.100
Spherical equivalent (Diopter)	-0.34 \pm 0.89	0.10 \pm 0.29	0.170	0.05 \pm 0.29	0.251	0.13 \pm 0.26	0.168	-0.03 \pm 0.30	0.354
Cylindrical refraction (Diopter)	2.08 \pm 0.55	0.30 \pm 0.31	<0.0001*	0.20 \pm 0.28	<0.0001*	0.25 \pm 0.26	<0.0001*	0.23 \pm 0.28	<0.0001*

Values are presented as mean \pm SD.

*Statistically significant result ($p < 0.05$).

서 ± 0.25 D 이내의 변화를 보였으나, 1개월 이후에는 굴절력의 변화가 거의 없이 안정된 굴절상태를 유지하였다(Fig.

4A, B).

술 후 합병증은 6개월까지 경과관찰 시 모든 대상 안에서

각막 혼탁, 안구 건조, 인공 수정체 위치 이상 또는 각막절개창의 변화와 각막상피 안내 증식 등의 합병증은 관찰되지 않았다.

고 찰

백내장 수술에 대한 술기의 발전이 점점 이루어짐에 따라 다양한 종류의 인공수정체가 사용되고 있으며, 그 중에서도 특히 다초점 인공수정체는 끊임없는 변화를 가져 오고 있다. 이중 대표적인 레스토® 다초점 인공수정체는 계단식 회절 기술을 이용하여 기존의 회절형 인공수정체에서 나타나는 대비감도의 감소 및 눈부심 등의 부작용을 크게 줄이고 동공 크기에 따른 빛의 초점을 조절하여 백내장 수술 후 원거리 및 근거리 시력을 동시에 호전시킨다고 알려졌다.⁴⁻⁸ 그러나 빛이 다초점 인공수정체를 통과하면서 나뉘어져 두 개 이상의 초점에 맺히게 되면, 망막에 도달하는 빛의 효율이 저하되어 이로 인해 선명도에 제한이 생길 수 있다. Kim et al¹⁹에 따르면 양안 다초점 인공수정체를 삽입 받은 경우에는 10명 중 6명(60%)이 술 후 눈부심을 호소하였고 Lee et al⁵의 연구에서는 레스토® 다초점 인공수정체 삽입술 후 심한 눈부심을 호소하는 경우가 19명 중 2명(10.5%)이었고, 심한 달무리 현상을 호소하는 경우가 19명 중 1명(5.3%)이 있었다고 하였다. 그 외 수술 초기 시력의 저하 및 대비 민감도의 감소, 홍채 뒤 유착, 근거리 시력 불만 등의 합병증이 생기게 된다.⁶⁻⁸ 이러한 합병증은 각막 난시가 있는 경우²⁰ 환자의 만족도 저하가 많으므로 일반적으로 각막 난시 1디옵터 이내의 환자를 대상으로 시술하는 것이 추천되고 있다.^{5,10,21} 그러므로 각막 난시가 있는 환자의 경우에는 원거리와 근거리의 시력 호전 개선에 현재 레스토® 렌즈 삽입술은 적응증이 되지 못하는 한계점이 있다.

발표된 논문에 의하면 수술 후 불만족을 호소하는 환자에서는 술 후 잔여 굴절이상에 의한 흐릿한 시야가 중요한 원인임이 밝혀져 있다.²¹ 잔여 굴절이상의 원인으로는 우선 술 전부터 있었거나, 수술 후 발생한 난시가 한 원인일 수 있고, 술 전 인공수정체 도수 계산의 오류를 생각할 수 있는데, Lee et al¹³은 다초점 렌즈 삽입술 후 근거리 및 원거리 만족도를 높이기 위해 남은 잔여 굴절이상은 안경 교정이 필요하다고 제안하였다. 또한 Hayashi et al¹²은 회절형 다초점 렌즈 삽입술 후 발생한 난시는 원거리 시력의 저하를 유발하기 때문에 1디옵터 이상의 난시는 교정이 필요하다고 주장하였다. 레스토® 렌즈 삽입술을 받는 환자는 일반 인공수정체 삽입술을 받는 환자와 달리 단순한 원거리 시력 향상에 더하여 높은 근거리 시력을 원하며, 근거리 안경을 착용하지 않는 것을 목표로 다초점 인공수정체를 선택

했기 때문에 이러한 굴절교정수술이 더 필요하다 하겠다.

백내장 수술 후 잔여 굴절 이상의 교정을 위해 굴절교정수술의 조합은 1995년에 Maloney et al²²이 처음 보고하였으며, 그 후 여러 논문 등을 통해 이러한 수술 결과의 높은 예측성과 안정성이 보고 되고 있다.²³⁻²⁸ 이후 다초점 인공수정체 삽입술 후, 굴절 이상 교정을 위해 펄토초 레이저를 이용한 LASIK 또는 Wavefront-guided LASIK을 적용한 방법들이 소개되고 있다.^{15,17} 잔여 난시 교정을 위해 이전에 시행되었던 환상각막절개술(arcuate keratotomy)에 비하여 레이저 굴절교정수술은 덜 침습적이며, 높은 결과 예측성 및 정확성에 있어서 우수하다고 할 수 있다.²⁹

저자들의 연구에서도 굴절교정수술 후 6개월에 평균 구면렌즈 대응치는 $-0.03 \pm 0.30D$ 로 감소하였으나 유의하지는 않았고, 평균 난시는 $0.23 \pm 0.28D$ 로 유의하게 감소하였다. 또한 원거리 나안 시력이 술 후 6개월에 0.11 ± 0.11 (logMAR)으로 술 전에 비해 유의하게 호전되었다. 근거리 나안 시력은 호전 양상은 보였으나 유의한 차이를 보이지 않았는데, 이는 기존의 연구와 비슷한 결과를 보였다.^{10,15} 근거리 나안 시력의 경우, 다초점성에 의해서 생기는 초점 심도가 원거리보다 초점이 흐린 것에 대한 불편함을 감소시킬 것으로 생각하여 술전과 술후의 차이가 크지 않은 것으로 생각한다.¹⁵ 이러한 시력 호전, 예측력과 안정성은 Alfonso et al¹⁵이 발표한 53안에서 펄토초 레이저를 이용한 라식 수술 6개월 이후, 평균 원거리 나안 시력 0.83 ± 0.20 (Snellen decimal visual acuity)으로 100%에서 호전을 보인 기존의 연구와 비슷한 결과이다.

이와 같이 다초점 인공수정체 삽입술 후 잔여굴절이상을 치료하기 위해서 각막굴절교정수술을 시행할 경우에, 대상 환자들이 대부분이 나이가 많은 환자라는 것을 항상 고려해야 하는데, 안구건조증과 창상치유 관련 문제가 있을 수 있으므로 주의해야 한다. 안구건조증은 LASIK 후 가장 흔한 합병증으로 알려졌고,³⁰ 노화가 질환의 발생에 중요한 인자로 관여하는 것으로 알려졌다. 따라서 수술 후 안구건조증에 대한 적절한 관리가 필요할 것으로 생각한다. 또한 전신질환 동반시 창상 감염이나 창상 치유 지연을 유발할 수 있으므로, 수술 후 각막 창상의 세심한 관리가 필요할 것으로 생각한다. 따라서 수술 시기는 일반적으로 백내장 등의 안내 수술 후 각막굴절교정 수술은 굴절률 오류, 절개창 염증 등의 문제들이 생길 수 있으므로, 적어도 술후 2-3개월 정도 지나서 시행하는 것으로 알려졌다.³¹ 본 연구에서 백내장 수술 후 굴절교정수술까지의 평균 기간은 최소 4개월에서 최고 21개월까지였으며 평균 11.47 ± 6.28 개월이었다. 본 연구에서는 굴절교정수술 전 세극등 현미경 검사상 심한 안구건조증의 소견을 보이거나 눈물막 파괴시간

(tear break up time)의 감소가 관찰된 환자는 없었다. 굴절교정수술 후 일반적인 굴절 교정술 후와 같은 방법으로 항생제 점안액, 스테로이드 점안액, 인공눈물 점안액을 사용하였다. 술 후에는 눈물막 파괴시간(tear break up time)을 측정하지 않았으나 세극등 현미경 검사와 임상 증상으로 판단되는 안구 건조증이나, 창상과 관련된 합병증은 관찰되지 않았다.

이번 연구의 한계점으로 적은 환자수와 짧은 경과 관찰 기간을 들 수 있겠다. 그러나 본 연구는 국내에서 처음으로 보고된 레스토[®] 다초점 인공수정체 삽입술 후 발생한 잔여 굴절 이상을 엑시머레이저를 이용하여 교정한 효과에 대한 임상 결과로 의미가 있을 것으로 생각한다. 앞으로 좀 더 많은 환자 군을 대상으로 추가 연구가 필요할 것으로 생각하며, 현재 본원에서는 각막 난시가 1.0디옵터 이상인 환자에서 예정된 엑시머 레이저 굴절교정수술을 전제로, 레스토[®] 다초점 인공수정체 삽입술을 시행하고 있어, 이후 추가 연구로 좀 더 정확한 결론을 내릴 수 있을 것이라 생각한다. 또한 이번 연구가 후향적 연구로 환자의 주관적인 만족도 조사가 이루어지지 않았는데, 추후 전향적 연구를 통해 만족도 조사에 대한 연구도 필요하리라 생각한다.

결론적으로 레스토[®] 다초점 인공수정체 삽입술 후, 남은 잔여 굴절 이상의 교정을 위해 엑시머레이저 굴절교정수술은 안전하고 예측도가 높은 결과를 보일 수 있다고 생각한다. 또한 이러한 방법을 적용할 경우, 기존에는 레스토[®] 다초점 인공수정체 삽입술의 적응증이 되지 못했던 각막 난시가 많은 환자에서도 백내장 수술과 동시에 노안 교정을 위한 목적으로 레스토[®] 다초점 인공수정체 삽입술이 좋은 방법으로 사용될 수 있어 환자의 선택의 폭이 확장될 수 있을 것으로 생각한다.

참고문헌

- 1) Kohner T, Allen D, Boureau C, et al. European multicenter study of the AcrySof ReSTOR apodized diffractive intraocular lens. *Ophthalmology* 2006;113:584.e1.
- 2) Toto L, Falconio G, Vecchiarino L, et al. Visual performance and biocompatibility of 2 multifocal diffractive IOLs: six-month comparative study. *J Cataract Refract Surg* 2007;33:1419-25.
- 3) Alfonso JF, Fernández-Vega L, Baamonde MB, Montés-Micó R. Prospective visual evaluation of apodized diffractive intraocular lenses. *J Cataract Refract Surg* 2007;33:1235-43.
- 4) Blaylock JF, Si Z, Vickers C. Visual and refractive status at different focal distances after implantation of the ReSTOR multifocal intraocular lens. *J Cataract Refract Surg* 2006;32:1464-73.
- 5) Lee HS, Park SH, Kim MS. Clinical results and some problems of multifocal apodized diffractive intraocular lens implantation. *J Korean Ophthalmol Soc* 2008;49:1235-41.
- 6) Yun J, Ahn K, Lee DH, et al. Spheric, aspheric ReSTOR intraocular lens: three-month results and preoperative clinical factors influencing patient's satisfaction. *J Korean Ophthalmol Soc* 2010;51:14-21.
- 7) Kang EC, Kim EK, Kim TI. Comparisons of visual acuity, spherical aberration and contrast sensitivity among spheric, aspheric ReSTOR[®], and Crystalens HD[®] Lenses. *J Korean Ophthalmol Soc* 2011;52:1275-80.
- 8) Kim SM, Kim CH, Chung ES, Chung TY. Visual outcome and patient satisfaction after implantation of multifocal IOLs: three-month follow-up results. *J Korean Ophthalmol Soc* 2012;53:230-7.
- 9) Kim S, Kim MS. The study on target refraction to improve visual quality in patients implanted with multifocal IOL. *J Korean Ophthalmol Soc* 2012;53:223-9.
- 10) Hayashi K, Hayashi H, Nakao F, Hayashi F. Influence of astigmatism on multifocal and monofocal intraocular lenses. *Am J Ophthalmol* 2000;130:477-82.
- 11) Chiam PJ, Chan JH, Aggarwal RK, Kasaby S. ReSTOR intraocular lens implantation in cataract surgery: quality of vision. *J Cataract Refract Surg* 2006;32:1459-63.
- 12) Hayashi K, Manabe S, Yoshida M, Hayashi H. Effect of astigmatism on visual acuity in eyes with a diffractive multifocal intraocular lens. *J Cataract Refract Surg* 2010;36:1323-9.
- 13) Lee AC, Qazi MA, Pepose JS. Biometry and intraocular lens power calculation. *Curr Opin Ophthalmol* 2008;19:13-7.
- 14) Jendritza BB, Knorz MC, Morton S. Wavefront-guided excimer laser vision correction after multifocal IOL implantation. *J Refract Surg* 2008;24:274-9.
- 15) Alfonso JF, Fernández-Vega L, Montés-Micó R, Valcárcel B. Femtosecond laser for residual refractive error correction after refractive lens exchange with multifocal intraocular lens implantation. *Am J Ophthalmol* 2008;146:244-50.
- 16) Muftuoglu O, Prasher P, Chu C, et al. Laser in situ keratomileusis for residual refractive errors after apodized diffractive multifocal intraocular lens implantation. *J Cataract Refract Surg* 2009;35:1063-71.
- 17) Kuo IC, Reviglio VE. Wavefront-guided refractive surgery after multifocal lens implantation. *Curr Opin Ophthalmol* 2009;20:255-9.
- 18) Piñero DR, Ayala Espinosa MJ, Alió JL. LASIK outcomes following multifocal and monofocal intraocular lens implantation. *J Refract Surg* 2010;26:569-77.
- 19) Kim JH, Lee JW, Chung JL, et al. Combined implantation of monofocal and multifocal intraocular lenses in senile cataract surgery. *J Korean Ophthalmol Soc* 2009;50:1632-8.
- 20) Fernández-Vega L, Alfonso JF, Montés-Micó R, Amhaz H. Visual acuity tolerance to residual refractive errors in patients with an apodized diffractive intraocular lens. *J Cataract Refract Surg* 2008;34:199-204.
- 21) Woodward MA, Randleman JB, Stulting RD. Dissatisfaction after multifocal intraocular lens implantation. *J Cataract Refract Surg* 2009;35:992-7.
- 22) Maloney RK, Chan WK, Steinert R, et al. A multicenter trial of photorefractive keratectomy for residual myopia after previous ocular surgery. Summit Therapeutic Refractive Study Group. *Ophthalmology* 1995;102:1042-52; discussion 1052-3.
- 23) Ayala MJ, Pérez-Santonja JJ, Artola A, et al. Laser in situ keratomileusis to correct residual myopia after cataract surgery. *J Refract*

- Surg 2001;17:12-6.
- 24) Kim P, Briganti EM, Sutton GL, et al. Laser in situ keratomileusis for refractive error after cataract surgery. J Cataract Refract Surg 2005;31:979-86.
- 25) Kuo IC, O'Brien TP, Broman AT, et al. Excimer laser surgery for correction of ametropia after cataract surgery. J Cataract Refract Surg 2005;31:2104-10.
- 26) Leccisotti A. Secondary procedures after presbyopic lens exchange. J Cataract Refract Surg 2004;30:1461-5.
- 27) Alió JL, Tavolato M, De la Hoz F, et al. Near vision restoration with refractive lens exchange and pseudoaccommodating and multifocal refractive and diffractive intraocular lenses: comparative clinical study. J Cataract Refract Surg 2004;30:2494-503.
- 28) Macsai MS, Fontes BM. Refractive enhancement following presbyopia-correcting intraocular lens implantation. Curr Opin Ophthalmol 2008;19:18-21.
- 29) Schraepen P, Vandorselaer T, Trau R, Tassignon MJ. LASIK and arcuate incisions for the treatment of post-penetrating keratoplasty anisometropia and/or astigmatism. Bull Soc Belge Ophtalmol 2004;292:19-25.
- 30) Golas L, Manche EE. Dry eye after laser in situ keratomileusis with femtosecond laser and mechanical keratome. J Cataract Refract Surg 2011;37:1476-80.
- 31) Leccisotti A. Biopics: where do things stand? Curr Opin Ophthalmol 2006;17:399-405.

=ABSTRACT=

The Effects of Laser Refractive Surgery for Correcting Residual Refractive Error after Implantation of ReSTOR[®] Multifocal IOL

Sung In Kim, MD¹, Suk Jin Kim, MD¹, Jae Yoon Oh, MD², Kyu Hong Pak, MD¹, Sug Jae Kang, MD¹

*Department of Ophthalmology, Saevit Eye Hospital¹, Goyang, Korea
Anyang Seoul Eye Clinic², Anyang, Korea*

Purpose: To evaluate the clinical effects of excimer laser refractive surgery on eyes with residual refractive error after implantation of ReSTOR[®] multifocal intraocular lenses.

Methods: We retrospectively reviewed the medical records of 10 eyes of 6 patients who had undergone cataract surgery with implantation of multifocal intraocular lenses. Photorefractive keratectomy (PRK) (5 eyes) and laser-assisted in situ keratomileusis (LASIK) (5 eyes) was performed on 10 eyes with residual refractive error.

Results: After cataract surgery and before laser surgery, the mean spherical equivalent (SE) was -0.34 ± 0.89 D and the mean astigmatism was 2.08 ± 0.55 D. Six months after laser surgery, the mean SE was -0.33 ± 0.30 D ($p = 0.354$) and the mean astigmatism was 0.23 ± 0.28 D. The changes in astigmatism between paired preoperative and postoperative values were statistically significant ($p < 0.0001$). At 6 months after surgery, uncorrected distance visual acuity significantly improved to 0.11 ± 0.10 (log MAR) ($p < 0.0001$) There were no significant changes in the best corrected distance visual acuity and uncorrected near visual acuity ($p = 0.073$, $p = 0.100$).

Conclusions: On the basis of predictability and stability, excimer laser surgery appears to be a clinically useful procedure to correct residual refractive error after implantation of ReSTOR[®] multifocal intraocular lenses.

J Korean Ophthalmol Soc 2012;53(12):1742-1748

Key Words: Astigmatism, LASIK, Multifocal intraocular lens, PRK, ReSTOR[®]

Address reprint requests to **Sug Jae Kang, MD**
Department of Ophthalmology, Saevit Eye Hospital
#1065 Jungang-ro, Ilsandong-gu, Goyang 410-817, Korea
Tel: 82-31-900-7700, Fax: 82-31-900-7777, E-mail: glaucoma@hanmail.net