

이산화질소(Nitrogen Dioxide) 흡입에 의해 발생한 폐쇄성 세기관지염(Bronchiolitis Obliterans) 1예

가천의과학대학교 길병원 내과

전수연 · 김유진 · 경선영 · 이상표 · 박정웅 · 정성환

— Abstract —

A Case of Bronchiolitis Obliterans after Exposure to Nitrogen Dioxide

Su Yeon Cheon, Yu Jin Kim, Sun Young Kyung, Sang Pyo Lee, Jeong-Woong Park, Sung Hwan Jeong

Department of Internal Medicine, Gachon University of Medicine and Science, Gil Medical Center

Introduction: Irritant gases and aerosols are capable of inducing acute, irritant lung injury. Lung injury caused by the inhaling nitrogen dioxide (NO₂) has been known as silo-filler's disease in western countries. In Korea, acute pulmonary edema after NO₂ inhalation in an industrial environment has been reported. We report here on a case of bronchiolitis obliterans after inhalation of NO₂.

Case report: A 54-year-old male was admitted to the hospital with dyspnea and fever. Three weeks perviously, he was diagnosed with acute pulmonary edema after occupational exposure of NO₂ and he was treated with corticosteroid for 2 weeks. After cessation of the corticosteroid, he developed dyspnea and fever. High resolution computed tomography (HRCT) showed ill-defined centrilobular nodules and patterns of mosaic perfusion; this all suggested air-trapping due to bronchiolitis obliterans. We diagnosed the patient as having bronchiolitis obliterans after acute pulmonary edema due to NO₂ inhalation. The corticosteroid treatment was restarted and continued for 8 weeks.

Conclusion: NO₂ induced lung injuries have variable clinical features. Close observation is needed for 6 to 8 weeks because recurrence with bronchiolitis obliterans may be seen several weeks later.

Key Words: Bronchiolitis obliterans, Nitrogen dioxide

서 론

이산화질소(nitrogen dioxide, NO₂)는 질소 산화물로 대표적인 대기 오염원 중 하나이며, 식물의 발효과정 및 산업 현장에서 작업 공정, 특히 질산의 발열성 분해반응에서 생성될 수 있다. 이산화질소에 노출될 경우 흡입되어 폐질환을 일으킬 수 있는데, 곡물 저장창고인 silo에서 작업 후 발생하는 silo-filler's disease가 잘 알려져 있다¹⁻³⁾. 국내에서는 전형적인 silo-filler's disease에

대한 증례가 없고, 산업장에서 작업 공정 중 발생한 이산화질소를 흡입한 후 발생한 폐 손상이 4례 보고되었다⁴⁻⁶⁾. 이산화질소 흡입에 의한 폐 손상은 크게 3가지 형태로 나타날 수 있다. 첫째, 노출 후 수 시간 지나 갑자기 나타나는 급성 폐부종, 둘째, 아급성 경과의 폐쇄성 세기관지염(bronchiolitis obliterans), 셋째, 급성 폐부종에서 회복 후 2~6 주에 다시 재발하는 형태로 광범위한 폐쇄성 세기관지염을 보이는 경우이다⁷⁾. 국내 증례는 모두 급성 폐부종으로 발현하였고 합병증 없이 회복하였으며 재

발하거나 만성 후유증을 보이지 않았다^{4,6)}. 저자들은 화학 공장에서 이산화질소를 흡입한 후 발생한 급성 폐부종이 회복된 다음 다시 폐쇄성 세기관지염으로 재발한 증례가 있어 보고하고자 한다.

증 례

환자: 54세, 남자

주소: 호흡곤란, 발열

현병력: 화학공장에서 기계 정비일을 하던 근무자로 내원 22일 전 질산동과 황산을 혼합하여 100 ℃까지 가열하여 황산동을 제조하는 공정의 탱크가 누수되어, 10분 정도 탱크의 구멍을 수리하는 작업을 하면서 새어나오는 이산화질소 증기를 흡입하였다. 수리작업 1시간 후부터 기침이 발생하였고, 4~5시간 후 기침과 호흡곤란이 심해지고, 발열이 있어 지역 병원에 입원하였다. 정주용 항생제와 코티코스테로이드로 10일 간 치료한 후 증상이 호전되어 퇴원하였다. 퇴원 후 1주일간 경구용 스테로이드를 복용한 다음 4일이 지나 다시 호흡곤란, 기침, 가래가 발생하면서 내원 1일 전 발열이 있어 본원 응급실을 방문하였다.

과거력 및 가족력: 특이사항 없음

흡연력 및 음주력: 하루 한 갑씩 30년간 흡연(30갑년)

진찰 소견: 내원 시 혈압은 110/70 mmHg, 맥박수 84 회/분, 호흡수 20 회/분, 체온 38.2℃이었다. 급성 병색이었으며, 의식은 분명하였다. 결막 창백이나, 공막 황달 소견은 관찰되지 않았고, 흉부 청진에서 좌측 폐 하부에서 수포음이 들렸다. 복부 진찰에서 이상 소견이 없었다.

검사 소견: 내원 당시 말초혈액검사에서 백혈구는 17,360 /mm³ (호중구 67.7%, 림프구 15.5%, 단핵구 8.7%, 호산구 7.9%), 혈색소는 17.4 g/dL, 헤마토크리트 48.3%, 혈소판 239,000 /mm³이었다. 산소투여 없이 시행한 동맥혈가스분석검사에서 pH 7.47, PaCO₂ 29 mmHg, PaO₂ 60 mmHg, 산소포화도 92%이었다 (Table 1). 전해질검사에서 Na 135 mEq/L, K 4.3 mEq/L, Cl 101 mEq/L이었고, 생화학검사서 BUN 11.6 mg/dL, Creatinine 0.8 mg/dL, 총 빌리루빈 1.9 mg/dL, AST 20 IU/L, ALT 40 IU/L, Alkaline phosphatase 82 IU/L, γ-GTP 71 IU/L이었다. 요검사 및 혈액응고검사는 정상이었다. 폐기능검사서 FVC 4.18 L(96% of predicted), FEV₁ 3.23 L(101% of predicted), FEV₁/FVC 77%, DLCO

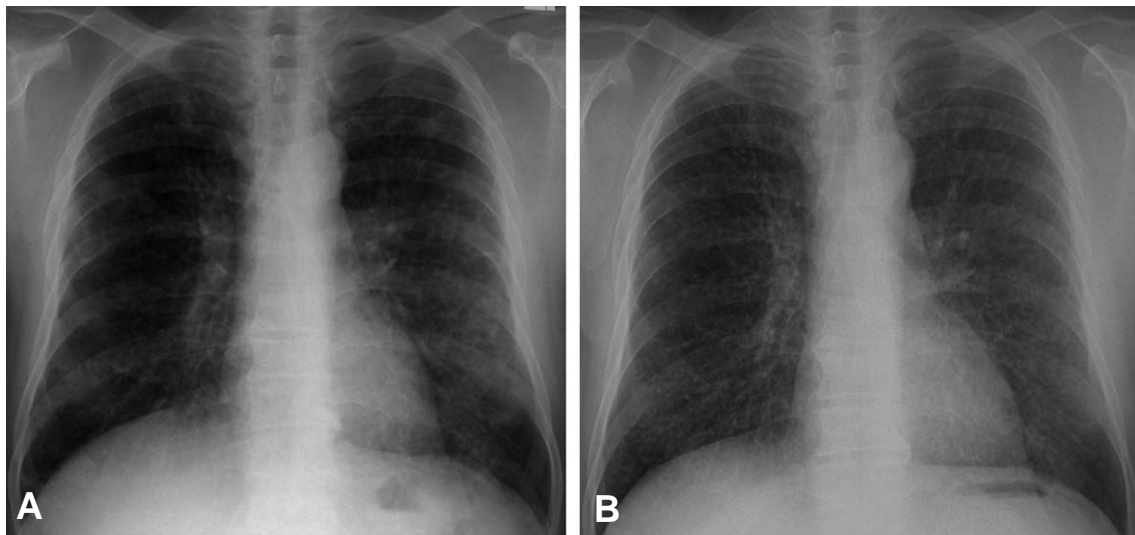


Fig. 1. Chest X ray in a 54-year-old man who worked at a chemical factory. (A) The initial chest radiograph on admission shows bilateral consolidation. (B) Seven days later, chest X ray shows nearly normalized findings.

Table 1. Changes of arterial blood gas analysis findings

	HD #1 (RA)	HD #3 (3 L/min, NP)	HD #4 (3 L/min, NP)	HD #5 (3 L/min, NP)	HD #6 (RA)
pH	7.47	7.42	7.46	7.43	7.44
PaCO ₂ (mmHg)	29.0	28.3	28.1	29.0	35.3
PaO ₂ (mmHg)	60.0	94.3	64.3	58.0	80.8
HCO ₃ (mEq/L)	21.1	18.4	20.3	19.2	24.6
SaO ₂ (%)	92.0	97.6	93.8	91.0	96.4

HD: hospital days, RA: room air without O₂ supplement, NP: O₂ supplement with nasal prong

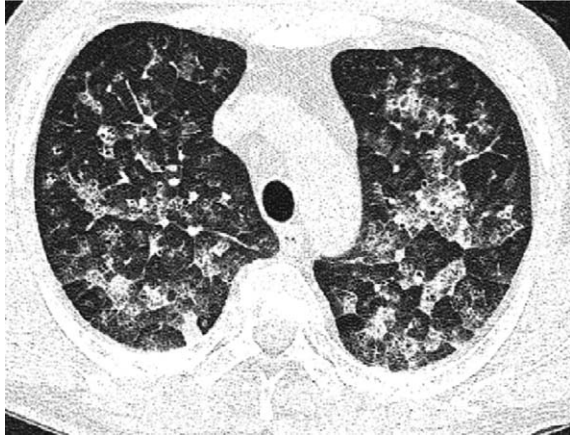


Fig. 2. HRCT scan that was obtained before admission (20 days ago) shows bilateral, patchy consolidation and ground-glass opacity with interlobular septal thickening in both lungs.

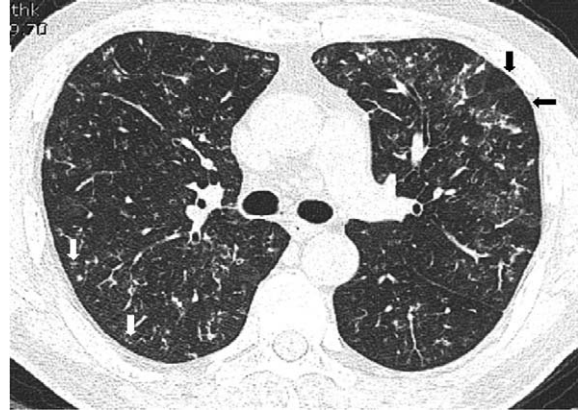


Fig. 3. HRCT scan that was obtained on one day after admission shows diffuse, ill-defined centrilobular nodules (white arrow), bronchiectasis and patterns of mosaic perfusion (black arrow) suggesting air-trapping due to bronchiolitis obliterans.

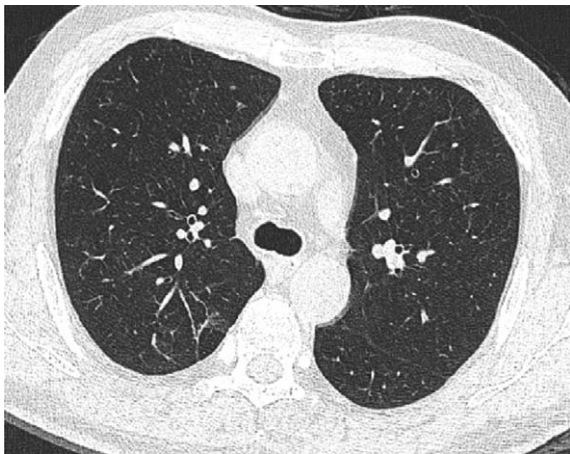


Fig. 4. Four months after discharge, HRCT scan shows nearly normalized findings.

76%, DLCO/VA 74%이었다.

영상의학적 소견: 내원 당시 단순 흉부방사선검사서 양측 폐의 경화(bilateral patchy consolidation) 소견이 보였고, 왼쪽 폐의 음영이 좀 더 증가하였다(Fig. 1A). 내원 20일 전에 다른 병원에서 시행한 고해상 전산화단층촬영(high resolution computed tomography, HRCT)에서 양측 기관지 주위의 경계가 명확하지 않은 침윤과 젓빛 유리 모양(ground glass opacity)의 음영이 관찰되었고, 종격동이나 폐문의 림프절 종대는 없었다(Fig. 2). 입원 다음날 시행한 HRCT에서 양측 폐 전체의 불규칙한 소엽중심성 결절(centrilobular nodules)이 관찰되었고, 부분적으로 기관지확장증(bronchiectasis) 및 모자이크형 관류(mosaic perfusion)로 폐쇄성 세기관지염에 합당한 소견이 있었다(Fig. 3).

기관지내시경 소견: 입원 3일째 시행한 기관지내시경 검사에서 기관지 내 병변은 없었고, 기관지폐포세척액 중

세포가 변성되어 있어 세포비율은 관찰하지 못하였다.

치료 및 경과: 비강 케놀라를 통한 산소투여, 경험적 항생제, 정주용 스테로이드(methylprednisone)로 치료하였다. 정주용 스테로이드는 1 mg/kg로 5일 동안 유지한 이후 총 2개월 동안 경구용 prednisone을 감량하면서 유지하였다. 입원 6일째 증상이 호전되었고, 산소투여 없이 시행한 동맥혈가스분석검사에서도 저산소혈증의 소견이 없었다(Table 1). 입원 7일째 단순 흉부방사선검사서 침윤이 거의 소실되어(Fig. 1B), 8일째 퇴원하였다. 퇴원 후 2개월째 시행한 폐기능검사서 정상 소견을 보였고, 퇴원 후 4개월째 시행한 HRCT에서 이전에 보이던 병변이 호전되었다(Fig. 4). 퇴원 후 8개월째 후유증 없이 정상 생활을 하고 있으며 외래 관찰 중이다.

고 찰

독성 물질의 흡입에 의한 폐 손상은 노출된 물질의 화학적 특성, 노출 양, 노출 시간 등에 따라서 다양하게 나타날 수 있다⁷⁾. 암모니아는 용해도가 높아서 흡입 직후 상기도 점막 자극 증상이 바로 나타나는 반면, 이산화질소는 용해도가 낮은 편이라 흡입 직후 상기도의 점막 자극 증상이 거의 없기 때문에 폐 말단 부위에 도달할 때까지 환자가 인식하지 못하는 경우가 많다⁸⁾. 보통 이산화질소에 노출되면 흡입 직후보다 3~30시간 정도 지나 폐부종이 발현하는 경우가 많다.

폐 말단 부위에 도달한 이산화질소는 체액의 물과 반응하여 가수분해가 일어나면서 질산(nitric acid), 아질산(nitrous acid) 및 일산화질소(nitric oxide)를 생성함으로써 조직 손상을 일으키게 된다^{2,7)}. 이산화질소에서 생성된 질산과 아질산이 폐포 또는 세기관지 상피세포에서

Table 2. Cases with nitrogen dioxide induced lung injury in Korea

	Age/sex	Occupation	Onset time	Clinical course	Corticosteroid (dose, duration)	Follow-up period, prognosis
Case 1 ⁴	38/M	Explosive factory	9 hours	Pulmonary edema	30 mg/kg, 1 time	8 weeks, No complication
Case 2 ⁵	58/M	Chemical factory	10 minutes	Pulmonary edema	Unknown, 2 weeks	24 weeks, No complication
Case 3 ⁵	43/M	Same as case 2	10 minutes	Pulmonary edema	Unknown, 2 weeks	24 weeks, No complication
Case 4 ⁶	65/M	Illuminating factory	6 hours	Pulmonary edema	30 mg/day, 4 weeks	6 weeks, No complication

직접적인 조직 파괴를 일으키거나 강력한 산화제로 작용하여 조직의 단백질과 반응한다. 이러한 손상은 제 2형 폐포세포 및 혈관내피세포에도 작용하여 폐모세혈관 투과성을 증가시킴으로써 폐부종을 초래하게 된다. 폐 손상은 노출된 이산화질소의 양이나 기간에 따라서 가벼운 상기도 자극 증상에서부터 저산소혈증을 동반한 심각한 급성 폐부종에 이르기까지 다양할 수 있다. 또한 흡입된 이산화질소의 양이 많을 경우, 이산화질소가 혈액 내로 용해되어 메트헤모글로빈혈증, 대사성 산증이나 저혈압 같은 전신적인 영향이 발생할 수 있다.

일반적으로 이산화질소 흡입에 의한 폐 손상의 임상경과는 다음과 같이 나누어 볼 수 있다. 첫째, 급성 폐부종 형태로 흡입 이후 3~30시간 이내에 증상이 시작되어 기침, 호흡곤란, 저산소혈증, 대사성 산증, 저혈압, 메트헤모글로빈혈증이 나타날 수 있다. 영상의학적으로 폐부종에 합당한 소견을 보이며 호전되는 경우 회복이 매우 빠르다. 폐기능은 혼합형 장애를 보이는 경우가 많고, 병리학적으로 폐포 내 부종, 폐포벽의 비후 및 염증세포 침윤 소견을 보인다. 국내에서 보고된 이산화질소 흡입에 의한 폐 손상 4례가 모두 이러한 급성 폐부종 형태였다(Table 2). 모두 스테로이드 치료를 받았으며 치료 기간은 하루에서 4주까지 다양하였지만 모두 회복하였고, 재발하거나 지연성으로 폐쇄성 세기관지염을 보이지 않았다.

둘째, 아급성 폐쇄성 세기관지염 형태이다. 임상적으로 지속적인 저산소혈증과 혼합형 또는 폐쇄성 환기장애가 진행하고, 영상의학적으로 전 폐야에서 속립성 소결절 및 폐쇄성 세기관지염 소견을 보인다.

셋째, 급성 폐부종에서 회복한 이후이거나 초기에 증상이 없던 환자에서 2~6주 이후에 다시 증상이 재발하거나 새로운 증상이 발생하는 경우이다^{2,10}. 기침, 호흡곤란이 다시 생겨 심해지고 경미한 저산소혈증, 빈호흡, 수포음이 관찰될 수 있다. 영상의학적으로 광범위한 폐쇄성 세기관지염 소견을 보이게 된다. 본 증례가 이 경우에 해당하는데, 이산화질소 흡입 초기에 급성 폐부종이 발생했으나 스테로이드 치료 후 호전되었다가 3주 후에 다시 호흡곤란, 기침, 발열이 생겼고, 폐기능 및 방사선 검사에서 폐쇄성 세기관지염에 합당한 소견을 보였다. 이산화질소 흡입에 의한 폐쇄성 세기관지염으로 진단 후 다시 스테로이드 치료를 하여 회복되었다.

Horvath 등²⁾이 silo-filler's disease를 포함한 이산화질소 흡입에 의한 폐 손상 23례를 보고하였는데, 이 중 2례에서 노출 이후 급성 폐부종이, 2례에서 노출 후 2주 후에 폐쇄성 세기관지염이, 1례에서 급성 폐부종 이후 3주 후에 폐쇄성 세기관지염이 발생하였다. 저자들은 급성 폐부종 이후 재발했던 환자의 경우 3주 기간의 스테로이드 치료가 중단되면서 폐쇄성 세기관지염 형태로 재발한 것으로 추정하였다. 일반적으로 이산화질소 흡입에 의한 폐 손상은 스테로이드로 치료하며 치료 기간은 적어도 8주 이상을 권유하고 있는데, 이는 조기 중단 시 재발이 있을 수 있기 때문이다^{7,9,10}. 본 증례에서도 초기 폐부종 시에 17일간 스테로이드 치료 후 호전되었다가 치료가 중단되면서 다시 증상이 발생하였다.

그러나 국내에서 보고된 증례들은 스테로이드 치료 기간이 모두 4주 이내였지만 폐부종의 재발이나 폐쇄성 세기관지염이 발생한 경우가 없었기 때문에, 단순히 스테로이드 치료 기간이 폐쇄성 세기관지염의 원인으로 작용했다고 보기는 어려울 것으로 생각된다. McAdams 등¹¹⁾은 폐쇄성 세기관지염이 세기관지 자체의 점막하 육아종 생성 및 폐포에서 형성된 육아종이 세기관지로 자라나오면서 생긴다고 하였다. 또한 임상적 호전에도 불구하고 흉부 영상의학적 소견 상 소결절이 지속되거나 경미한 호흡기 증상이 지속될 경우 주의해야 한다고 하였다.

폐쇄성 세기관지염은 이산화질소 외에도 phosgene, chlorine 등의 흡입, 백일해 및 독감 등 감염성 질환에서도 발생할 수 있다⁷. 이들은 영상의학적으로 속립성 결핵과 감별이 안되는 경우가 있어 필요한 경우 확진을 위한 조직학적 검사를 행하여야 한다.

요 약

배경: 이산화질소는 질소 산화물의 하나로 대표적인 대기오염 물질이다. 또한 고농도로 흡입 시 흡입성 폐손상을 일으킬 수 있는데, 외국의 경우 silo-fillers disease가 대표적이며 국내에서는 산업 공정 중에 발생한 이산화질소를 흡입하여 발생한 급성 폐부종이 있었다.

증례: 54세 남자 환자로 질산을 이용한 발열공정 중 탱크가 누수되어 약 10분간 이산화질소를 흡입하며 수리 작업을 하였다. 4-5시간 후 호흡곤란이 발생하여 지역 병원

에서 이산화질소 흡입에 의한 급성 폐부종으로 진단받고 스테로이드 치료를 받은 후 회복되었다. 그러나 스테로이드 중단 4일 후 발열, 기침, 호흡곤란이 발생하여 본원으로 전원되었다. 내원 시 고해상 전산화단층촬영 소견 상 범발성 폐쇄성 세기관지염 소견이 관찰되었다. 저자들은 이산화질소 흡입 후 발생한 급성 폐부종이 회복된 후 폐쇄성 세기관지염으로 재발한 것으로 진단하고 스테로이드 치료를 다시 시작하였으며 이후 감량하면서 8주 동안 유지하였다. 환자는 회복되어 현재까지 8개월 동안 외래 경과 관찰 중이다.

결론: 이산화질소 흡입에 의한 폐 손상의 경우 대개 급성 폐부종 형태이며 초기에 적절한 스테로이드 치료로 후유증 없이 회복되지만, 본 증례처럼 수주 후 폐쇄성 세기관지염으로 재발할 수 있으므로 노출 이후 최소 6-8주간의 추적관찰이 필요하다^{2,7,10}. 저자들은 기존의 국내보고와 다른 임상양상을 보인 이산화질소 흡입에 의한 폐쇄성 세기관지염 증례가 있어 보고하는 바이다.

참 고 문 헌

- 1) Speizer FE. Environmental Lung Diseases. In: Kasper DL, Braunwald E, Fauci AS, Hauser SL, Longo DL, Jameson JL, eds. Harrison's Principles of Internal Medicine. 16th ed. McGraw-Hill Co, Inc. New York. 2005. pp 1521-8.
- 2) Horvath EP, doPico GA, Barbee RA, Dickie HA. Nitrogen dioxide-induced pulmonary disease: five new cases and a review of the literature. J Occup Med 1978;20:103-10.
- 3) Pratt DS, May JJ. Silo-filler's disease in New York state. Am Rev Respir Dis 1992;146:650-3.
- 4) Jung JP, Ahn CM, Shin YW, Lee KS, Kim SK, Kim KH. A case of acute pulmonary edema caused by nitrogen dioxide inhalation. Kor J Intern Med 1986;30:407-12. (Korean)
- 5) Kim YJ, Km SH, Kim SD, Cha SI, Lee YS, Park JY, Jung TH. Two cases of acute lung injury caused by nitrogen dioxide inhalation. Tuberc Respir Dis 1993;40:436-41. (Korean)
- 6) Doh SK, Jeong HB, Koh YM, Yoon YB, Chung Y. Acute pulmonary edema caused by inhalation of nitrogen dioxide. Tuberc Respir Dis 1997;44:1408-13. (Korean)
- 7) King TE Jr, Kinder BW. Bronchiolitis. In: Fishman AP, Elias JA, Fishman JA, Grippi MA, Senior RM, Pack AI, eds. Fishman's Pulmonary Diseases and Disorders. 4th ed. McGraw-Hill Co, Inc. New York. 2008. pp 887-911.
- 8) Murphy CM, Akbarnia H, Rose R. Fatal pulmonary edema after acute occupational exposure to nitric acid. J Emerg Med 2008 (Epub)
- 9) Douglas WW, Hepper NG, Colby TV. Silo-filler's disease. Mayo Clin Proc 1989;64:291-304.
- 10) Tse RL, Bockman AA. Nitrogen dioxide toxicity. Report of four cases in firemen. JAMA 1970;212:1341-4.
- 11) McAdams AJ Jr. Bronchiolitis obliterans. Am J Med 1955;19:314-22.