대한영상의학회지 2007;56:541 - 544

경부 흉관낭: 증례 보고[1]

박상현 · 한종규 · 이치규[2] · 조성식 · 김형환 · 배원경 · 김일영

흉관낭은 주로 종격동, 복부에서 생기는 드문 질환이며, 특히 쇄골 상부에서는 극히 드물게 발생한다. 대부분 수술 후 혹은 외상에 의해 발생하는 것으로 알려졌으며 자발적으로 발생하는 경우는 드물다. 저자들은 초음파 유도하 미세침흡인술로 확진된 경부 흉관낭의 초음파, 전산화 단층촬영 소견과 OK - 432 경화요법을 이용한 병변의 치료 경과를 보고하고자 한다.

경부에서 촉진할 수 있는 종괴는 악성종양, 림프절염, 림프종, 지방종, 낭성 림프관종에 이르기까지 다양하나 그 외에도 감별진단으로 흉관낭도 포함해야 한다. 흉관낭의 원인은 분명히 알려졌지는 않지만 흉관벽의 선천적 결손이나 염증 혹은 외상에 의한 흉관벽의 손상으로 생기는 것으로 추측되며 주로 복부와 종격동 부위에서 발생하고 경부에서는 드물게 보고되고 있다. 지금까지 보고된 경부 흉관낭의 진단은 초음파, CT, MRI, 림프관 조영술, 림포신티그라피 등의 다양한 영상기법을 통해 이루어졌고 흡입술 후 세포분석, 절제술 후 조직검사 등으로 확진됐다.

저자들은 좌측 갑상선 결절로 초음파 추적검사를 받던 중 우연히 발견된 좌측 쇄골 상부 종괴에 대해 초음파 및 조영증강 CT검사를 시행한 후 초음파 유도하 미세침흡인술을 하여 경부 흉관낭으로 진단하고 경화요법을 이용하여 치료한 1예를 문헌 고찰과 함께 보고하고자 한다.

증례 보고

외상과 수술의 과거병력이 없던 33세 여성이 4개월 전 좌측 갑상선의 결절로 초음파 추적검사를 받던 중 우연히 좌측 쇄골 상부에서 종괴가 발견되어 본원에 내원하여 초음파와 조영증강 CT를 시행하였다.

초음파 소견은 좌측 쇄골 상부 부위에 4.6×2.8×4.8 cm의 경계가 좋은 타원형 모양의 단방성 종괴로 균일한 저에코를 띄고 있어 낭종의 가능성이 높았다(Fig. 1A). 조영증강 CT에서 이 종괴는 경계가 좋은 타원형으로 종괴막을 제외하고는 조영증강이 되지 않았으며 우측 후경부(posterior cervical space)에 위치하며 흉쇄 유돌근을 앞쪽으로, 내경정맥을 앞쪽과 내측으로 전위시키면서 압박하고 있었다. 위쪽으로는 좌측 갑상선과 연결되지 않으며 아래로는 쇄골하정맥을 앞쪽과 아래로 전위시키고 있으며 주위에 의미 있는 크기의 림프선 증대나 주변 지방으로의 침윤소견은 보이지 않았으므로 경계가 좋은 낭성 림프관종으로 보았고, 신경성 종양의 낭성 변화와 같은 양성낭종 가능성도 생각했다(Fig. 1B). 낭성림프관종에 대해 OK - 432의 치료 효과는 잘 알려졌으며, 따라서 초음파 유도하에 내용물을 흡인한 후 OK - 432(Picibanil® Chugai Pharmaceutical, Tokyo, Japan)를 이용한 경화요법을 통해 낭종을 치료하기로 하였다.

그러나 초음파 유도하 미세침흡인술에 의해 약 38 cc 정도의 내용물을 흡인하였는데 색깔은 호박색이고 우유와 비슷한 점도여서 낭성 림프관 종괴와는 다른 소견을 보였으며 화학적 분석 검사에서 암죽액(chyle)의 소견인 중성지방(trigliceride)과 인지질(lipoprotein)이 높은 수준으로 나와서 흉관낭으로 진단되었다(Fig. 2). 좌측 쇄골 상부의 내용물 흡인 후 OK - 432 1.2 mg을 생리적 식염수 20 cc와 혼합한 용액을 주입하였는데, 2주 후 이학적 검사상 만져지는 종괴는 보이지 않고 1개월 후 조영증강 CT에서 흉관낭의 크기가 3×2×2 cm로 감소하였다(Fig. 3A). 2개월 후 시행한 초음파 검사에서는 1.8×1×2 cm으로 더욱 감소하였으며 초음파 유도하 미세침흡입술에서 암죽액은 나오지 않아서 더 이상의 경화요법은 필요하지 않았다(Fig. 3B).

고 찰

경부 흉관낭은 1964년 Steinberg가 처음 보고한 이래로 2003년까지 15예 정도 문헌에서 발표되었을 정도로 드문 질환으로써 그 원인은 아직 알려졌지 않다(1). 그러나 흉관낭의 발생에 대한 몇 가지 가설이 있는데, 첫 번째는 흉관벽이 선천적으로 약하거나 염증 혹은 혈관경화와 같은 후천적인 퇴행성

[1]순천향대학교병원 영상의학과
[2]순천향대학교병원 이비인후과
이 논문은 2006년 12월 28일 접수하여 2007년 3월 19일에 채택되었음.

변화에 의해 흉관낭이 발생한다는 것이다(2). 또 다른 가설은 경추부 염좌 혹은 경부박리술과 같은 수술 도중에 발생한 외상에 의해 흉관이 동맥류처럼 낭을 형성한다는 것이다(3, 4).

경부 흉관낭의 발생위치는 한 예를 제외하고 모두 좌측에서 발생하였는데 이것은 흉관의 해부학적 구조로 말미암은 것으로 생각된다. 대부분의 흉관은 좌상완두정맥 뒤쪽을 통해서 경부의 좌측으로 들어가서 좌쇄골 3 - 4 cm 상방에서 아치를 그리고 좌측 내경정맥(60%)과 만나지만 일부는 좌쇄골하정맥(15%), 내경정맥과 외경정맥 사이(7%), 외경정맥과 좌쇄골하정맥 사이의 각(2.5%), 그리고 좌상완두정맥(1.5%)으로도 들어간다. 또한, 대부분 좌측 대정맥(92 - 95%)으로 유입되지만 우측(2 - 3%) 혹은 양측(1.0 - 1.5%)으로도 흘러 들어간다(5).

임상 증상은 대부분에서 통증 없는 좌쇄골 상부의 융기를 나타내며 통증, 호흡곤란, 연하곤란, 쉰소리 등의 증상도 보고된 바 있었다(6).

흉관낭은 초음파에서 저에코 및 무에코의 낭성특성을 확인할 수 있으나 크기가 크면 아랫부분의 정확한 범위를 알기 어려울 수도 있으므로, 해부학적 위치를 좀 더 정확히 파악하고자 하는 경우엔 조영증강 CT가 필요하다. CT 상 경계가 좋은 저감쇠의 소견을 볼 수 있으며, Ethiodol 등의 구강 조영제를 이용하면 CT에서 비침습적으로 흉관의 모양을 볼 수도 있다(7). 림프관 조영술은 흉관낭과 흉관사이의 연결을 확인시켜주어 확진을 가능하게 하고, 림프신티그라피 또한 흉관낭과 흉관사이의 연결성을 잘 보여줄 수 있다.

흉관낭의 확진은 미세침흡입을 이용한 내용물이 암죽액이면 가능한 데, 추출한 내용물이 하얗거나 호박색의 우유와 같이 진한 액체이고, 세포분석에서 대부분이 림프구로 이루어지며 그 중에서도 T - 세포가 주를 이룬다. 또한, 알부민과 글로불린 사이의 비도 3:1로 일반 혈장의 1:1과 차이가 있으며, 중성지방과 암죽미립(chylomicron)의 농도가 혈장보다 높다(1). 또한 경부흉관낭은 파열되어 암죽흉(chylothorax)을 유발할 가능성이 있고 미용상의 문제로 절제술을 주로 해왔는데, 절제된 종괴가 CD31, CD34, factor Ⅷ, 케라틴(keratin)과 같은 내피막 세포를 염색시키는 표지가 양성이면 흉관낭으로 진단할 수 있다(8).

Fig. 2. The contents of thoracic duct cyst after needle aspiration. Typical yellowish milky secretion is seen in the syringe.

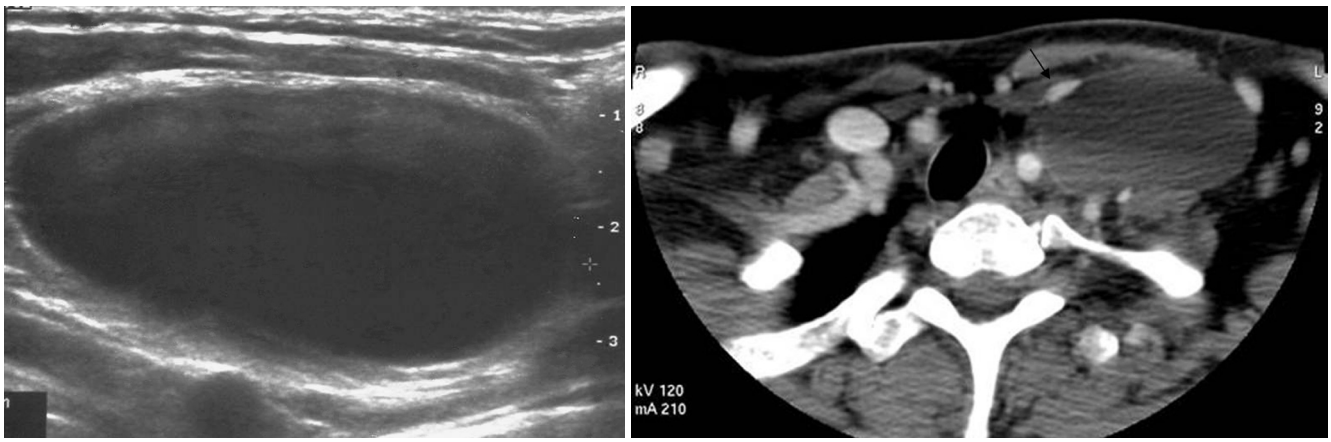

A B

Fig. 1. A 33-year-old woman with a thoracic duct cyst in left supraclavicular and posterior cervical area.
A. Initial neck ultrasonogram shows well circumscribed oval shaped hyoechoic mass.
B. Initial contrast-enhanced CT demonstrates non-enhanced homogenous low attenuation mass in left supraclavicular and posterior cervical area with anteriomedial displacement of internal jugular vein (arrow).

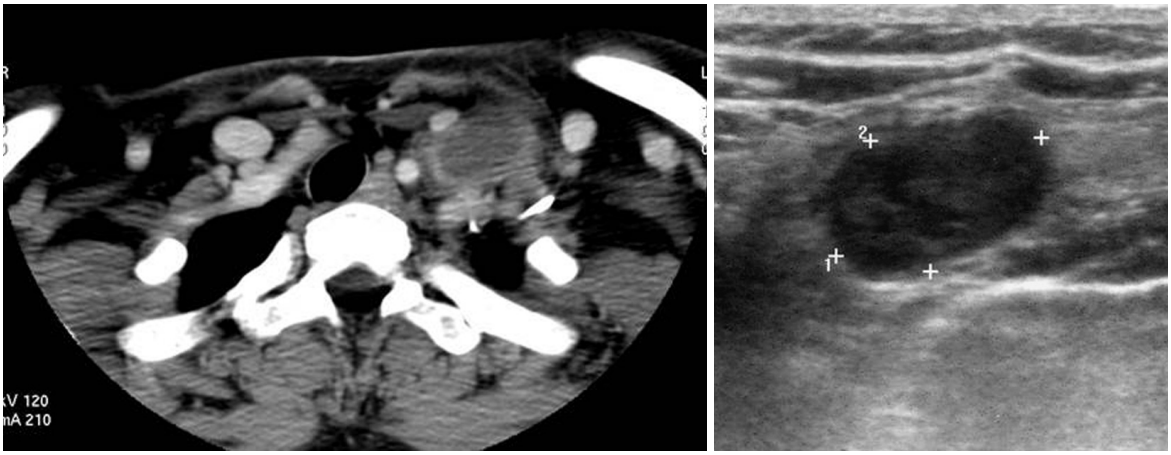

A B

Fig. 3. Follow up CT (**A**) scan and ultrasonogram (**B**) obtained 1month and 2 month respectively after OK-432 sclerotherapy show decreased size of thoracic duct cyst.

치료는 주로 절제술이 주가 되었지만, 반복 흡인술, 흡인술 후 저지방 식사 등의 방법이 이용되기도 했으며 최근에는 ethanol을 이용한 경화요법이 소개되었다. 림프관종에 대한 OK - 432의 치료 기전 및 효과는 잘 알려졌다. 경화제인 OK - 432는 Streptococcus pyogenes Su주를 Penicillin G의 존재하에 일정조건에서 동결 건조한 것으로 위암이나 폐암에서 화학요법과 병용하거나 악성 흉복수의 감소를 목적으로 사용되었다. 림프관종에서 OK - 432의 치료기전은 염증반응에 의해 호중구, 대식세포와 림프구를 유도 및 활성화하고 TNF (tumor necrosis factor)를 포함한 cytokines 등이 증가하고 이들이 내피의 투과도를 증가시켜 림프액의 배출을 증가시켜 낭종의 크기를 감소시킨다고 되어 있다(9). 낭종 내에 OK - 432를 주입하면 염증반응에 의해 시술 후 2 - 3일간의 발열과 시술부위의 약간의 압통이 발생할 수 있다고 하지만 시술부위의 피부 흉터는 발생하지 않았다고 하며 낭성 림프관종의 경우, 대낭형으로서 단방성의 경우에 대부분 좋은 효과를 보았다고 한다(10).

이와 같은 기전을 이용하여 저자들도 림프관종에서 치료했던 방법인 OK - 432를 흉관낭의 흡입 후 주입하였는데, 경화요법 후 특별한 합병증 없이 흉관낭의 현저한 크기 감소를 보았다.

참 고 문 헌

1. Brauchle RW, Risin SA, Ghorbani RP, Pereika KD. Cervical thoracic duct cysts: a case report and review of literature. *Arch Otolaryngol Head and Neck Surg* 2003;129:581-583
2. Luosto R, Koikkalainen K, Jyrala A Makinen J. Thoracic duct cyst of the mediastinum. *Scand J Thorac Cardiovasc Surg* 1978;12:261-263
3. Livermore GH, Kryzer TC, Patow CA. Aneurysm of the thoracic duct presenting as an asymptomatic left supraclaicular neck mass. *Otolaryngol Head Neck Surg* 1993;109:530-533
4. Mosahebi A, Gleeson M, Owen WJ. Mass in the neck after whiplash injury. *J R Soc Med* 1998;91:493-494
5. Holland GA, Rosenberger A. *The thoracic duct*. In Baum S. *Abrams' Angiography: Vascular and Interventional Radiology*. 4th ed. Boston, Little Brown; 1997:1891-1906
6. Gupta M, Lovelace TD, Sukumor M, Gosselin M. Cervical thoracic duct cyst. *J Thorac Imaging* 2005;20:107-109
7. Day DL, Warwick WJ. Thoracic duct opacification of CT scanning. *AJR Am J Roentgenol* 1985;144:403-404
8. Chen F, Bando T, Hanaoka. Terada Y, Wada H. Mediastinal thoracic cyst. *Chest* 1999;115:584-585
9. Ogita S, Tsuto T, Nakamura K, Deguchi E, Tokiwa K, Iwai N. OK-432 therapy for lymhangioma in children: why and how does it work? *J Pediatr Surg* 1996;31:477-480
10. 김창현, 노명호, 이상욱. 양성 두경부 낭종의 OK-432경화요법. *대한방사선의학회지* 2003;49:461-467

J Korean Radiol Soc 2007;56:541 - 544

Cervical Thoracic Duct Cyst: A Case Report[1]

Sang Hyun Park, M.D., Jong Kyu Han, M.D., Chi Kyu Lee, M.D.[2], Sung Sik Jo, M.D.,
Hyung Hwan Kim, M.D., Won Kyung Bae, M.D., Il Yung Kim, M.D.

[1]*Department of Radiology, Chunan Hospital, Soonchunhyang University*
[2]*Department of Otolaryngology, Chunan Hospital, Soonchunhyang University*

Thoracic duct cysts are uncommon lesions that most commonly occur in the abdominal and thoracic portion of the thoracic duct: the cervical portion is the rarest location. The main causes of thoracic duct cyst are surgical injuries such as neck dissection and blunt trauma. We report here on a rare case of spontaneous cervical thoracic duct cyst that was noted on ultrasonography and CT. The thoracic duct cyst was confirmed by fine needle aspiration and it was treated by sclerotherapy.

Index words : Ultrasound (US)
Sclerotherapy
Mediastinum
Thoracic duct

Address reprint requests to : Jong Kyu Han, M.D., Department of Radiology, Chunan Hospital, Soonchunhyang University
23-20 Bongmyung-dong, Chunan 330-721, Korea.
Tel. 82-41-570-3515 Fax. 82-41-579-9026 E-mail: mdhjk@schch.co.kr