

류마티스관절염과 전신경화증에 동반된 칼슘피로인산 결정침착 질환 1예

침례병원 내과

정재식 · 김태욱 · 정민정 · 임준영 · 박미란 · 이충원

= Abstract =

A Case of CPPD Crystal Deposition Disease in a Patient with Rheumatoid Arthritis and Systemic Sclerosis

Jae Shik Jeong, Tae Wook Kim, Min Jeong Jeong, Jun Young Im,
Mi Ran Park, Choong Won Lee

Department of Internal Medicine, Wallace Memorial Baptist Hospital, Busan, Korea

Calcium pyrophosphate dihydrate (CPPD) crystal deposition disease is an inflammatory arthropathy that is defined by the deposition of CPPD crystals in articular and periarticular structures. CPPD crystal deposition disease has various clinical manifestation patterns ranging from an absence of symptoms to a severely destructive arthropathy. CPPD crystal deposition disease very rare with rheumatoid arthritis or systemic sclerosis. We report a case of CPPD crystal deposition disease combined in a patient with rheumatoid arthritis and systemic sclerosis.

Key Words: Rheumatoid arthritis, Calcium pyrophosphate dihydrate crystal deposition disease

서 론

칼슘피로인산(calcium pyrophosphate dihydrate, 이하 CPPD) 결정침착질환 또는 연골 석회화는 관절강 내

CPPD 결정의 침착에 의한 연골구조의 이상을 말하고, 가성통풍이란 그로 인한 급성 활막염을 말한다 (1). 이와 다르게 류마티스관절염은 비교적 흔한 전신성 염증성 질환으로 초기 병변은 활막염으로 시작하여 만성적으로 진행되는 다발성 관절염과 이로 인

<접수일 : 2010년 5월 20일, 수정일 : 2010년 7월 15일, 심사통과일 : 2010년 7월 19일 >

※통신저자 : 이 충 원

부산시 금정구 남산동

침례병원 내과

Tel : 051) 580-2000, Fax : 051) 580-1314, E-mail : choong@wmbh.co.kr

한 관절 조직의 파괴가 특징이라고 알려져 있다 (2).

골관절염에서는 다양한 관절에서 인산관절염(pyrophosphate arthropathy)이 동반되는 다양한 경우가 빈발하게 관찰되고 있으며, 또한 CPPD 결정침착질환이 골관절염 환자의 약 20%에서 동반되어 나타날 수 있다고 보고되어 있다 (3). 이에 반해 과거 1970~1980년대까지는 CPPD 결정 침착 질환은 류마티스관절염에서는 매우 드물게 동반되는 질환이라고 알려져 있었으나 (4,5), 2006년 이후 Gerster 등은 류마티스관절염 환자의 활액분석에서 CPPD 결정침착이 25.8%에서 동반됨을 보고 하였다 (6). 그렇지만 여전히 국내에서는 이에 대한 언급이 드물고 류마티스관절염과 동반된 CPPD 결정침착질환에 대한 관심이 적어 이를 간과 하고 있는 경우가 있었다.

저자들은 전신 경화증 및 류마티스관절염이 동반된 중첩 증후군으로 3년간 치료 중에 있던 환자에서 반복적으로 좌측 팔꿈치 관절 통증 및 부종이 동반되어 팔꿈치 관절 부위 천자 시행하여 지속적인 CPPD 결정을 발견하였다. 국내에서는 아직 이에 대한 보고가 활발하지 않기에 문헌 고찰과 함께 보고하는 바이다.

증 례

환 자: 54세 여자

주 소: 약 30일간 지속된 좌측 팔꿈치 관절 통증 및 부종

현병력: 3년 전 양측 중수지, 근위지의 통증, 양측 팔꿈치 관절 및 무릎의 관절삼출액 및 연조직 부종, 1시간 이상의 조조강직, 류마티스 인자 양성보여 집 근처 병원에서 류마티스관절염이 의심된다는 말 듣고 본원으로 전원되었고 본원 내원 이후 점차로 피부가 단단해지고 레이노 현상 동반되어 있어 피부조직 검사 시행하였고 피부조직 검사에서 피부 콜라겐의 양이 약간 감소되는 소견 보이고 항 Scl 70 항체는 1:16으로 증가되었으며 식도 계측검사상 식도 중간 및 하부의 운동저하 소견 관찰되어 전신경화증 의심되는 소견을 보였다. 메토틱렉세이트, 하이드록시클로퀸, 비스테로이드성 항염증제, 프레드니손 복용하면서 류마티스관절염 및 전신 경화증은 호전되었으나 2008년부터 심한 좌측 팔꿈치 관절 통증

및 부종이 지속되어 인근 정형외과에서 정확한 진단 없이 간헐적으로 관절주사 맞으면서 호전과 재악화 반복되어 추가 검사위해 입원하였다.

가족력: 환자의 딸이 선천성 갑상선 기능 저하증 가지고 있었으나 환자 및 다른 가족에서는 보이지 않았음.

과거력: 1년반 전 폐결핵 진단받고 9개월 항결핵제를 복용한 병력 있었다. 좌측 첫엄지발가락가쪽힘증로 뼈자름술 및 고정술 시행하였다. 음주와 흡연력은 없었다. 외상, 수술력은 없었다. 혈액소 침착증, 갑상선 기능저하증, 부갑상선 항진증, 통풍, 가족성 고칼슘뇨증, 말단비대증, 당뇨, 고혈압, 퇴자병, 윌슨씨병은 관찰되지 않았다.

이학적 소견: 내원 당시 활력 징후는 혈압 120/80 mmHg, 맥박수 80회/분, 체온 37.6°C, 호흡수 18회/분이었고, 만성 병색을 보였으나 의식은 명료하였다. 내원 당시 주증상은 좌측 팔꿈치의 통증 및 부종, 그리고 발적을 호소하였고 약간의 식욕감소 및 미열을 호소하였다. 오한, 점막건조, 기침, 가래, 호흡곤란, 빈뇨 등은 없었다. 정상 구강 점막 관찰되었으며 두경부 및 흉복부 진찰상 별다른 특이소견은 보이지 않았다. 근골격계 검사상 주증상인 좌측 팔꿈치의 심한 부종, 압통 및 열감이 있었다. 최대신전은 110도로 신전 운동장애가 있었다. 양쪽 엄지발가락가쪽힘증 소견 관찰되었으며 양쪽 손가락 관절의 과신전과 백조목 변형소견 관찰되었다.

검사실 소견: 일반 혈액 검사에서 혈색소 12.4 g/dL, 백혈구 14,200/mm³, 혈소판 적혈구 침강속도 78 mm/hr였다. 간기능 검사에서 AST/ALT 19/11 IU/L, 총단백 7.5 g/dL, 알부민 4.0 g/dL, 총빌리루빈 0.3 mg/dL이었고 신기능 검사에서 BUN 12.8 mg/dL creatinine 0.7 mg/dL, 인 4.1 mg/dL, 칼슘 9.0 mg/dL, 갑상선 자극 호르몬 0.82 uIU/mL로 정상범위에 있었고, 혈청 요산 농도는 4.6 mg/dL이었다. 헤모글로빈 11.8 g/dL, 혈청 철 48 µg/dL, 총철결합능 292 µg/dL, 트랜스페린농도 18%, 혈청 페리틴 42 µg/L로 특이소견 보이지 않았으며, 알칼리 포스파타아제 195 IU/L이었다. 류마티스인자는 79 IU/mL, 항핵항체는 1:320, (homogeneous pattern), 3년 전 내원당시 항 CCP 항체 1,000 U/mL 소견 보였으나 검사에서는 196.5 U/mL로 감소 소견 보였다, 항 scl 70 항체 1:

16이었으며 소변검사서 특이사항이 없었다.

방사선 소견: 류마티스관절염으로 인해 양측 손의 단순 방사선 소견에서 손목관절 및 중수지 관절의 파괴성 관절병증, 관절강 좁아짐, 골감소증, 미란 등이 관찰되었다. 팔꿈치 관절의 통증 및 부종 호소하여 좌측 팔꿈치 관절의 단순 방사선 촬영을 시행하였고 그림 1과 같은 소견 보였고 관절주위의 유리질 연골(연골석회화증)의심되는 소견 보였다. 관절주위 석회화를 확인하기 위해 좌측 팔꿈치 관절의 컴퓨터 단층촬영을 시행하였고 관절강 좁아짐 및 미만성 석회화 변화등이 관찰되었다(그림 1~3).

관절액 검사: 좌측 팔꿈치 관절에서 천자흡입 검사하였다. 활액은 유백색 이었고 육안적으로 혼탁 하였으며 점성은 증가되어 있었다. 활액 pH 7.0는 백혈구는 4,500개/mm³(다형핵구 80%, 림프구 20%), 적혈구 200개/mm³ 편광현미경 검사에서 약한 양성 이중굴절성을 보이는 장방형의 결정들이 관찰되었다. 그람스테인, 배양 검사 상 정상이었다.

임상경과: 환자는 3년 전 전신관절의 통증, 부종, 조조강직의 호전 및 피부의 레이노 현상및 섬유화가 호전되는 양상 보이고 있었으나 3년 후 단독으로 좌측 팔꿈치 관절의 통증 및 부종이 관찰되어 다른 동반된 질환을 의심할 수 있었다. 경피증에 동반된 연조직의 석회화는 다른 관절 및 연조직에서 보이지는 않아 가능성은 낮다고 판단하였다. 앞에서 기술한 병력, 이학적 검사, 방사선 소견, 관절액 검사를 종합하여 1997 Primer on rheumatic diseases by arthritis

foundation의 진단기준에 의거하여 전신성경화증, 류마티스관절염에 동반된 CPPD 결정 침착 질환으로 진단하였다. 비스테로이드 항염제와 프레드니솔론을 투여하고 경과관찰 하였다. 이후에도 환자 증상 크게 호전이 크게 보이지 않아 관절내로 프레드니솔론 40 mg을 주사하였다. 관절주사이후 환자 팔꿈치 관절의 통증 및 부종의 정도와 빈도가 감소되는 소견 보였다. 이후 현재는 정형외과에서 수술적 활막 제거술을 실시하고 호전보이는 양상보이며 경과 관찰 중이다.

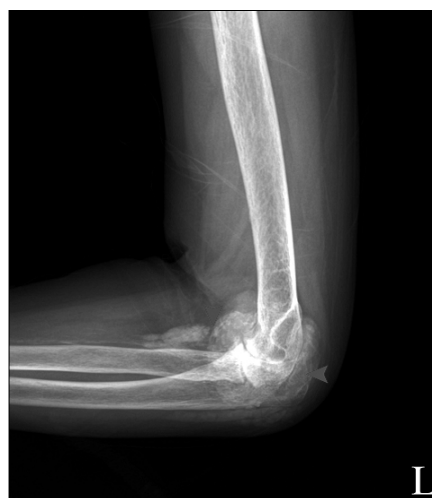

Fig. 1. Plain radiographs show punctate and linear radiopaque deposits in the fibrocartilaginous periarticular joint articular hyaline cartilage (chondrocalcinosis).

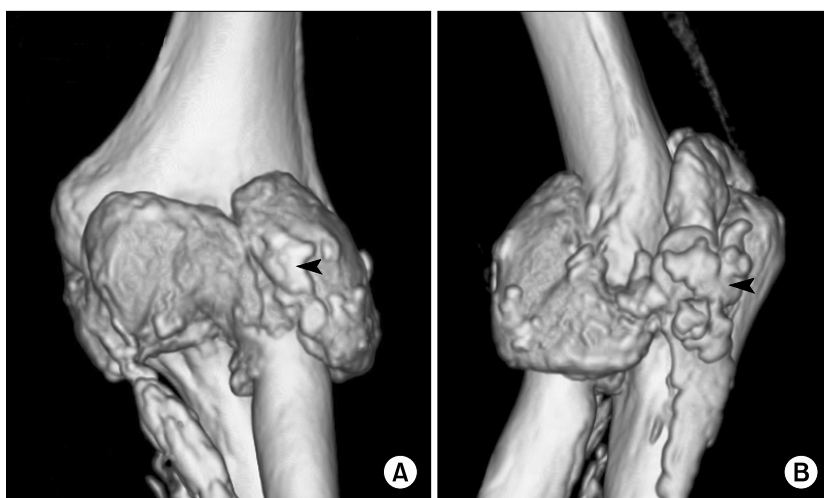

Fig. 2. Computed tomography scan showing nodular calcified deposit in the distal humerus and proximal ulnar and radius (arrow).

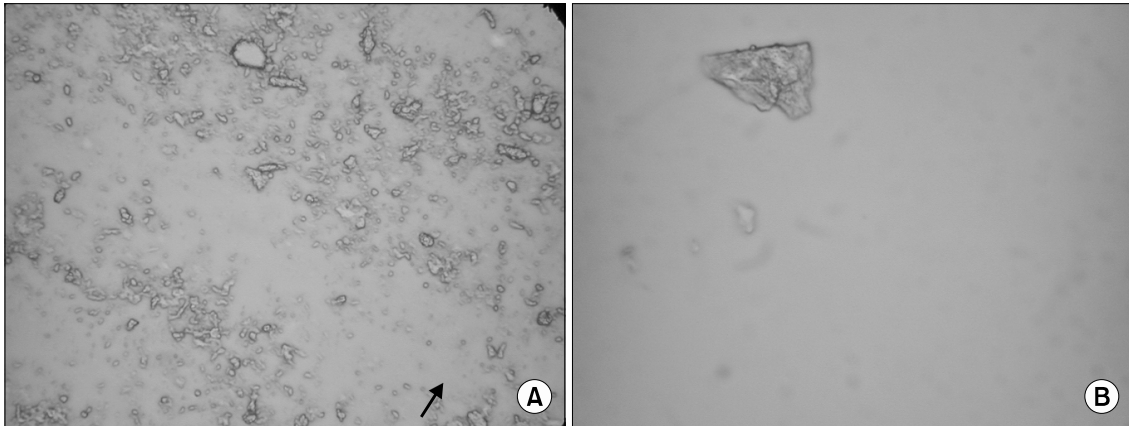


Fig. 3. Examination of synovial fluid under polarized microscopy shows rhomboid crystals with weakly positive birefringence (wet smear, compensator axis: ↗, A, $\times 400$, B, $\times 1,000$).

고 찰

CPPD 결정 침착 질환은 1962년 McCarty 등에 의하여 통풍과 비슷한 증세를 보이는 환자의 관절액에서 요산염 결정과 그 광학적 성질이 다른 결정체를 발견함으로써 요산염 결정과 그 광학적 성질이 다른 결정체를 발견함으로써 알려졌고, 이 결정체는 방사선 회절검사에 의하여 CPPD로 밝혀졌다 (7). CPPD 결정침착 질환은 그 임상양상이 매우 다양하여 다른 관절 질환들과 구분하기 힘들다. 급성 또는 아급성의 단일 관절성 혹은 소수 관절성 관절염으로 나타날 경우에는 통풍과, 수주에서 수개월동안의 다발성 관절염을 호소하는 경우에는 류마티스관절염과, 임상 및 방사선 소견상 퇴행성 변화가 저명한 경우 골관절염과, 그리고 고열과 백혈구 증가를 동반하는 염증성 관절염의 경우에는 감염성 관절염과 감별해야 한다 (1). CPPD 결정침착 질환의 발생은 주로 노인, 여성에 많다고 알려져 있고 명확한 발생기전은 규명되어있지 않으나 다양한 내분비 질환과 연관성이 알려져 있다. 유발인자로, 혈색소 침착증, 통풍, 저인산혈증, 저마그네슘 혈증, 혈색소증, 부갑상선 기능항진증, 갑상선기능저하증 등과 같은 내분비 혹은 대사성 질환과 관련이 있다고 보고되고 있다 (8,9). 따라서 CPPD 결정침착 질환의 발생빈도가 낮은 55세 이하의 연령에서 다수의 관절을 침범하는 양상으

로 발현하는 경우에는 저인산혈증, 저마그네슘 혈증, 혈색소증, 부갑상선 기능항진증, 갑상선 기능 저하증 등에 관한 선별검사를 시행하는 것이 타당하다.

CPPD 결정침착 질환의 진단에 있어서 가장 중요한 것은 관절액의 흡입검사로 특징적인 CPPD 결정을 확인하는 것과 단순 방사선 소견이다 (10). 편광 현미경하에서 CPPD 결정은 장방형이며, 2~10 마이크로미터의 길이를 가지고 있으며 약한 양성 이중 굴절성을 보이며, 이는 통풍에서 관찰되는 강음성의 이중 굴절성을 보이는 요산염 결정보다 수가 적고 식별이 힘들어 주의를 요한다. 또한 흡인한 관절액은 그람염색을 포함한 배양검사로 감염증의 가능성을 감별 하여야 한다 (11).

본 증례에는 류마티스관절염 및 전신경화증에 합당한 중첩증후군을 가지고 있는 55세 이하의 여성에서 류마티스관절염에 준한 약물 치료도중 기저질환의 호전을 보이거나 단독으로 발생한 왼쪽 팔꿈치에 심한 급성 관절염이 반복적으로 발생한 환자에서 관절천자를 통한 검사를 통해 CPPD 결정침착질환이 발생됨을 확인할 수 있었다. 발병기전에서 생각해 볼 수 있듯이 활막을 기원으로 하는 류마티스관절염과 관절을 기원으로 하는 CPPD 결정 침착 질환은 그 발병기전에서는 서로 연관이 있어 보이지 않고 실제로 1970~1980년대까지는 CPPD 결정침착 질환이 류마티스관절염에서는 매우 드물게 동반되는 질환군이라고 알려져 있었다. 하지만 2006년 이후

Gerster 등은 류마티스관절염 환자의 활액분석에서 CPPD 결정침착이 25.8%에서 동반됨을 보고 하였다 (6). 그렇지만 여전히 국내에서는 이에 대한 언급이 드물고 류마티스관절염과 동반된 CPPD 결정침착 질환에 대한 관심이 적어 류마티스관절염 환자에서 급성 또는 아급성 단관절염이 동반되었을 때 감별진단을 위해 천자를 시행하여 편광현미경으로 결정을 확인하는 과정을 시행하지 않고 류마티스관절염의 악화만으로 생각하는 경우도 있었다. 본 증례에서와 같이 류마티스관절염 치료받고 있는 환자에서 단일관절염이 반복되면 단순한 류마티스관절염의 증상 악화라고만 판단하기 보다는 관절액 검사를 통해 주의 깊게 결정체들을 관찰하게 된다면 이와 유사한 증례들을 더욱 많이 발견 할 수 있으리라고 본다.

요 약

장기간 류마티스관절염 및 전신경화증으로 치료받고 호전보이던 54세 여자 환자에서 좌측 팔꿈치 관절 단독으로 급성 관절염이 반복되었다. 저자들은 관절액 분석을 통해 CPPD 결정침착 질환이 진단된 1예를 경험하였기에 보고하는 바이다.

참고문헌

1) Ryan LM, McCarty DJ. Calcium pyrophosphate crystal deposition disease, pseudogout, and articular chondrocalcinosis. In: Koopman WJ, ed. Arthritis and allied conditions. 13th ed. p. 2103-25, Baltimore, Williams & Wilkins, 1997.

2) Feldmann M, Brennan FM, Maini RN. Rheumatoid arthritis. Cell 1996;85:307-10.

3) Menkes CJ, Simon F, Delrieu F, Forrest M, Delbarre F. Destructive arthropathy in chondrocalcinosis articularis. Arthritis Rheum 1976;19:329-48.

4) Gester JC, Vischer TL, Boussina I, Fallet GH. Joint destruction and chondrocalcinosis. Br Med J 1975;2:684-5.

5) Doherty M, Dieppe P, Watt I. Low incidence of calcium pyrophosphate dihydrate crystal deposition in rheumatoid arthritis, with modification of radiographic feature in coexistent disease. Arthritis Rheum 1984;27:1002-9.

6) Gerster JC, Varisco PA, Kern J, Dudler J, So AKL. CPPD crystal deposition disease in patients with rheumatoid arthritis. Clin Rheumatol 2006;25:468-9.

7) McCarty DJ, Kohn NN, Faires JS. The significance of calcium phosphate crystals in the synovial fluid of arthritis patients: The "pseudogout syndrome." I. Clinical aspects. Ann Intern Med 1962;56:711-37.

8) Rothschild B. CPPD complicating other forms of inflammatory arthritis. Clin Rheumatol 2007;26:1130-1.

9) Sanmarti R, Panella D, Brancos MA, Canela J, Collado A, Bragues J. Prevalence of articular chondrocalcinosis in elderly subjects in a rural area of catalonia. Ann Rheum Dis 1993;52:418-22.

10) Jones AC, Chuck AJ, Arie EA, Green DJ, Doherty M. Diseases associated with calcium pyrophosphate deposition disease. Semin Arthritis Rheum 1992;22:188-202.

11) Schumacher HR Jr. Crystal deposition disease. Curr Opin Rheumatol 1997;9:251-2.