

심장비대와 감별이 필요했던 흉선지방종 1예

연세대학교 원주의과대학 내과학교실, 병리학교실*

주헌수, 김상하, 김정권, 홍태원, 이낙원
용석중, 신계철, 이광길*, 리원연

=Abstract=

A Case of Thymolipoma Simulating Cardiomegaly

Hun Su Ju, M.D., Sang Ha Kim, M.D., Jung Kwon Kim, M.D.,
Tae Won Hong, M.D., Nak Won Lee, M.D., Suk Joong Yong, M.D. Ph.D.,
Kye Chul Shin, M.D. Ph.D., Kwang Gil Lee, M.D.* and Won Yeon Lee, M.D.

Departments of Internal Medicine and Pathology,
Yonsei University Wonju College of Medicine, Wonju, Korea*

Thymolipoma is rare benign tumor of the thymic gland and mostly occurs at anterior mediastinum. Thymolipoma comprises 2~9% of thymic tumor and less than 1% of mediastinal mass. Therefore, thymolipoma should be differentiated from anterior mediastinal tumor such as thymoma, germ cell tumor and lymphoma.

These tumors resemble cardiomegaly, pleural effusion, basal atelectasis, pericardial tumor and cyst, pleural tumor, lung cancer and pulmonary sequestration, and differentiated from above mentioned diseases.

Though most cases are asymptomatic, there can be dyspnea with compression of adjacent organ by mass effect, and myasthenia gravis.

We experienced a thymolipoma simulating cardiomegaly and report the case with the review of literatures. (Tuberculosis and Respiratory Diseases 2004, 56:103-108)

Key word : Thymolipoma, Cardiomegaly, Hilum overlay sign.

Address for correspondence:

Won Yeon Lee, M.D.

Departments of Internal Medicine, Yonsei University Wonju College of Medicine, Wonju, Korea
162 Ilsan-dong Wonju, Kangwon-do, 220-701, Korea

Phone : 033-741-1233 Fax : 033-746-4667 E-mail : wylee@wonju.yonsei.ac.kr

서 론

흉선지방종은 드문 양성 종양으로, 흉선종양의 2~9%, 종격동종양의 1% 미만을 차지한다. 전방 종격동에서 발생하며 전방 종격동에 호발하는 종양인 흉선종, 배아세포종양, 림프종등과의 감별이 필요하다^{1,2}. 보통 무증상의 흉선 종양으로 심장비대, 흉막삼출, 폐 종양 등으로 오인 될 수 있다.

임상증상은 대개 없어 건강검진 중에서 우연히 발견되는 경우가 많으며 기침, 호흡곤란, 흉통, 객혈등과 종괴효과로 인한 주위조직 압박증후가 유발되기도 한다^{2,3}.

저자들은 우연히 발견된 심장비대로 오인된 흉선지방종 1예를 경험하였기에 문헌 고찰과 함께 보고하는 바이다.

증 례

환 자 : 김○섭 여자 44세

주 소 : 우연히 발견된 심장비대로 내원함

과거력 : 6개월전 우측 요로결석 진단 받았으며 당뇨, 고혈압, 결핵, 간염등의 과거력은 없었다.

가족력 : 특이사항 없음

현병력 : 상기 44세 여환은 내원 1주일전부터 기침, 가래 소견 있어 개인병원 내원하여 치료 중 증상 지속되어 시행한 단순흉부 X-선 검사 상 심장비대소견 보여 본원 순환기내과로 전원되어 심장초음파 시행하였고, 심장초음파소견 상 좌심실후방에 반향적인 음영 관찰되어 추가검사로 시행한 흉부 전산화 단층촬영상 종격동종양 소견 보여 입원하였다.

이학적 소견 : 내원시 혈압은 140/80 mmHg, 맥박은 78회/분, 호흡수는 20회/분, 체온은 36.6℃이었다. 전경부에 만져지는 종괴나 임파절은 없었고, 흉부 청진상 좌측 폐야에 호흡음 감소소견이 있었다. 심박동은 규칙적이었다. 복부 검사상 압통이나 간 및 비장 종대의 소견은 없었다. 사지 및 신경학적 검사상 특이소견 없었고, 전신 쇠약감이나 안검하수 소견은 관찰되지 않았다.

검사실 소견 : 말초 혈액 검사상 혈색소 13.2 g/

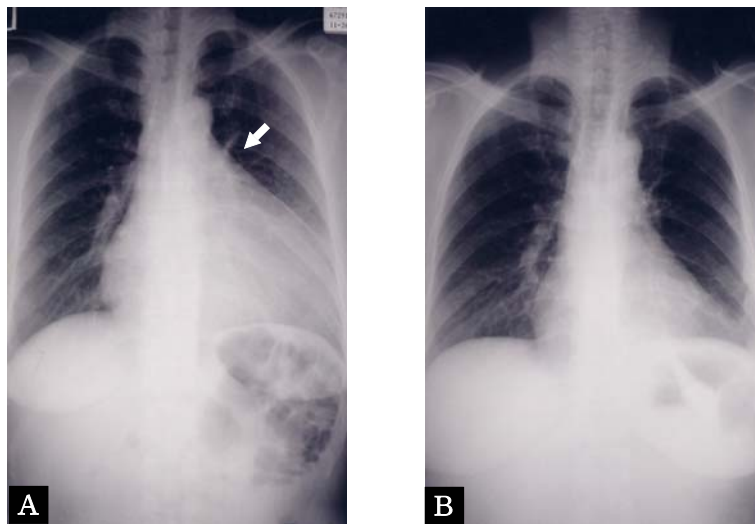


Fig. 1A. Chest X-ray finding shows like as cardiomegaly and hilum overlay sign(arrow) on admission.

B. Chest X-ray finding shows disappearance of above finding postoperatively.

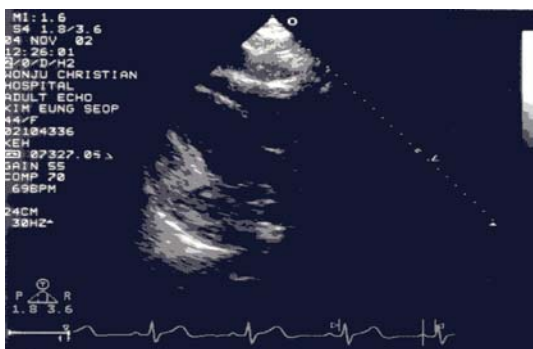


Fig. 2. Echocardiogram shows echogenic density behind left ventricle.

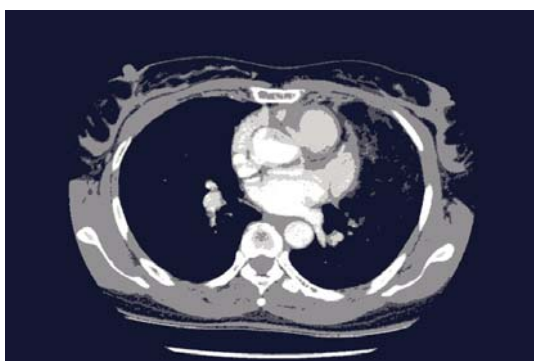


Fig. 3. Chest CT finding shows large fat attenuation mass with irregular linear soft tissue density in the left anterior mediastinum, which extended from aortic knob to left ventricle caudally.

dL, 헤마토크리트 40.6%, 백혈구 $10,580/\text{mm}^3$ (다핵구 74.1%, 임파구 28.6%, 단핵구 2.5%), 혈소판수 $287,000/\text{mm}^3$ 이었고 MCV 88.4 fL, MCH 28.8pg이었다. 동맥혈 가스 분석은 pH 7.398, PCO_2 44.1 mmHg, PO_2 104.0 mmHg, HCO_3^- 26.6 mmol/L, Base excess 1.7 mmol/L, 산소포화도 97.7%였다. 생화학 검사상 총 단백 6.8 g/dL, 알부민 4.2 g/dL, SGOT 19 IU/L, SGPT 16 IU/L, 총빌리루빈 0.4 mg/dL이었고, 혈청 전해질 농도는 sodium 140 mEq/L, potassium 4.2 mEq/L, chloride 107mEq/L, BUN/Cr 10/0.7 mg/dL 이며 소변검사도 정상이었

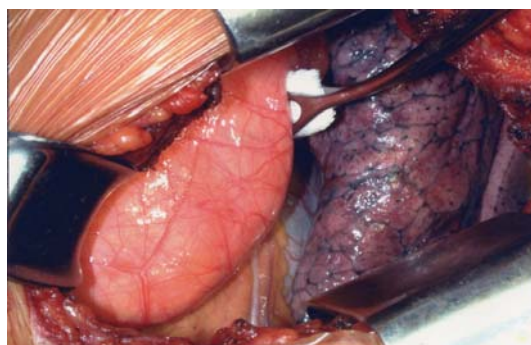

Fig. 4. Left lateral thoracotomy was performed, and an huge yellow encapsulated mass, causing atelectasis of the left lower lobe was found.

다. 폐기능검사상 노력성 폐활량 3.43L(예측치의 106%), 1초간 노력성 호기량 2.81L(예측치의 113%), FEV1/FVC 82로 정상범위였고, B형 나트륨이노펩타이드 39.3 pg/mL 이고, 심전도상 정상 조율동이였다.

방사선 소견 : 단순 흉부 방사선 검사 상 심장비대와 유사한 소견 관찰되었으나(그림 1), 종격동중괴를 시사하는 소견인 hilum overlay sign 관찰되었다⁴. 심장비대를 감별하기 위하여 시행한 심장초음파 검사상 좌심실박출계수(EF=65%)는 정상범위이었지만 좌심실 후방에 반향적인 음영 관찰되었다(그림 2). 흉부 전산화 단층촬영상 좌측 전방 종격동에 대동맥용기부터 좌심실 첨부까지 덮혀있고, 좌심실을 압박하는 지방성분의 종양이 관찰되며 종양 안에는 불규칙한 선상의 연조직음영이 관찰되었다(그림 3).

치료 및 경과 : 방사선 소견상 흉선지방종 의심 하에 좌측 흉부개흉술 시행하였다. 수술육안소견상 피막에 쌓여있는 분엽상의 황색 난원형의 종양이 전방 종격동에 있었다. 혈액공급은 흉선동맥에서 영양 동맥에 의하여 받고 있었고, 주위 조직으로의 침범은 관찰되지 않았으며 종양과 인접한 폐의 무기계 소견이 보였다(그림 4). 적출된 후 관찰된 육

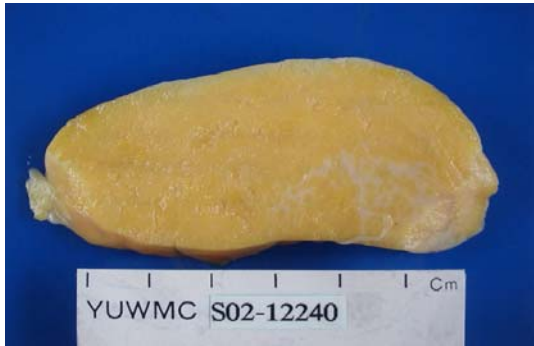


Fig. 5. The Gross findings of the cut surface of the tumor is well-encapsulated, and shows homogenously finely yellow multilobulated adipose tissue with a focus of whitish fibrotic streaks.

안적 소견은 17×10×3cm 크기의 난원형이고 무게는 약 350g의 종양이었다. 외부는 얇은 섬유막에 의해 잘 싸여 있었고 매끈하였다. 절단면상 일반적인 지방종과 같은 밝은 노란색으로 균일 하였으며 일부분에 흰색의 섬유성 띠가 관찰되었다(그림 5). 광학 현미경적 소견상 종양은 경계가 뚜렷하였고 거의 대부분은 성숙 지방세포로 구성되어 있었고 부분적으로 정상 흉선조직이 관찰되었다. 흉선조직은 대부분 성숙 림프구로 이루어져 있었고 일부에서 Hassall 씨 소체도 관찰할 수 있었다(그림 6). 환자는 수술후 11병일에 특이 합병증 없이 퇴원하여 외래 추적중이다.

고 찰

흉선지방종은 성장속도가 느리고, 전방종격동에서 발생하는 성숙한 지방조직과 흉선조직으로 구성된 드문 양성 종양이다. 1916년에 Lang등에 의해 처음 보고되었고, 1948년에 Hall등에 의해 흉선지방종이라고 명명되었다⁵. 전체 흉선 종양의 2~9%를 차지하고 전체 종격동 종양의 1%미만을 차지하는 희귀한 질환이다. 국내에서는 1985년 김 등이 보고하였고 4예가 보고되었을 뿐이다⁶. 성별에 따른 차이는 없으며, 발생하는 연령층은 2~64세로 다양하지만 대부분 20~30대에 많고, 평균 호발연령은 22~27세이다^{2,3}. 본 예에서는 44세이었다.

흉선지방종의 병인은 알려져 있지 않지만 흉선조직을 탐식하는 흉선지방신생물이라는 의견, 과형성된 흉선의 지방변성이라는 의견, 지방과 흉선조직의 과형성이라는 의견이 있으나 논란이 많다^{7,8}. 흉선지방종은 크기가 크고, 보통 500g 이상이며, 25%이상에서는 2,000g 이상이고 6,000g 도 보고된 적이 있다. 본 증례에서는 무게는 350g 으로 일반적인 크기보다는 작았다. 이 종양은 크기와 유동성 때문에 중력에 따라 심장주위로 떨어져 전방종격동에 위치하므로 전방종격동에 위치하는 종양들과 감별이 필요하다. 임상양상은 50%이상의 많은 환자에서 무증상으로 우연히 시행한 흉부단순촬영상

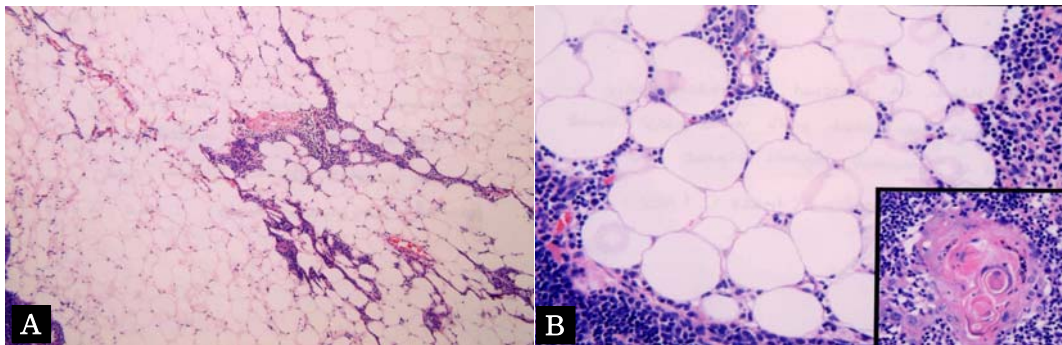


Fig. 6. The tumor is composed of predominantly mature fat tissue with multifocal small foci of normal thymic tissue and Hassall corpuscles(inset) (H&E, **A**: ×100, **B**: ×400).

이상소견이 관찰되어 발견되는 경우가 대부분으로 심장비대, 무기폐, 흉막삼출, 흉막종양, 심낭종양, 폐종양 등으로 오인되는 경우가 대부분이었다. 증상이 있는 경우에는 종괴효과에 의해 유발되며 기침, 호흡곤란, 흉통, 객혈등이 있을 수 있고, 종양의 크기가 클수록 증상발현 빈도가 높다^{2,3}. 본 증례에서도 무증상에 우연히 발견된 심장비대로 진단되었고 종격동 종괴의 소견인 hilum overlay sign이 보였다⁴. 흉선지방종은 보통 흉부 전산화 단층 촬영이나 자기 공명 영상 등으로 진단 할 수 있는데 전산화 단층 촬영에서는 연조직음영과 지방음영이 혼재되어 있고, 선상이나 소용돌이 모양으로 섞여 있으며, 주위 조직과의 경계가 분명하고, 주위 조직 침범이 관찰되지 않는다. 자기 공명 영상에서는 T1 강조 음영에서 고신호 강도를 보인다^{4,9}. 본 예에서도 유사한 소견으로 관찰되었다.

병리 조직학적 소견으로는 육안적으로는 크고 부드럽고 피막에 잘 싸여있는 종양이며 현미경학적 소견으로는 임파구, 상피세포, Hassall 씨 소체 등으로 구성된 정상 흉선 조직과 성숙한 지방조직으로 이루어져 있다. 흉선지방종과 병리학적 소견으로 감별해야 할 질환으로는 흉선증식증, 정상 흉선, 지방종등이 있다. 먼저 정상 흉선은 정상 평균 흉선의 무게가 40세인 경우 15g 정도인데 본 예는 350g이어서 감별 할 수 있고 흉선증식증은 지방성분과 흉선조직이 비슷한 비율로 증식하는데 반해 본 예에서는 거의 98%정도가 성숙 지방조직으로 이루어져 있어서 감별 할 수 있었다¹⁰. 단순지방종은 지방조직으로만 구성되지만 흉선지방종은 지방조직 내에 정상 흉선조직이 관찰되는 소견으로 감별한다.

단순 흉선종과 다르게 중증근무력증과 연관은 극히 드물고, 다른 질환과의 연관이 드물게 보고되고 있다. 재생불량성 빈혈, 남성 림프관종, 갑상선중독증, 그레이브씨 병, 다발성 지방종, 호치킨씨 병, B-세포 만성 림프구 백혈병, 근위축성측삭경화

증과의 연관이 보고되어있다. 중증근무력증과 동반된 경우 흉선지방종 적출술 시행후에 중증근무력증 증상이 호전된 경우도 보고되고 있다¹¹. 본 예에서는 중증근무력증의 증상은 없었고 빈혈이 관찰되었으나 만성질환에 의한 빈혈형태로 종양과의 관계는 없었다.

치료는 수술적 제거가 가장 효과적인 치료로 알려져 있다. 수술시 잘 분리되고, 주위조직으로의 침범이 없어 쉽게 제거되어 재발이 없어 예후가 좋은 것으로 되어있다¹².

요 약

저자들은 44세 여환에서 흉부 단순 촬영상 심장비대로 오인되어 순환기내과로 전원된 환자에서 흉선지방종으로 진단 후 수술적제거로 치료한 환자 1예를 경험하였기에 문헌 고찰과 함께 보고하는 바이다.

참 고 문 헌

1. Diane CS, Melissa L, Rosado de C, James RJ Primary Mediastinal tumors. Chest 1997; 112:511-22.
2. Jurail D, Charalambos Z, Konstantinos K, Georgios P, Stella L Fotini A. Thymolipoma Simulating Pleural Effusion. J Broncho 2001; 8:187-89.
3. Updesh SS, Vineeta M, Gurneet SC. An Unusual Case of Pseudocardiomegaly. Chest 1998;113:1711-13.
4. Felson B. Chest Roentgenology, 2nd ed. New York : Saunders ; 1986.
5. Hall G. A case of thymolipoma with observations and the possible relationship to intrathoracic lipoma. Br J Surg 1948;36:321-

- 24.
6. 김향, 신재호, 안현타, 이만호, 이상중. 흉선지방종 1예. 대한내과학회지 1985;29:412-15.
 7. Toyama T, Mizuno T, Masaoka A, Shibata K, Yamakawa Y, Niwa H et al. Pathogenesis of thymolipoma: report of three cases. Surg Today 1995;25:86-8.
 8. 이진희, 이양근, 이용철, 한영민, 이홍범, 이동근 등. 흉선지방종 1예. 대한내과학회지 1996;51:140-44.
 9. Phillip MB, Melissa L, Rosado de C. Fat attenuation lesions of the mediastinum. J Comput Assist Tomogr 2001;25:881-89.
 10. Ogino S, Franks TJ, Deubner H, Koss MN. Thymohemangioliipoma, a rare histologic variant of thymolipoma: A case report and review of the literature. Ann Diagn Pathol 2000;4:236-39.
 11. Antonio Rios Zambudio, Juan Torres Lanzas, Maria Jose Roca Calvo, Enrique Martinez Barba, Pascual Parrilla Paricio. Thymolipoma in associated with myasthenia gravis. J Thorac Cardiovasc Surg 2001;122:825-26.
 12. 김대식, 문승철, 구원모, 권계원, 이용희, 박정현 등. 흉선지방종-1례보고. 대한흉부외과학회지 1999;31:211-14.
-