

간흡충감염 마우스에 있어 담관상피세포의 병리조직학적 변화에 대한 Aflatoxin B₁ 의 영향

이화여자대학교 의과대학 기생충학교실

정 경 숙 · 민 홍 기

대한유도대학 보건위생학

전 계 식*

=ABSTRACT=

Effect of Aflatoxin B₁ on Changes of Biliary Epithelial Cells in Mice Experimentally Infected with *Clonorchis sinensis*

Kyung-Sook Chung, Hong-Ki Min and Kae-Shik Chun*

Department of Parasitology, College of Medicine, Ewha Womans University

*Health Hygiene, Korea Judo College

The present study was carried out to examine the effect of a carcinogen, aflatoxin B₁ on the pathogenesis of the bile duct changes in mice experimentally infected with *Clonorchis sinensis* metacercariae.

A total of 75 male albino mice of the BALB/c strain was used, and divided into 3 groups; group I, treated with 1.0ppm aflatoxin B₁ in drinking water alone for 12 weeks; group II, given 50 *Clonorchis sinensis* metacercariae alone and group III, given 50 metacercariae at the beginning of the 12 week treatment with 1.0ppm aflatoxin B₁ in drinking water. Three mice were served as untreated-uninfected normal control. All mice were fed the standard protein diet which was synthesized and supplied by the Laboratory of Sam-Lip Food Co.

Since the 4th week three mice from each group were removed and sacrificed at 4 week interval up to the 32nd week. The hepatobiliary tissues were extracted and subsequently prepared for light microscopic examination. The tissue specimens were stained with hematoxylin and eosin.

Mice in group I showed no significant changes except the lower degrees of bile ductular proliferation and inflammatory cell infiltration at the portal regions at an earlier stage.

In groups II and III there were remarkable adenomatous tissue proliferation, mucinous cell metaplasia and goblet cell metaplasia together with extensive acute and chronic inflammatory cell infiltrations, cellular atypia and periductal fibrosis from earlier stages.

However, in group III the histopathological changes observed were more prominent than those in group II throughout the observation. As the time elapsed, they showed gradual regression with some fluctuations in the degrees. No any evidences of malignant changes of epithelial cells were noted in group II, but in group III the first tumor was found at the 28th week and the second one was at the 32nd week, respectively. Histologically the tumors observed were well differentiated adenocarcinoma of the bile duct. It was appeared that the tumors were of peripheral origin with a tendency of multifocal growth. They also showed an infiltrative growth pattern, increased mucin droplets, increased nuclear-cytoplasmic ratio and nuclear hyperchromatism. No hepatocellular carcinoma was noticed throughout the observation.

In conclusion, it was suggested that *Clonorchis sinensis* infection promotes carcinogenic action of aflatoxin B₁, a carcinogenic agent.

서 론

1900년 Kasturada에 의하여 인체에 있어서의 간흡충(*Clonorchis sinensis*) 감염과 원발성 담암의 합병례가 처음으로 보고된 이래 Hoepli(1933), Hou(1955, 1956), Ch'in 등(1955), Liang 및 Tung(1959), Belamaric(1973), Purtilo(1976) 등에 의하여 이들의 상관성에 관한 연구가 역학적 및 병리조직학적 측면에서 수행되었다. 그 결과들은 원발성 간암에 가운데 특히 담관암에 있어서의 간흡충증은 우연한 합병이라는 견해를 넘어선 보다 긴밀한 상호관계를 형성하고 있음을 강력하게 시사하였다. 또한 우리나라에 있어서도 간흡충증을 합병한 원발성 담암례가 적지않게 발견되고 있다는 박(1956)을 비롯하여 김등(1974), 정(1975), 정 및 이(1976), 민 및 소(1980) 등의 보고들도 담관암의 높은 발생빈도와 간흡충증 사이에 유의한 상관성이 개재하고 있음을 뒷받침하였을 뿐만 아니라, 타이간흡충(*Opisthorchis viverrini*)이 널리 분포하고 있는 태국에 있어서의 Bhamarapravati 및 Viranuvatti(1966) Koompirochana 등(1978), Sonakul 등(1978)의 연구성적들도 이들의 상관성을 일층 보강해 주는 지극히 유사한 성적을 보여 주었다.

인체에 있어 시사된 이와 같은 상관성은 입증하려는 노력의 일환으로 담관암 유발 가능성과 관련하여 간흡충 내지 타이간흡충의 감염으로 야기되는 담관 및 담관의 상피세포 변화의 근본 성상을 해명하기 위해 그동안 마우스(민 및 한, 1983,

1984, 1985a; Min, 1984), 흰쥐(김, 1985; 민 및 한, 1985b), 집토끼(Wyckoff, 1958), 햄스터(Bhamarapravati 등, 1978; Flavell 등, 1980) 등을 사용한 단기 또는 장기감염의 실험적 관찰이 수행되었으며, 특히 이(1978) 등에 의하여는 간흡충감염 기니피그의 담관 상피세포의 미세구조변화의 관찰이 시도된 바 다.

그 결과 담관 및 담관의 상피세포에 있어 다양한 병리조직학적 변화조건이 관찰되었으며, 담관의 선종성 증식(adenomatous hyperplasia)과 담관상피세포의 점액세포화생(mucinous cell metaplasia) 및 배세포화생(goblet cell metaplasia), 그리고 담관주위 및 문맥주위의 섬유화는 공통적으로 시현되었으나 간암의 발생은 아무도 경험하지 못했다.

따라서 오늘날에는 간흡충이나 타이간흡충의 단독 감염만으로는 담관암을 유발시킬 수 없으며, 그 중의 외인성 발암물질에 노출되었을 때 담관계내 기생하는 흡충류와 함께 상호 협동적으로 작용하여 담관세포의 악성화를 초래하며(Attwood 및 Chou, 1978; Thamavit 등, 1978; Flavell 등, 1980; Min, 1984), 담관의 선종성 증식과 담관세포의 점액세포화생 및 배세포화생은 악성화 과정에 있어 중요한 선행적 변화 단계로 간주되고 있다(Chou 및 Gibson, 1970; Flavell, 1981; Min, 1984).

Aflatoxin은 곰팡이 종류인 *Aspergillus flavus* 및 *A. parasiticus* 등으로부터 생성되는 대사산물이며, 간독성 물질로서 범세계적으로 여러가지 식품에서 검출이 가능하고(Svoboda 등, 1966; Goldb-

latt, 1969), 우리나라에서도 메주나 된장 등을 포함한 여러가지 발효식품들(이 등, 1975; 김 등, 1977)과 가축사료로 쓰이는 곡물(오 및 이, 1980; 강 및 강, 1982; 박 및 한, 1984)등에서 추출되며, 특히 aflatoxin B₁은 흰쥐의 간장에 있어 강력한 발암성 효과를 나타내는 발암물질로 알려져 있다.

이에 본연구자들은 간흡충증의 담관암 유발 가능성과 관련된 담관 상피세포의 악성화 기전을 규명함에 필요한 새로운 지견을 제시하고자 aflatoxin B₁을 간흡충감염 마우스에 투여함으로써 나타나는 상피세포의 형태학적 변화를 광학현미경을 이용, 관찰하였다.

재료 및 방법

A. 간흡충 피낭유충

간흡충증의 농후 만연지인 낙동강 하류에 위치한 하단에서 포획한 간흡충의 주요 제2중간숙주인 참봉어(*Pseudorasbora parva*)를 세절하여 waring blender로 갈아서 인공위액(pepsin 3.0gm, HCl 7.0 ml, saline 1,000ml)이 들어있는 500ml 비커에 옮겨 넣고 충분히 저어서 37°C의 부란기 속에 넣고 30분마다 저어가면서 3시간 동안 소화시켰다. 이를 눈금이 1.0mm인 철사망으로 여과해서 500r.p.m.으로 5분간 원심침전시켰고, 침전물에 적당량의 생리식염수를 가하여 잘 저은 후 다시 걸러 원심 침전시켰다. 같은 방법으로 한번 더 반복한 후 입체현미경을 이용, 간흡충 피낭유충을 확인, 분리하여 감염에 사용하였다.

B. 발암물질 및 사료

1. 발암물질

무수분자량이 312.3이며, 백색의 결정성인 aflatoxin B₁(Sigma Chemical Co., U.S.A.) 10mg을 1ml의 N, N-dimethylformamide (Shinyo Pure Chemical Co., Minoo, Osaka, Japan)로 용해시킨 후 수도물에 1.0ppm 농도로 첨가하여 사용하였다(Butler, 1966; Svoboda 등 1966).

2. 사료

Table 1과 같은 성분과 분량으로 표준단백식이

Table 1. The composition of the diet(per Kg.)

Ingredient	Quantity
Casein	180gm
Corn oil	50gm
Glucose monohydrate	710gm
Salt mixture	40gm
Riboflavin	1mg
Vitamin mixture	5ml*

* Contains cod liver oil 20gm (cholin chloride 1.5gm, pteroryl glutamic acid 0.6gm, biotin 1.5gm, thiamine-HCl 20mg, pyridoxine-HCl 20mg, and menadione 50mg in 20gm of cod liver oil), nicotinamide 50mg, potassium-p-aminobenzoic acid 50mg, calcium panthothenate 60 mg, inositol 100mg and cyanocobalamine 40 µg.

를 만들어 공급하였다.

C. 실험동물 및 실험설계

서울대학교 실험동물사육장으로부터 8주령의 웅성인 건강한 BALB/c 마우스를 분양받았으며, 실험목적에 따라 아래와 같이 3개군으로 분류, 처치하여 관찰하였다.

제 I 군 : 1.0ppm aflatoxin B₁만을 12주간 투여한 24마리.

제 II 군 : 50개의 간흡충 피낭유충만을 투여, 감염시킨 24마리.

제 III 군 : 50개의 간흡충 피낭유충을 투여, 감염시켰으며 당일부터 1.0ppm aflatoxin B₁을 12주간 경구투여한 24마리.

제 I 군 및 제 III 군의 마우스에게는 1.0ppm aflatoxin B₁ 수용액을 소정기간동안 제한없이 공급하였으며, 제 II 군 및 제 III 군의 각 마우스에게는 소구경의 철제도관을 연결시킨 튜버클린 주사기를 이용하여 피낭유충을 경구적으로 직접 위내에 주입, 감염시켰다. 3마리는 무감염·무투약의 정상대조군으로 사용하였다. 사료는 모든 군에게 무제한 공급하여 자유섭식케 하였다.

D. 병리조직학적 관찰

실험시작 후 제4주째부터 4주 간격으로 제32주

Table 2. Summary of the histopathological findings of the bile ducts in mice by group, based on 3 mice in each group at 4 week interval

Week observed	Group I*							Group II**							Group III***									
	Dp	Gh	Epithelial cell			F	CC	Dp	Gh	Epithelial cell			F	CC	Dp	Gh	Epithelial cell			F	CC			
			At	Mm	Gm					M	At	Mm					Gm	M	At			Mm	Gm	M
4	±	-	-	-	-	±	-	0	++	+++	±	++	+	±	++	0	++	+++	++	++	+	+	++	0
8	±	-	-	-	-	±	-	0	++	+++	±	+++	++	±	++	0	+++	+++	++	+++	++	+	++	0
12	±	-	-	-	-	±	-	0	++	+++	+	+++	+++	+++	0	+++	+++	++	+++	+++	++	+++	0	
16	±	-	-	-	-	±	-	0	++	+++	+	+++	+++	±	+++	0	+++	+++	++	+++	+++	++	+++	0
20	±	-	-	-	-	±	-	0	++	+++	+	++	+++	±	++	0	+++	+++	++	+++	+++	++	+++	0
24	-	-	-	-	-	±	-	0	++	++	+	++	++	±	+++	0	++	+++	++	+++	+++	++	+++	0
28	-	-	-	-	-	±	-	0	+	++	±	++	+	±	+++	0	++	+++	++	+++	++	++	+++	1
32	-	-	-	-	-	±	-	0	+	++	±	++	+	-	+++	0	++	++	++	++	+	++	+++	1

*: Mice given 1,0ppm aflatoxin B₁ alone ** : Mice infected with 50 *Clonorchis* metacercariae alone ***: Mice given 1.0ppm aflatoxin B₁ plus 50 *Clonorchis* metacercariae Dp :Ductular proliferation Gh: Glandular hyperplasia At: Cellular atypia Mm: Mucinous cell metaplasia Gm: Goblet cell metaplasia M: Mitosis F: Fibrosis CC: No. of cholangiocarcinoma case - : Negative ±: Slight +: Mild ++: Moderate +++: Severe

까지 8차에 걸쳐 3개군으로부터 무작위로 3마리씩 취하여 에테르 전신마취하에 희생, 담관의 광학현미경적 관찰을 시행하였으며, 3 마리의 정상 마우스는 제4주에 같은 방법으로 희생시켜 관찰하였다. 관찰기간 중 폐사한 마우스는 관찰대상에서 제외시켰다.

각 마우스로부터 간장을 적출하여 10% 중성 포르마린 용액으로 고정하였으며, 각 엽별로 소정의 탈수과정을 거쳐 파라핀에 포매, 5μ두께의 절편을 만들어 hematoxylin-eosin염색하에 관찰하였다. 관찰기간은 제4주 및 제8주를 초기, 제12주로부터 제20주까지를 중기, 그리고 제24주 이후를 후기로 구분하였으며, 담관조직에 나타난 제반 변화는 군별로 3마리씩에서 관찰된 소견을 종합하여 평가한 정도에 따라 음성(-), 경미(-), 정도(+), 중등도(##) 및 고도(###)등으로 표시하였다.

실험성적

실험시작 후 제32주까지 3개군에서 관찰된 광학현미경적 소견은 Table 2와 같이 요약되었다.

제 I 군의 문맥주위에서 경미한 소담관의 증가와 경미 내지 정도의 다핵백혈구 및 호산구의 침윤을 볼 수 있었으나 중기 말부터 감퇴되어 후기에는 정상의 것과 유사한 수준으로 회복되었다. 핵분열 소견은 정도 내지 경미한 상태로, 그리고 만성 단핵백혈구는 중기 이후 초점상으로 나타나 종료시까지 유지되었다. 전 관찰기간을 통하여 섬유화는 관찰되지 않았다(Fig. 1).

제 II 군에 있어서는 초기부터 중등도 수준의 소담관의 증가와 고도의 선종성 증식을 보였으며, 제16주까지 고도의 소견을 유지하다가 후기에 접어들면서 각각 정도 및 중등도의 수준으로 감퇴되었다. 그러나 주담관 및 제2차 담관들은 시간이 경과됨에 따라 확장되었으며, 후기에는 낭종상으로 확장된 경우가 많았다. 상피세포는 관찰기간동안 경미 내지 정도의 비정형(atypia)을 보였으며, 점액세포화생과 배세포화생은 선종성 증식의 정도에 비례하여 증가 내지 경감되는 경향을 보였다. 핵분열 소견은 초기에는 경미하게 나타났으나 후기에는 거의 관찰되지 않았다. 초기에 중등도 내지 정도 수준으로 침윤되었던 다핵백혈구 및 호산구는 점차 감소되는 반면 만성 단핵백혈구가 증

가하여 제16주까지 고도의 수준을 유지하다가 후기에는 중등도의 소견을 보였다. 담관주위 및 문맥주위 섬유화는 중기이후 교원섬유로 대체되었다. 증식된 담관의 상피세포는 대부분 입방형 내지 원주형이었으나 후기에 이르면서 대부분 입방형으로 나타났으며 핵은 농염상을 보였고 상피세포의 증첩, 제2차 담관의 유두상형성, 충란 또는 충체를 내포한 육아종형성등이 드물지 않게 관찰되었다(Fig. 2).

제Ⅲ군에서 관찰된 제반 변화 소견들은 제Ⅱ군에서 관찰된 것들과 유사하였으나 그 정도가 보다 증강되었으며, 특히 점액세포화생과 배세포화생의 절정기가 보다 장기간 지속되었다(Fig. 3 및 Fig. 4).

제Ⅰ군 및 제Ⅱ군의 마우스에서는 전관찰기간을 통하여 상피세포의 악성화를 볼 수 없었으나 제Ⅲ군에서는 제28주 및 제32주에 각각 1례에서 상피세포의 악성화가 관찰되었다. 악성화 소견은 대체로 제2차담관에서 분리된 소담관에서 다발성으로 관찰되었다. 부분적으로는 암세포들의 불규칙한 침윤과, 암세포질내에 다량의 점액이 함유되었으며 핵이 편재된 특이한 signet ring 세포의 암세포를 보이기도 하였으며(Fig. 5 및 Fig. 6), 부분적으로는 섬유화를 동반한 암세포들이 불규칙한 선구조를 형성, 선암(adenocarcinoma) 소견을 나타내기도 하였다. 이들 악성화한 상피세포들은 대체로 입방형이었으며 핵은 농염, 증대되어 핵원형질비(nuclear-cytoplasmic ratio)가 현저히 증가된 소견을 보였다(Fig. 7 및 Fig. 8).

고 찰

간흡충감염으로 인하여 변화를 일으킨 담관상피세포의 악성화에 관한 올바른 기전은 아직까지 밝혀지지 않았지만 간흡충감염과 원발성 감암 특히 담관암의 합병례가 드물지 않다는 역학적 및 병리조직학적 연구 결과를 근거로 간흡충은 담관암 유발에 있어 매우 중요한 요인으로 지적되어 왔으며(Hoeppli, 1933; Higginson, 1955; Hou, 1955, 1956; Ch'in 등, 1955; Liang 및 Tung, 1959; Belam-

aric 1973; 김 등, 1974; 정, 1975; 정 및 이, 1976; Purtilo, 1976; 민 및 소, 1980), 타이간흡충증이 농후하게 만연되고 있는 태국에 있어서도 이와 유사한 결과를 보였다(Bhamarapravati 및 Viranuvatti 1966; Koopirochana 등, 1978; Sonakul 등, 1978).

그동안 간흡충감염 또는 타이간흡충감염과 담관암의 관계를 규명하기 위한 연구의 일환으로 고양이(Hou, 1964, 1965a), 개(Hou, 1965b), 집토끼(Wykoff, 1958), 마우스(민 및 한, 1983, 1985a; Min, 1984), 흰쥐(Yoshimura, 1972; 김, 1985; 민 및 한, 1985b), 기니픽(이 등, 1978), 햄스터(Bhamarapravati 등, 1978; Flavell 등, 1980)등을 사용한 실험적 관찰이 각각 수행되었던 바, 극소수의 개와 고양이에서는 형태학적으로 인체의 것과 동일한 담관암의 발생을 경험할 수 있었다. 그러나 이 등(1978)은 간흡충감염 11주 후의 기니픽에서, 민 및 한(1983, 1984, 1985a)과 Min(1984)은 감염후 9개월 내지 18개월까지의 마우스에서, 김(1985)과 민 및 한(1985b)은 감염 15개월까지의 흰쥐에서, 그리고 Bhamarapravati 등(1978)은 타이간흡충감염 154일후의 햄스터에서 각각 간흡충감염 고양이나 개에서 관찰되었던 담관의 선종성 증식과 담관상피세포의 점액세포화생 및 배세포화생 그리고 담관주위 섬유화 등을 포함한 여러가지 잡다한 병리조직학적 변화 소견들을 경험할 수 있었을 뿐, 암의 발생증거는 전혀 발견할 수 없었다고 보고하였다. 따라서 고양이와 개에서의 담관암 발생은 이들 동물들이 인간과 동일한 환경하에서 사육되었기 때문에 간흡충 이외의 모종의 다른 요인이 개재된 결과일 것이라고 해석되고 있다.

간흡충이나 타이간흡충에 감염된 인체나 실험동물에서 담관의 선종성 증식과 담관상피세포의 점액세포화생 및 배세포화생 그리고 담관주위 및 문맥부 섬유화 등이 나타나는 시기, 소장기간 및 정도에 있어 다양한 차이가 인정되고 있으나 감염이 성립될 수 있는 동물에서는 반드시 나타나는 특징적이고도 공통적인 병리조직학적 변화 소견으로 간주되고 있으며(민 및 한, 1985b), 더욱이 선종성 증식, 점액세포화생 및 배세포화생 등은 담관암으로 발전하는 전 단계적 조직변화로 알려져 있다

(Chou 및 Gibson, 1970).

그러함에도 불구하고 간흡충감염 실험동물에서 담관암의 발생을 경험할 수 없었던 이유는 현재로서는 충체의 기계적 자극이나 대사산물의 작용이 담관에 선종성 증식과 세포의 화생을 유발하므로써 발암의 선행적 요인의 역할을 수행하는 것은 분명하지만 상호 협동하여 세포의 악성화를 촉진시키는 모종 성분의 관여 가능성을 배제할 수 없다는 Hou(1955)의 의견과, 간흡충 단독으로는 발암 자극이 충분치 않으며, 충사체는 오직 담관상피세포에 변화를 유발케하여 외인적 발암자극에 대한 감수성을 고조시킬 뿐으로 암발생에는 화학물질을 포함한 발암성 물질, 간독성 물질, 영양, 환경, 유전, 미생물등 여러가지 외인적 요소의 협동작용의 누적적 종말결과로 봄이 타당할 것이라는 Attwood 및 Chou(1978)의 견해에서 찾을 수 있다 하겠다. 따라서 간흡충감염 인체에 전부에서 원발성 암암이 유발되지 않는 것도 이러한 이유 때문이라고 추정되고 있다.

실제로 Thamavit등(1978)은 약 100개의 타이간흡충 피낭유충을 투여, 감염시킨 햄스터에 0.0025% DMN을 10주간 투여함으로써 예외없이 전례에서 점액분비성 담관암의 발생을 볼 수 있었으나 타이간흡충 단독 투여군과 DMN 단독 투여군에서는 악성화 소견을 발견할 수 없었다. 또한 Iida (1985)는 40개의 간흡충 피낭유충을 투여, 감염시킨 햄스터에 0.03% FAA를 40주간 투여함으로써 FAA만을 투여했던 비감염 햄스터의 경우보다 유의하게 높은 담관암 발생률을 경험하였으며 발생한 암은 모두가 점액분비성 담관암이었다고 보고하였다.

Domingo등(1967)은 정상 마우스에게 발암성 물질의 하나인 2-amino-5-azotoluene을 투여하여 간세포성 암의 발생을 볼 수 있었으나 만손주혈흡충(*Schistosoma mansoni*)을 감염시킨 마우스에 함께 투여함으로써 높은 암발생률을 경험하고 이는 발암성 물질에 대한 간세포의 반응의 차이에 기인된 현상이라고 해석하였다.

본실험에 있어서는 aflatoxin B₁만을 투여했던 제 I 군의 경우에 있어서는 담관의 증식은 있었으

나 지극히 경미하였으며 일과성이었다. 간흡충감염군인 제 II 군에 있어서는 담관의 선종성 증식과 상피세포의 점액세포화생 및 배세포화생 등 주요 병리조직학적 변화를 포함한 다양한 소견이 관찰되었으며 간흡충감염과 함께 aflatoxin B₁을 동기 간 처리한 제 III 군에서는 제 II 군과 유사한 병리조직학적 소견을 보였으나 그 정도가 보다 증강되었을 뿐만 아니라 제 28주와 제 32주에 각각 1레씩의 마우스에서 암발생을 경험할 수 있었다.

한편 흰쥐나 마우스에 있어 자연적인 간암발생이 드물지 않게 경험된다는 Cheever(1965)의 보고를 감안할 때 본실험에서 확인된 담관암의 예수가 적어서 이들이 과연 자연적으로 나타난 현상인지 혹은 aflatoxin B₁과 간흡충감염의 협동작용에 기인된 결과인지의 해석의 어려움이 없지 않았으나 마우스는 aflatoxin B₁에 대한 내성이 강하며(Newberne 및 Butler, 1969), 간흡충감염에 감수성이 매우 낮은 동물이고(Wyckoff, 1958), 본연구에서 관찰된 암들은 주담관 및 제 2차담관으로부터 떨어진 주변부 내지 문맥부에서 다발성으로 나타났으며 점액분비성의 담관 상피세포성 암이었고 부분적으로는 특이한 signet ring세포로 나타나는 암세포로 이루어진 잘 분화된 선암의 소견을 보여 간흡충증과 담관암이 합병된 인체(Hou, 1955, 1956; 김 등, 1974; Kim, 1984; Min, 1984)나 고양이(Hou 1964, 1965a) 또는 개(Hou, 1965b)의 간조직에서 관찰된 소견들과 동일하였고, 더우기 제 I 군 및 제 II 군의 마우스에서는 전관찰기간을 통하여 전적암의 발생을 경험할 수 없었다. 따라서 제 III 군에서 관찰된 담관암은 간흡충감염과 aflatoxin B₁의 상호 협동작용에 의하여 유발된 것으로 확신할 수 있었다.

Aflatoxin B₁은 aflatoxin류 가운데 가장 강력한 간독성 물질이며 발암성 물질 특히 간세포성 암을 유발하는 물질로 알려져 있다.

Newberne(1965)은 Swiss 마우스에게 1.0ppm의 농도로 aflatoxin B₁이 첨가된 사료를 16개월간 투여함으로써 15%의 간세포성 암의 발생률을 보였으며, Svoboda 등 (1966)은 흰쥐에게 같은 농도로 첨가된 사료를 33주간 투여함으로써 그 2주후인

제35주에 처음으로 간세포성 암의 발생을 경험하였다. 또한 Lancaster 등 (1961), Salmon 및 Newberne (1963), Butler 및 Barnes (1963), Newberne 등 (1966), Carnaghan (1967), Wogan 및 Newberne (1967) 등은 흰쥐에게 그리고 Newberne 및 Butler (1969) 는 기니픽에게 저농도의 aflatoxin B₁을 투여함으로써 상당수의 간암을 유발시킬 수 있었다. 이들 유발된 간암 가운데 담관암은 오직 흰쥐의 1례 (Newberne 등, 1966) 뿐으로 모두가 간세포성 암이었고 이들 모든 실험에서 관찰되었던 담관 변화는 지극히 경미한 일과성의 증식뿐이었다. 그리고 aflatoxin B₁으로 처치했던 흰쥐 (Svoboda 등, 1966) 나 마우스 (Butler, 1966) 에 있어 급성 또는 만성으로 나타나는 변화는 주로 문맥부에서 관찰되었다.

본실험에 있어 저농도인 1.0ppm의 aflatoxin B₁을 첨가한 물을 12주간의 비교적 짧은 기간동안 투여하였는데도 불구하고 보다 빠른 시기에, 그리고 간세포성 암이 아닌 담관암이 소담관에서 다발성으로 나타난 것은 간흡충감염과 관련시킬 때 매우 유의하고도 특기할만한 결과였다고 생각되었다.

Cuello 등 (1979) 및 Morson 등 (1980)은 위와 소장의 점막세포에 있어서의 왕성한 점액분비활성은 배세포화생을 시사하는 현상이며 화생된 배세포는 선암으로 발전할 수 있는 전 단계적 신호로 간주된다 하였거니와 이와 같이 화생된 배세포 (Kim, 1984) 나 세포의 증식이 활발하게 진행되는 경우에 있어서의 복제기 (replicating stage) 세포들 (Cradock, 1971)은 DMN을 포함한 nitrosamine 화합물과 같은 발암성 물질의 작용에 대하여 매우 민감하게 반응하기 때문에 선암으로 발전할 수 있는 바 담관 상피세포에서도 이와 유사한 현상이 야기될 수 있을 것이라 추정되고 있다. 따라서 본실험의 제Ⅲ군에 있어서의 담관암의 발생은 간흡충감염으로 인한 담관상피세포의 변화가 제20 주까지 고도수준을 유지하였으며 12주간의 aflatoxin B₁의 투여기간은 담관조직 특히 상피세포의 화생이 가장 왕성했던 시기에 해당되었던 바 간흡충감염과 aflatoxin B₁이 가장 효과적으로 상호 작용

하여 이루어진 것으로 추정되었다.

이상의 제반 관찰 소견과 본실험의 성적을 종합, 고려할 때 간흡충감염으로 변화가 야기된 담관상피세포가 aflatoxin B₁의 발암성 작용에 민감하게 반응하여 세포의 유전양상에 특이변동을 유발하고 복제에 상속시킴으로써 암세포로의 변화를 가능케 할 것이라 추정되었다.

결 론

간흡충감염 숙주에 있어서의 담관 상피세포의 악성화기전을 해명함에 필요한 새로운 지견을 제시하고자 본실험적 관찰을 수행하였다.

1.0ppm aflatoxin B₁ 수용액을 50개의 간흡충 피낭유충을 투여, 감염시킨 마우스에 경구투여 (제Ⅲ군) 함으로써 나타나는 담관조직의 병리조직학적 변화와 1.0ppm aflatoxin B₁ 수용액만을 단독 투여한 마우스 (제Ⅰ군)와 50개의 간흡충 피낭유충만을 투여, 감염시킨 마우스 (제Ⅱ군)에서 나타나는 변화들을 실험시작 제4주부터 제32주까지 4주간격으로 각각 3마리씩 광학현미경으로 관찰하여 정상의 것들을 포함하여 상호 비교함으로써 다음과 같은 성적을 얻었다.

1) 제Ⅰ군에서는 주로 문맥부에서 경미한 소담관의 증식과 염증세포의 침윤이 관찰되었으나 후기에는 정상수준으로 회복된 일과성이었다.

2) 제Ⅱ군에서는 전관찰기간을 통하여 담관의 선종성 증식과 상피세포의 점액세포화생, 배세포화생, 염증세포의 침윤, 그리고 담관주위 및 문맥부 섬유화 등이 예외없이 관찰되었으나 담관암의 발생증거는 찾을 수 없었다.

3) 한편 제Ⅲ군에서는 제Ⅱ군에서 관찰된 제반 변화소견이 나타났으나 그 정도가 보다 증강된 경향이 뚜렷하였으며, 제28주 및 제32주에 있어 각각 1례에서 담관암이 관찰되었다. 이들 담관암은 소담관에서 다발성으로 나타났으며 점액분비성의 잘 분화된 선암 소견을 보였다.

REFERENCES

1) 강호조·강정부 : 국내 시판사료에 대한 위생학적 연구, 2보; 곰팡이 및 aflatoxin의 오염 상태. 한국수의공중보건학회지 1982, 6(2):95-103

2) 김용일·양덕호·장기려 : 한국에 있어 간흡충증과 원발성 간암과의 상관관계. 서울의대잡지 1974, 5(3):247-255

3) 김용화·황보정숙·이서래 : 몇가지 한국식품중 aflatoxin의 검출. 한국식품과학회지 1977, 9(1):73-81

4) 김희진 : 백서에 있어 간흡충감염의 담관암 유발가능성에 관한 실험적 연구. 이화여자대학교대학원 석사논문 1985

5) 민홍기·소진탁 : 월발성 간암 환자에 있어서의 간흡충감염의 역학적 조사. 이화의대지 1980, 3(4):163-167

6) 민홍기·한운섭 : 간흡충증의 간암 유발가능성에 관한 연구. 이화의대지 1983, 6(3):139-148

7) 민홍기·한운섭 : 간흡충감염 마우스의 담관계 조기변화. 이화의대지 1984, 7(2):63-68

8) 민홍기·한운섭 : 장기 간흡충감염 마우스의 담관계 변화(병리조직학적 소견을 중심으로). 이화의대지 1985a, 8(1):21-27

9) 민홍기·한운섭 : 간흡충감염 백서 담관의 병리조직학적 변화. 이화의대지 1985b, 8(2):111-115

10) 박두복 : 원발성 간장암의 통계적 고찰. 부산대학교 개교10주년 기념논문집 1956, 399-405

11) 박종명·한수남 : 사료중의 아플라톡신B₁의 측정에 관한 연구. 서울대학교수의대논문집 1984, 9(1):27-40

12) 오유진·이용수 : 수입사료중 aflatoxins의 검출, 충북대논문집 1980, 2:290-301

13) 이관영·최언호·이서래 : 국내에서 분리된 *Aspergillus flavus* 균주에 의한 aflatoxin의 생성. 한국생화학회지 1975, 8(1):1-9

14) 이선용·이순형·지제근 : 간흡충감염 guinea pig에서의 간세포 및 담관상피세포 미세구조의 변화. 기생충학잡지 1978, 16(2):88-102

15) 정갑년 : 부산지방에서 관찰된 원발성 간암에 대한 병리학적 연구 - 특히 간디스토마감염을 고려하여. 부산의대잡지 1975, 15(1):217-227

16) 정창수·이선경 : 부산지방의 원발성 간암에

대한 역학적 연구. 대한병리학회지 1976, 10(1):33-46

17) Attwood HD and Chou ST: *The longevity of Clonorchis sinensis*. Pathology 1978, 10:153-156

18) Belamaric J: *Intrahepatic bile duct carcinoma and Clonorchis sinensis infection in Hong Kong*. Cancer 1973, 31:468-473

19) Bhamarapravati N, Thamavit W and Vajrasthira S: *Liver changes in hansters infected with a liver fluke of man Opisthorchis viverrini*. Am J Trop Med Hyg 27:787-794

20) Bhamarapravati N and Viranuvatti V: *Liver diseases in Thailand: an analysis of liver biopsies*. Am J Gastroent 1966, 45:267-275

21) Butler WH: *Early hepatic parenchymal changes induced in the rat by aflatoxin B₁*. Am J Pathol 1966, 49:113-119

22) Butler WH and Barnes JM: *Toxic effects of groundnut meal containing aflatoxin to rats and guinea pigs*. Brit J Cancer 1963, 17:699-710

23) Carnaghan RBA: *Hepatic tumors and other chronic liver changes in rats following a single oral administration of aflatoxin*. Brit J Cancer 1967, 21:811-814

24) Cheever AW: *Parasitic disease and hepatic cancer; in primary hepatoma*, Burdette, WJ (ed). Univ Utah Press, Salt Lake City 1965, 97-99

25) Ch'in, KY, Lei AT and Wang TY.: *Primary mucinous carcinoma of liver associated with Clonorchis sinensis infection*. Chinese Med J 1955, 73:26-35

26) Chou ST and Gibson JB: *The histochemistry of biliary mucins and the changes caused by infestation with Clonorchis sinensis*. J Pathol 1970, 101:185-197

27) Craddock VM: *Liver carcinomas induced in rats by single administration of dimethylnitrosamine after partial hepatectomy*. J Natl Cancer Inst 1971, 47:899-907

28) Cuello C, Lopez J, Correa P, Murray J, Zarama G and Gordillo G: *Histopathology of gastric juice chemistry*. Am J Surg Pathol 1979, 3(8):491-500

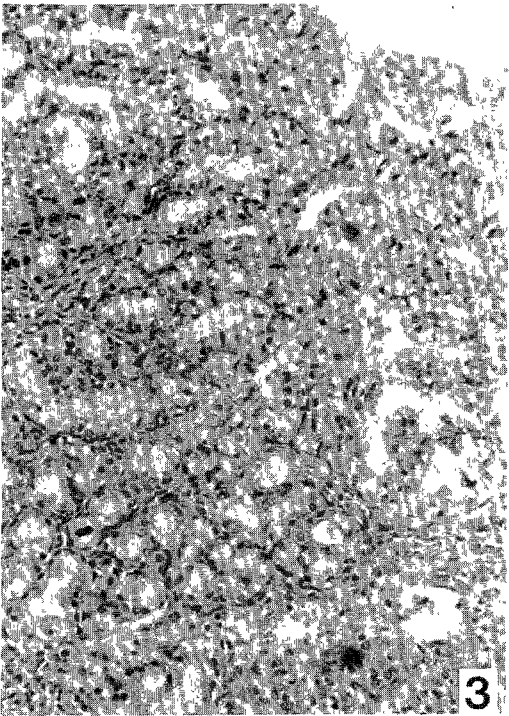
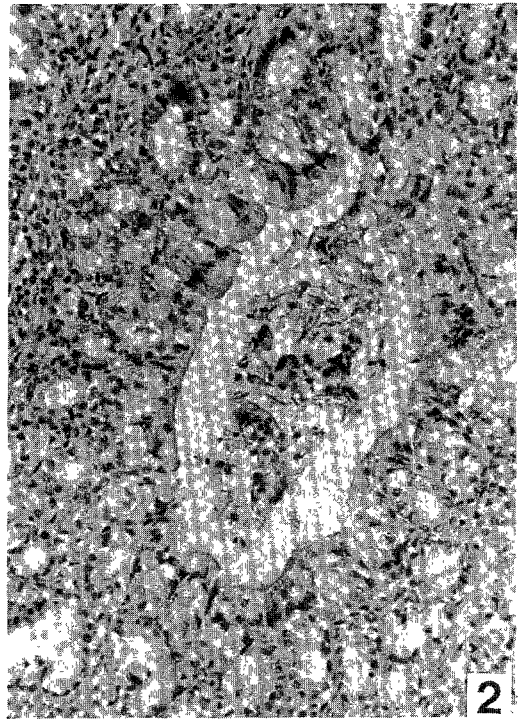
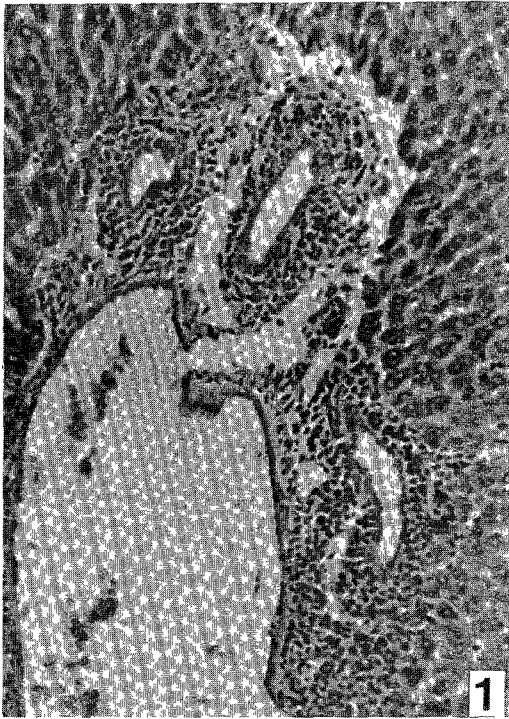- 29) Domingo EO, Warren KS and Stenger RJ: *Increased incidence of hepatoma in mice with chronic schistosomiasis mansoni treated with a carcinogen. J Pathol* 1967, 51(3): 307-315
- 30) Flavell DJ: *Liver-fluke infection as an aetiological factor in bile duct carcinoma of man. Tran Roy Soc Trop Med Hyg* 1981, 75(6): 814-824
- 31) Flavell DJ, Pattanapanyasat K, Lucas SB and Vongsangnak V: *Opisthorchis viverrini; liver changes in golden hamsters maintained on high and low protein diet. Acta Tropica* 1980, 37: 337-350
- 32) Goldblatt, LA: *Introduction; aflatoxin. Academic Press New York* 1969, 1-7
- 33) Higginson J: *Relation of carcinoma of the liver to cirrhosis, syphilis and parasitic diseases. Sch Zeit f Allge Path Bact* 1955, 18: 625-643
- 34) Hoeppli R: *Histological changes in the liver of Chinese infested with Clonorchis sinensis. Chinese Med J* 1933, 47: 1125-1141
- 35) Hou PC: *The pathology of Clonorchis sinensis infestation of the liver J Path Bact* 1955, 70-53-64
- 36) Hou PC: *The relationship between primary carcinoma of the liver and infestation with Clonorchis sinensis. J Path Bact* 1956, 72: 293-246
- 37) Hou PC: *Primary carcinoma of bile duct of the liver of cat infested with Clonorchis sinensis. J Path Bact* 1964, 87: 239-244
- 38) Hou PC: *Pathological changes in the intrahepatic bile ducts of cats (Felis catus) infested with Clonorchis sinensis. J Path Bact* 1965a, 89: 357-364
- 39) Hou PC: *Hepatic clonorchiasis and carcinoma of the bile duct in a dog. J Path Bact* 1965b, 89-365-367
- 40) Iida H: *Experimental study of the effects of Clonorchis sinensis infection on induction of cholangiocarcinoma in Syrian golden hamsters administered 0.03% N-2-fluorenylaceta-mide (FAA). Jpn J Parasitol* 1985, 34(1): 7-16
- 41) Kim YI: *Liver carcinoma and liver fluke infection. Drug Res Symposium Proceedings; trematode infections and chemotherapy in Southeast and East Asia, Kyongju, ROK* 1983, 1984, 34(2): 1121-1126
- 42) Koompirochana C, Sonakul D, Chinda K and Stitnimankarn, T: *Hepatic carcinoma with opisthorchiasis. SE Asian J Trop Med Publ Hlth* 1978, 9(2): 215-219
- 43) Lancaster MC, Jenkins EP and Philip J McL: *Toxicity associated with certain samples of groundnuts. Nature* 1961, 192: 1095-1097
- 44) Liang PC and Tung C: *Morphologic study and etiology of primary liver carcinoma and its incidence in China. Chinese Med J* 1959, 79: 336-347
- 45) Min HK: *The relationship between Clonorchis sinensis infection and cholangiocarcinoma. Yonsei Rept Trop Med* 1984, 16(1): 1-21
- 46) Morson BC, Sobin LH, Grundmann, E Johansen A, Nagayo T and Serck-Hanssen A: *Pre-cancerous conditions and epithelial dysplasia in the stomach. J Clin Pathol* 1980, 33: 711-721
- 47) Newberne PM: *Carcinogenicity of aflatoxin-contaminated peanut meal; in micotoxins in foodstuffs, Wogan, GN(ed). Cambridge Mass MIT Press* 1965, 187-208
- 48) Newberne PM and Butler WH: *Acute and chronic effects of aflatoxin on the liver of domestic and laboratory animals; a review. Cancer Res* 1969, 29: 236-250
- 49) Newberne PM, Harrington DD and Wogan GN: *Effects of cirrhosis and other liver insults on induction of liver tumors by aflatoxin in rats. Lab Invest* 1966, 15: 962-969
- 50) Purtilo DT: *Clonorchiasis and hepatic neoplasms. Trop Geogr Med* 1976, 28: 21-27
- 51) Salmon, WD and Newberne PM: *Occurrence of hepatomas in rats fed diets containing peanut meal as a major source of protein. Cancer Res* 1963, 23: 571-575
- 52) Sonakul D, Koompirochana C, Chinda K and Stitnimankarn, T: *Hepatic carcinoma with opisthorchiasis. SE Asian J Trop Med Publ Hlth* 1973, 9: 215-219
- 53) Svoboda D, Grady HJ and Higginson J: *Afla-*

- toxin B₁ injury in rat and monkey livers. *Am J Pathol* 1966, 49: 1023-1038
- 54) Thamavit W, Bhamarapavati N, Sahaphong S, Vajrasthira, S and Angsubhakorn S: *Effects of dimethylnitrosamine on induction of cholangiocarcinoma in Opisthorchis viverrini infected Syrian golden hamsters. Cancer Res* 1978, 38: 4634-4639
- 57) Wogan GN and Newberne PM: *Dose-response characteristics of aflatoxin B₁ carcinogenesis in the rat. Cancer Res* 1967, 27: 2370-2376
- 56) Wykoff DE: *Studies on Clonorchis sinensis; III. the host-parasite relations in the rabbit and observations on the relative susceptibility of certain laboratory hosts. J Parasitol* 1958, 44: 461-466
- 57) Yoshimura H: *Biological and pathological studies on Clonorchis sinensis with special reference to host-parasite relationship. Jpn Parasitol* 21 (Suppl): 1972, 18-19

Explanation of Figures

- Fig. 1. Light microscopic findings of the bile ducts in group I at the 4th week; A slight proliferation of bile ductules with inflammatory cell infiltration is noted at periportal area. (H-E stain, X100)
- Fig. 2. Light microscopic findings of the bile ducts in group II at the 4th week; A moderate adenomatous tissue proliferation with metaplastic mucinous cells and goblet cells is seen. (H-E stain, X100)
- Fig. 3. Light microscopic findings of the bile ducts in group III at the 4th week; A remarkable adenomatous tissue proliferation with metaplastic mucinous cells and goblet cells is demonstrated. (H-E stain, X100)
- Fig. 4. Light microscopic findings of the bile ducts in group III at the 24th week; Secondary order bile duct and some glandular tissue with metaplastic mucinous cells and goblet cells are surrounded by extensive fibrous tissue. (H-E stain, X100)
- Fig. 5. Light microscopic findings of the bile ducts in group III at the 28th week, Irregular infiltration of cancer cells are evident at periportal area. (H-E stain, X100)
- Fig. 6. Higher magnification of Figure 5. Numerous neoplastic signet-ring cells containing abundant mucin and ubiquitous nucleus in cytoplasm are demonstrated. (H-E stain, X400)
- Fig. 7. Light microscopic findings of the bile ducts in group III at the 32nd week; Well differentiated adenocarcinoma of the bile ductule which is composed of various sized irregular glands is seen at periportal area. (H-E stain, X100)
- Fig. 8. Higher magnification of Figure 7. (H-E stain, X400)

□ 정경숙의 논문 사진부도 ① □



□ 정경속외 논문 사진부도 ② □

