대한방사선의학회지 1991 ; 27(4) : 492~496
Journal of Korean Radiological Society, July, 1991

경부지방종의 전산화단층촬영 소견

영남대학교 의과대학 진단방사선과학교실

권혁포 · 정호선 · 조재호 · 김선용 · 박복환 · 김홍진*

— Abstract —

CT Findings of the Lipomas in the Neck

Hyuk Po Kwon, M.D., Ho Son Chung, M.D., Jae Ho Cho, M.D., Sun Yong Kim, M.D., Bok Hwan Park, M.D., Hong Jin Kim, M.D.*

Department of Diagnostic Radiology, Yeung Nam University Hospital

Ordinary lipomas are the most common neoplasm of mesenchymal origin. About 13% of them arise in the head and neck region, especially in the posterior neck. More than 80% of lipomas are ordinary lipoma, and histologically they are composed of mature fat.

CT scan provides a definite diagnosis of lipoma in virtually all cases due to their characteristic finding: a homogenous, well-defined low-attenuation mass that usually measures between −65 to −125 HU.

The authors reviewed the clinical and CT characteristics of 14 cases of lipoma in the neck.

The results were as follows:

1. A palpable neck mass was the most common symptom having a variable duration (months to years).
2. The age distribution of the patients was from 29 to 64 years, and the 6th decade was the most commonly affected. Men (12 cases) were more common than women (2 cases).
3. The most common location of the lipoma was the subcutaneous layer of the posterior neck.
4. Ten cases were ordinary lipoma, and CT scan showed a well-defined capsule in 8 of them.
5. Four cases were multiple symmetrical lipomatosis, and CT showed an irregular margin to the adjacent muscle without evidence of encapsulation suggesting a local infiltrating nature.

Index Words: Neck, lipoma 20.369
Neck, computed tomography 20.124

서 론

지방종은 간엽(mesenchyme)에서 발생하는 가장 흔한 종양으로서 흔히 발생하는 부위로는 몸통, 견부, 경부, 상지등을 들 수 있고 전 지방종의 약 13%가 두경부에 생기며, 특히 후경부에 가장 많이 위치한다.

80%이상이 일반적인 지방종 (ordinary lipoma)으로서 대부분의 경우 피하조직에서 발생하며 조직학적으로는 성숙된 지방질로 구성되어 있다.

전산화단층촬영상 균일한 저음영 종괴 (−40~−120 HU)의 특징적 소견으로서 지방종을 확진할 수 있다.

저자들은 경부 연부 조직에서 발생한 지방종 14례를 대상으로 나이, 증상, 혈액화학검사 및 전산화단층촬영 소견을 비교검토하여 문헌고찰과 함께 하였다.

대상 및 방법

1984년 3월부터 1989년 12월 사이에 영남대학교 의과

*영남대학교 의과대학 일반외과학 교실
*Department of General Surgery, Yeung Nam University Hospital
이 논문은 1990년 12월 6일 접수하여 1991년 5월 10일에 채택되었음

대학 부속병원에 내원하여 전산화단층촬영상 경부지방종으로 확진된 환자 14례를 대상으로 하였으며 기도, 구강이나 인두 주위에 생긴 지방종은 대상에서 제외하였다.

이들 환자를 대상으로 나이, 증상 및 전산화단층촬영상 종괴의 위치나 주위조직과의 관계등을 중심으로 비교검토하였다.

결 과

전체 14례중 12례가 남자였고 2례가 여자였다. 연령분포는 29-64세 사이였고 (평균 48세) 50대에서 가장 많았다. 대부분 수 개월에서 수 년간에 걸쳐 종괴가 촉지되어 내원했으며 2례에서는 동통을 동반하였다(Table 1)

14명의 환자중 10명에서 HU를 측정하였는데, 그 결과는 -46~-97로 나타났고 평균치는 -64였다. HU를 측정하지 않은 4례도 주위 조직과는 확연히 구별되는 저음영을 보여 진단에는 어려움이 없었다.

전산화단층촬영상 지방종이 위치한 부위로는 후경부에 11례, 전경부에 2례 그리고 전경부 및 후경부에 동시에 발생한 경우가 1례였다. 또한 10례에서는 피하층에, 3례에서는 피하 및 근육층 사이에, 1례에서는 근육층 사이에 위치했다(Fig. 1-4).

10례에서 단발성의 일반적인 지방종(ordinary lipoma)이었고 이중 8례에서 전산화단층촬영상 경계가 분명한 피막을 관찰 할 수 있었으며 종괴 내부가 섬세한 섬유성 격막에 의해 분리되어 있는 소견을 보였다(Fig. 1,2).

4례에서는 다발성 대칭성 지방종증(multiple symmet-

Table 1. Cases of Lipoma in the Neck

Cases	Sex	Age	Symptom Duration	Location	Site	Encapsulation
1	Male	50	4 Years	SC*1	PN*3	-
2	Male	50	2 Months	IM*2	PN	+
3	Male	56	1 Months	SC	PN	-
4	Male	31	1 Year	SC	PN	+
5	Male	42	10 Years	SC	PN	+
6	Male	56	1 Year	SC	PN	+
7	Female	64	7 Years	SC	AN*4	+
8	Female	44	4 Years	SC	PN	+
9	Male	56	4 Years	SC	PN	+
10	Male	29	7 Years	SC	PN	+
11#	Male	51	2 Months	SC, IM	AN	-
12#	Male	43	6 Years	SC, IM	PN	-
13#	Male	56	1 Year	SC, IM	AN, PN	-
14#	Male	37	2 Years	SC, IM	PN	-

*1: Subcutaneous *2: Intermuscular
*3: Posterior Neck *4: Anterior Neck
: Multiple Symmetrical Lipomatosis

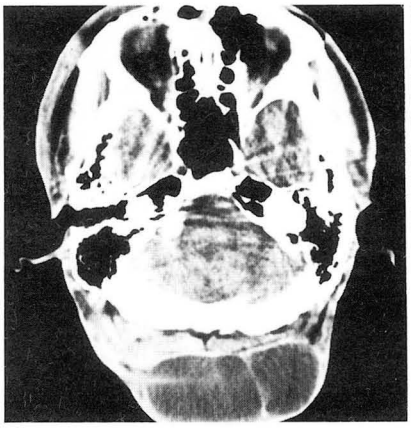

1

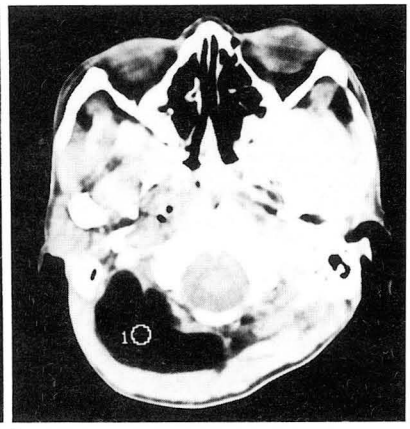

2

Fig. 1. Lipoma
Well encapsulated lower density (-92 HU) mass lesion in the subctaneous layer of posterior neck.
Fig. 2. Lipoma
Well encapsulated lower density (-90 HU) mass lesion in the intermuscular layer of posteror neck.

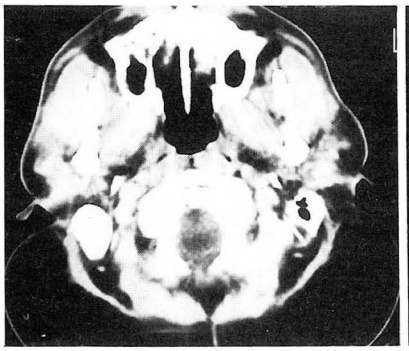

3

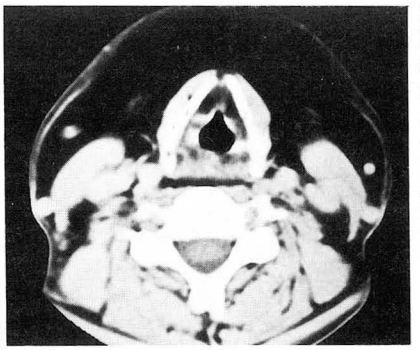

4

Fig. 3. Multiple symmetrical lipomatosis
Symmetrical deposition of lipomatous tissue in the subcutaneous and intermuscular layer of posterior neck. Irregular margines to the adjacent muscle suggesting infiltrating nature.

Fig. 4. Multiple symmetrical lipomatosis
Symmetrical deposition of lipomatous tissue in the anterior neck. Mass spreading along the potential space.

rical lipomatosis)으로 myxoid지방종이었으며, 전산화단층촬영상 피막 형성은 볼 수 없었고 주위조직과 불분명한 경계를 보였다(Fig. 3,4).

6례에서 수술을 시행하였으며 수술 소견상 대칭성 지방종증(3례)의 경우는 피막 형성이 되어 있지 않았고 주위 조직에 유착되어 있어 완전한 박리가 되지 않았다. 단발성 지방종(3례)의 경우는 분명한 피막 형성이 있어서 주위 조직과 잘 박리 되었다.

고 찰

지방종은 간엽(mesenchyme)에서 발생하는 가장 흔한 종양으로서(1, 2) 40-50대에 가장 흔히 생긴다(3). 일반적으로 지방종은 여자에 더 많이 발생하며, 특히 급격히 체중이 증가되는 시기나 비만인 사람에서 잘 생긴다고 한다(1, 3, 4). 또한 Cushing's 질환 환자나 장기간 스테로이드 제재로 치료받은 환자에서 지방종이 잘 발생할 수 있는것으로 알려져 있으며 그 기전은 스테로이드(corticosteroid)가 저장되어 있는 지방을 운반하여 다른 부위에 축적시킴으로 발생하며 이경우 특히 상부 종격동에 잘 생긴다고 한다(5, 6).

지방종이 흔히 발생하는 부위로는 몸통, 견부, 상지, 경부등을 들 수 있으며, 대부분 단발성이며 4-7%의 경우 다발성으로 발생한다. 다발성인 경우 남자, 젊은 나이에 더 많으며 조직학적으로 angiolipoma의 경향이 높다고 하며(3, 7)저자들의 경우에도 4례 모두에서 남자였다. 임상적으로 대부분 증상을 유발하지 않으나, 종괴가 매우 큰 경우에 주위 조직의 압박 효과에 의한 호흡곤란등의 증상은 나타날수 있다.

두경부에 있어서 지방종은 전체의 13%정도를 차지하며 특히 후경부에 가장 많이 위치하나 그외 드물게 구강, 이하선, 인후부, 두개강, 부비동 등에 생길 수 있다(3, 8). 저자들의 경우에 있어서도 11례에서 후경부에 위치했으며 1례에서는 전후경부에 동시에 위치했다.

전형적인 지방종은 조직학적으로 성숙된 지방 세포로 구성되어 있으며 조직학적 특성에 따라 Table 2와 같이 분류할 수 있다(3). 또한 발생 부위에 따라 피하(subcutaneous), 근육 내부(intramuscular)및 근육 사이(intermuscular)에서 발생한 지방종으로 구분할 수 있으며 80%이상의 경우 피하층에 위치한다고 한다(1). 특히 피하층 또는 근육 사이에 생긴 지방종은 주위 조직과 경계가 분명한 섬유성 조직으로 둘러 싸여 있으면서 종괴 내부는 섬세한 섬유성 격막 (fibrous septum)으로 분리되어 있는 반면에, 근육내에 생긴 지방종은 주위 조직과 경계가 불분명하며 심한 국소 침윤을 보인다고 한다(9). 저자들의 경우에 있어서 단발성으로 발생했던 일반적인 지방

Table 2. Methods of Calssifying Lipoma

Histology	Site	Margine	Number of Tumors	Pattern of Growth
Ordinary lipoma	Subcutaneous	Circumscribed	Solitary	Sessile
Myxoid lipoma	Intermuscular	Infiltrating	Multiple	Polipoid
Angiolipoma	Intermuscular			
Pleomorphic lipoma	Visceral			
Spindle cell lipoma	Interosseous			
Mylolipoma				
Lipoblastoma				
Hibernoma				

From reference 1.

종 10례중 9례에서 피하층에 위치 했으며 이중 7례는 주위 조직과 잘 분리되는 피막을 볼 수 있었으나 나머지 2례는 주위 조직과 경계가 불분명한 국소 침윤 소견을 보였다. 지방종이 국소 침윤을 보이는 경우는 사지나 견부에서 발생한 경우가 많으며 대부분 근육사이의 근막에서 기원한 것으로 알려져 있다.

단순 X-선 촬영상 지방종은 주위와 경계가 분명한 균일성 저음영 종괴의 특징적 소견을 볼 수 있다. 그러나 근육내에 생긴 지방종의 경우 근섬유의 고음영 때문에 불균일한 저음영의 종괴 소견을 보인다. 또한 지방종내에 포함된 수분(water), 교원질(collagen), 골, 연골에 의해서도 불균일한 지방 음영으로서 지방 육종과 비슷한 소견을 보이므로 이 경우 조직학적 확진이 필수적이라고 한다(1).

전산화단층촬영상 전형적인 지방종의 특징은 혈관내 조영제에 의해 조영 증강이 되지 않는 균일한 저음영 (-40~-120) 종괴로서 주위 조직과 경계가 분명하며 내부는 섬세한 섬유성 막에 의해 분리되어 있는 소견을 볼 수 있다(2, 4). 그러나 침윤성 지방종의 경우는 전산화단층촬영상 주위 조직과 경계가 불분명하게 나타나며 종괴 내부에 출혈이나 섬유성 변화에 의해 불균일하고 전형적인 지방종보다 더 증가된 음영을 보일수 있으므로 이때는 지방 육종과 감별을 요한다(4). 저자들의 경우 1례에서 지방육종이 의심되어 조직 생검을 시행하였으나 지방종으로 진단되었다.

다발성 대칭성 지방종증은 경부, 견갑부, 삼각근부, 흉부, 복부 및 서혜부 등에 무통성의 지방 조직이 대칭적으로 침착되는 비교적 드문 증후군으로서(3, 9) 카테콜아민에 의한 지질 운반의 조절 기능 장애에 의해 생긴다는 보고도 있으나 그 기전은 아직 확실치 않다(9). 이때 고지질증, 과뇨산혈증, 당뇨, 신세관성 산증 등의 대사이상과 동반될 수도 있다고 하나(10, 11) 저자들의 경우에서는 시행했던 혈액 화학 검사상 특이 소견은 없었다. 또한 다발성 대칭성 지방종증은 남자에서 호발하며(12) 조직학적으로 종괴는 피막을 형성하지 않고 주위 조직으로 침투하는 경향이 높다고 한다(12, 13). 저자들이 경험한 다발성 대칭성 지방종증의 경우에 있어서 4례 모두에서 남자였으며 전산화 단층촬영상 피막 형성없이 주위 조직과의 경계가 불분명 하였으며 수술 소견상 주위 근육과 유착된 소견을 볼 수 있었다.

지방종의 치료는 대부분이 미관상의 문제나 드물게 종괴로 인한 압박 효과로 호흡 곤란이 있을 경우에 수술로 제거해 주는 것이 적절하다고 한다(14). 또한 theophylline이 지방 조직에서 트리글리세라이드가 지방 분해 효소에 의해 글리세롤과 자유지방산으로 분해되는 과정에 작용하는 cyclic AMP를 증가시켜 지방종 분해가 촉진되는 것으로 보고되어 시도해 볼만한 치료 약재로 알려져 있다(9, 15). 저자들의 경우에서는 압박에 의한 호흡곤란을 호소한 예는 없었고 6례에서 미관상의 문제로 수술을 시행했다.

결론적으로, 가장 흔히 발생한 부위는 후경부(12례)의 피하층(10례)이었고 3례에서는 피하층 및 근육층 사이에 위치했다. 이들 14례중 10례에서는 단발성의 일반적인 지방종이었고 4례에서는 다발성 대칭성 지방종증이었으며 전산화단층촬영상 일반적인 지방종의 경우 7례에서 분명한 피막을 볼 수 있었고 다발성 대칭성 지방종증의 경우는 모두 피막 형성없이 주위 조직으로 침윤되는 소견을 보였다.

참 고 문 헌

1. Madwell JE, Moser RP, Sweet DE. Soft tissue and joint tumor. In: Taveras JM. Ferrucci JT. Radiology; diagnosis-imaging-interpretation. Vol. 5. Philadelphia: Linppincott, 1988; 102:1-3
2. Batsakis JG. Tumors of Head and Neck, Clinical and pathologic consideration. 2nd ed. Baltimore: Williams and Wilkins, 1979; 360-364
3. Barnes L. Surgical pathology of the head and neck. Vol. 1. New York: Dekker, 1985; 747-758
4. Som PM, Scherl MP, Vi Jay MP et al. Rare Presentation of Ordinary Lipomas of the Head and Neck: A review. AJNR 1986; 7:657-664
5. Koerner HG, Sun DC. Mediastinal lipomatosissecondary to Steroid thereapy. AJR 1966; 98:461-464
6. Streiter ML, Schneider HJ, Proto AV. Steroid induced thracic lipomatosis: Paraspinal involvement. AJR 1982; 139:679-681
7. Rydholm A, Berg No. Size, site and clinical incidence od lipoma. Acta Orthop Scand 1983; 54:929-934
8. Scherl MP, Som PM, Biller HF. Recurrent infiltrating lipoma of the head and neck. Arch Otolaryngol Head Neck Surg 1986; 112:1210-1212
9. Enzi G, Inelmen EM, Baritusso A et al. Multiple symmetrical lipomatosis: A defect in adrenergic stimulated lipolysis. J Cli Invest 1977; 60:1221-1229
10. Greene ML, Glueck CJ, Fujimoto WY et al. Benign symmetrical lipomatosis (Launosis-Bensaude adenolipomatosis) with gaut and hyperlipoproteneimia. Am J Med 1970; 48:239-246
11. Cowell JA, Cruz SR. Effect of resection of adipose tissue on the diabetes and hyperinsulinism of benign

symmetrical lipomatosis. Disabetes 1972; 21:13-15
12. Enzl G, Biondeti PR, Fiore D et al. Computed tomography of deep fat masses in multiple symmetrical lipomatosis. Rad 1982; 144:121-124
13. Hoehn RJ, Qazi HM. Benign symmetrical lipomatosis. Plast Reconstr Surg 1976; 59:626-630
14. Moretti JA. Laryngeal involvement in benign symmetrical lipomatosis. Arch Otolaryn 1973; 97:495-501
15. 김남동, 임승길, 허갑범, 이승헌, 이은소, 함경수. 다발성 대칭성 지방종증 1례. 대한의학협회지 1988 ; 31(2) : 220-225

Radiological Society of North America
77th Scientific Assembly and Annual Meeting

Date: December 1-6, 1991
Place: Chicago
Scientific Paper Application Deadline: May 10-11, 1991