

제 3대구치를 이용한 자가치아이식술의 장기적 예후 관찰

신동석, 박진우, 서조영, 이재목*

경북대학교 치의학전문대학원 치주과학교실

Long-term evaluation of autotransplanted third molars

Dong-Seok Shin, Jin-Woo Park, Jo-Young Suh, Jae-Mok Lee *

Department of Periodontology, School of Dentistry, Kyungpook National University

ABSTRACT

Purpose: The purpose of this study is to evaluate the long term clinical and radiographic outcome and stability after transplantation of third molar with complete root formation.

Methods: The subjects were 31 teeth (male 17, female 14, aged 22-55, average 39.9 yr old) of 31 patients who visited the department of periodontics and passed more than two years after autotransplantation procedure and still under regular check up. Modified success criteria of Chamberlin and Goerig was applied to determine the success of autotransplantation.

Results: Three out of 31 teeth failed and resulted 90.3% of success rate. When compared according to sex, 15 out of 17 teeth had succeeded in male, 13 out of 14 succeeded in female. When compared the success rate according to cause of extraction, tooth loss due to caries and root fracture had all succeeded but 3 out of 24 had failed in tooth loss due to periodontal disease. When compared according to donor teeth, 12 out of 14 maxillary third molars and 16 out of 17 mandibular third molars had succeeded.

Conclusions: In long term evaluation over two years, if appropriate surgical procedure and proper case selection is made, autotransplantation of the third molar with complete root formation can be the alternative choice that substitutes prosthetic or implant treatment and it is a functionally acceptable procedure. (*J Korean Acad Periodontol 2009;39:431-435*)

KEY WORDS: third molar; transplantation.

서론

자가치아이식술은 동일인에 있어서 치아를 어떤 부위에서 다른 부위로 이동시키는 것으로 외상, 치아우식 또는 치주질환으로 인한 치아의 상실 시 일반적으로 고려될 수 있는 술식이다. 적응증으로는 수복 불가능한 구치 및 상실치의 대체, 매복 상악 견치의 재위치 등이 있으며¹⁻²⁾ 임플란트와 비교했을 때 자가치아이식술은 한 번의 외과적 술식으로 가능하며 임플란트에 비해 비용이 경제적인 장점이 있다. 또한 치조골의 지속적인 성장도 가능케 한다.

성공적인 자가치아이식술은 Miller³⁾에 의해 처음 보고되었으며 대부분 치근의 성장이 1/3에서 3/4까지 완료된 치아가 이식되지만 치근형성이 완료된 치아의 자가치아이식의 경우에서도 높은 성공률이 보고되고 있다⁴⁾.

자가치아이식술의 성공률에 영향을 미치는 인자로는 환자의 나이, 이식치의 상태 및 맹출단계, 외과적 술식 등이 있으며⁵⁾ 치근과 발치와의 세심한 조작과 이식치의 안정, 술 후 관리가 특히 중요한 것으로 알려져 있다.

이식치의 구강 외에서의 시간도 예후에 중요한 영향을 미치는 요소이다⁵⁻⁶⁾. 최근의 연구에서 발치 전에 CARP (Computer Aided Rapid Prototyping)를 이용하여 수여부를 형성하여 구강 외에서의 시간을 줄이는 방법이 소개되었다⁷⁾. 정해진 시간은 없지만 짧은 구강 외에서의 시간에서 치주인대 세포의 생존률이 높다는 것은 분명하다.

Correspondence: Dr. Jae-Mok Lee

Department of Periodontology, School of Dentistry, Kyungpook National University, 188-1, Samduk-dong 2ga, Jung-gu Daegu, 700-412, Korea
E-mail: leejm@knu.ac.kr, Tel: 82-53-600-7511,
Fax: 82-53-427-3263

Received: Oct. 28, 2009; Accepted: Nov. 26, 2009

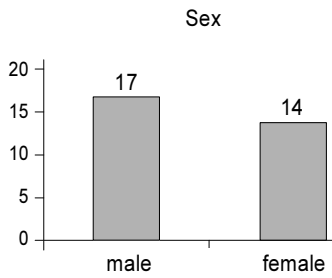


Figure 1. Sex of patients.

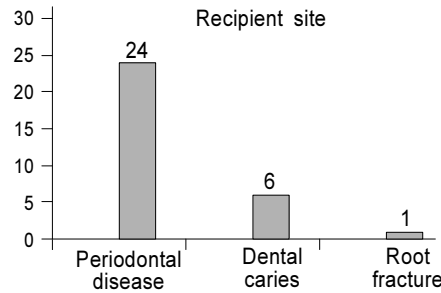


Figure 2. Cause of extraction.

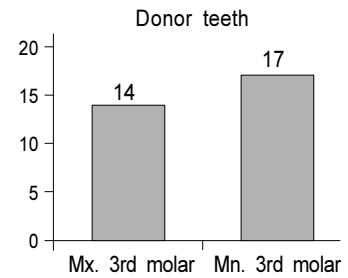


Figure 3. Type of donor teeth.

구강 외에서의 근관치료는 이식치아의 구강 외 시간을 증가시킬 뿐 아니라 치아의 조작과 기구 조작 시 화학약품으로 인해 치근의 표면에 자극을 줄 가능성도 높아진다. 따라서 근관치료는 이식치의 발치 전에 시행하는 것이 좋다. 가장 흔한 합병증 중 하나인 치근흡수는 방사선 또는 임상적으로 4~8주 후에 진단이 가능하다. 이식 후에 근관치료를 시행한다면 염증성 흡수의 위험을 줄이기 위해 4주 이내에 근관치료를 시행하는 것이 좋다.

유착도 자가치아이식시에 있어서 중요한 고려인자이다. 유착은 주로 치근표면의 손상으로 인해 발생하며 Hammarströme 등⁶⁾은 구강 외 시간이 15분인 그룹에서는 초기 유착이 진행되지 않았지만 구강 외 시간이 60분인 그룹에서는 유착이 진행되었다고 보고하였다.

또한 비외상성의 세심한 발치가 치주인대의 손상 위험을 최소화하기 위해 필수적이다. 그리고 구강 외 시간과 치주인대의 손상정도는 상관관계가 있기 때문에 가능한 빨리 이식되어야 한다⁸⁻⁹⁾.

자가치아이식술의 최종적인 성공 또는 실패는 보통 2년 후면 판단이 가능하며¹⁰⁻¹¹⁾ 이식치아는 4달 후에는 회복이 가능하다. 3달에서 6달 후에는 교정력도 가할 수 있다. 이와 같이 성공적인 자가치아이식술을 위해서는 정상적인 치근막과 치은, 치조골의 치유가 이루어져야 하며 이는 장기간의 유지에 필수적이다.

이 연구의 목적은 치근형성이 완성된 제 3대구치를 이용한 자가치아이식술 후 장기간의 임상적, 방사선학적 결과와 안정성을 평가하는 것이다.

재료 및 방법

1. 환자 선정 및 치아분류

본원 치주과에 내원하여 자가치아이식술 시행 후 2년 이상 경과한 환자 중 현재까지 정기적 검진을 받고 있는 31명의 환자 31개의 치아(남성 17개, 여성 14개, 연령 22~55세, 평균 39.9세)를 대상으로 하였다.

수용부는 치주질환에 의해 발치된 발치와가 24개로 대부분을 차지하였고, 치아우식으로 인한 발치와가 6개, 치근과절로 인한 발치와가 1개를 차지하였다.

이식치는 상악 제 3대구치가 14개, 하악 제 3대구치가 17개였으며 수용부는 상악 제 1대구치 부위가 6곳, 상악 제 2대구치 부위가 9곳, 하악 제 1대구치 부위가 6곳, 하악 제 2대구치 부위가 10곳이었다.

* 위 연구는 경북대학교병원 임상시험심사위원회의 심사를 통과하였다(연구 74005-1377).

2. 성공의 판단기준

성공의 판단기준으로는 Chamberlin과 Goerig¹²⁾가 제시한 것을 기준으로 하였다.

- 1) 불편감 없이 치조와에 고정되어 있을 것
- 2) 저작 시 불편감이 없을 것
- 3) 동요도가 없을 것
- 4) 방사선상에서 병적 소견이 관찰되지 않을 것
- 5) 방사선상에서 정상적인 치조백선이 나타날 것
- 6) 치은열구의 깊이, 치은의 외형 및 색조가 정상일 것

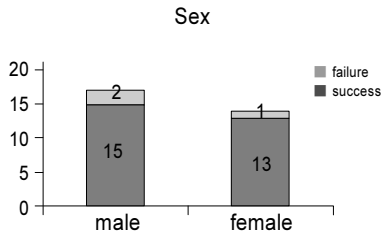


Figure 4. According to sex,

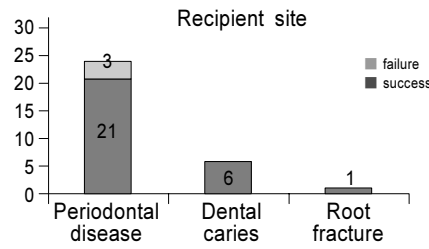


Figure 5. According to cause of extraction,

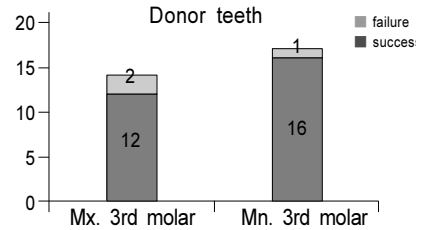


Figure 6. According to donor teeth,

결과

이번 연구에 포함된 치아는 모두 치근형성이 완성된 제 3대구치였으며, 자가치아이식술 시행 후 2년 이상 경과한 치아를 대상으로 관찰한 결과 전체 31개의 치아 중 3개가 실패하여 90.3%의 성공률을 보였다.

성별에 따라서는 남성에서 17개 중 15개가 성공하였고, 여성에서 14개 중 13개가 성공하였다.

악궁의 비교에서는 상악 제 3대구치에서 14개 중 12개, 하악 제 3대구치에서 17개 중 16개가 성공하였다.

수용부에 따른 성공률은 우식에 의한 발치와 6증례와 치근파절로 인한 발치와 1증례에서 모두 성공하였으나 치주질환으로 발치된 발치와에서는 24개 증례 중 21개가 성공하였고 3개의 증례에서 발치를 시행하였다.

대부분의 증례에서 술 후 6개월까지 지속적으로 이식치 주위의 치주인대강이 관찰되었으나 그 후 1년 이상의 방사선 사진에서 생성된 골조직이 잘 유지됨을 관찰할 수 있었고 임상적으로도 정상적인 동요도와 타진음이 나타났으며 구강 내에서 잘 기능하고 있었다.

고찰

본 연구는 치근형성이 완료된 제 3대구치의 자가치아이식 후 장기적인 임상적, 방사선적 안정성을 평가하기 위해 시행되었다.

31개 증례 중 3개 증례가 실패하였는데 모두 치주질환으로 인해 발치된 증례였다. 두 증례는 수여부의 골지지의 부족으로 인한 지속적인 동요도와 불편감으로 발치하였고, 나머지 한 증례는 치근과 치조골의 유착으로 인한 점진적인

치근흡수로 발치를 시행하였다.

Andreasen 등¹¹⁾은 전치부의 자가치아이식에서 98~99%의 5년 성공률과 80%의 10년 성공률을 보고하였는데 이번 연구에서는 31증례 중 28증례가 성공하여 90.3%의 성공률을 나타내었다. 이것은 Smith 등¹³⁾이 보고한 임플란트의 5년 생존률 85%, 10년 생존률 80% 보다 높은 수치이다.

자가치아이식술의 성공률은 환자의 나이, 외과적 술식과 숙련도, 적절한 증례선택 등에 의존한다. 치근흡수와 유착이 주요 실패의 원인으로 이번 연구에서도 3개의 실패증례 중 치근흡수와 유착이 1증례에서 나타났다. 치근흡수와 유착은 외과적 술식 동안의 치근표면의 손상과 치수의 감염과 연관이 있다.

Cohen 등¹⁴⁾도 90%의 성공률을 보고하였는데 이전의 연구들에서는 치근발육의 단계가 자가치아이식술의 예후에 중요한 영향을 끼치는 인자라고 하였다. 반면에 Lundberg 등¹⁵⁾은 278개의 자가치아이식에 대한 연구에서 개방된 치근단과 폐쇄된 치근단 모두에서 좋은 예후를 기대할 수 있는 신뢰할 만한 술식이라고 보고하였다.

자가치아이식술에 있어서 가장 중요한 문제는 적절한 이식치가 요구된다는 것이다. 이상적으로 이식치는 적당한 크기와 길이를 가져야 하고 발치하기 용이해야 하며 치주질환에 이환되지 않아야 한다. 그리고 임플란트와는 다르게 각각의 치아 크기와 모양이 모두 다르기 때문에 수술의 난이도도 고려사항이 된다.

자가치아이식술은 임플란트와 같은 술식보다 여러 장점이 있다. 먼저 한 번의 술식으로 시술이 가능하고 시행 후 고유수용체의 보존과 치주조직의 치유를 허용한다는 점이다. 따라서 환자는 자연적인 저작의 느낌과 생물학적인 반응을 가질 수 있다. 더욱이 이식치는 브릿지의 지대치나 교정치료시 고정기능도 수행할 수 있다¹⁶⁾. 또한 성장기 어

린에게 자가치아이식술은 치조골의 성장을 계속적으로 유도할 수 있다¹⁴⁾.

성공적인 자가치아이식술을 위해서는 이식치를 지지해주는 적절한 발치외와 건전한 공여치, 주의깊은 치료계획이 필수적이다¹⁷⁾. 수여부는 모든 방향으로 골지지가 적절해야 하며 충분한 각화점막은 술 후 치아의 안정에 도움을 줄 수 있다. 이식될 치아는 외상을 입지 않도록 주의깊게 발치를 시행하여야 하며 이로써 치주인대와 백악질의 손상을 최소화할 수 있고 이것은 성공적인 예후를 위해 가장 중요한 요소이다.

건전한 치주인대 세포의 보존은 이식치아의 치유패턴을 결정짓는다. 이식치의 치조와 외에서의 시간이 증가하면 치주인대 세포의 생존력에 영향을 주어 치근단의 염증 또는 치근흡수와 같은 양호하지 못한 결과가 나올 수 있다¹⁸⁾.

다른 중요한 요소로는 이식치의 치근과 골벽과의 적절한 적합을 들 수 있다. 이것은 이식치와 수여부 치조골의 긴밀한 적합으로 더 나은 혈류공급과 영양분을 치주인대에 제공해 줄 수 있다는 장점이 있다¹⁹⁾.

자가치아이식에 있어서 수여부를 어떻게 형성하였는지도 중요한 문제이다. 다른 기관의 이식과는 다르게 치아이식은 이식치의 모양과 크기가 유사한 수여부의 형성이 요구되기 때문이다²⁰⁾.

초기고정은 이식치가 수여부에서 심한 동요도 없이 유지가 되는 정도를 의미하는데 치주질환에 의해 수여부의 골이 부족한 경우도 있지만 술자의 숙련도도 이에 영향을 미칠 수 있으며 초기고정으로 초기 치유기간 동안의 교합력에 의한 외상을 예방할 수 있다.

이식치아의 치주조직의 치유는 대부분 8주 이후에 완성된다⁸⁾. 이것은 방사선상에서 치아주위의 연속적인 치조백선으로 확인할 수 있다. 치주조직의 병적인 변화는 치근 외흡수의 형태로 나타나는데 표면성 흡수, 염증성 흡수 또는 대치성 흡수로 분류된다. 염증성 흡수는 3~4주 후에 명백히 나타나며 대치성 흡수는 3~4개월 이후에도 명백히 나타나지 않을 수 있다. 반면에 표면성 흡수는 방사선상으로 인지하기 어렵다.

이번 연구에서 31증례 중 3증례가 실패하였다. 두 증례는 수여부의 골지지 부족으로 인한 지속적인 동요도와 불편감으로 발치하였다. 심한 치주질환으로 인한 골흡수로 인해 초기에 수여부에서 이식치의 고정을 얻기 어려운 증례였다고 생각된다. 나머지 한 증례는 치근과 치조골의 유착으로

인한 점진적인 치근흡수로 발치를 시행하였다. 실패원인으로 발치시의 치주인대의 손상 및 수여부 형성시의 오랜 구강 외 시간 등을 들 수 있다.

하지만 대부분의 증례에서 술 후 2년 이상의 방사선 사진에서 생성된 골조직이 잘 유지됨을 관찰할 수 있었고 임상적으로도 정상적인 동요도와 타진음이 나타났으며 구강 내에서 잘 기능하고 있었다.

결론적으로 2년 이상의 장기적인 평가에서 적절한 외과적 술식과 증례선택이 이루어진다면 치근형성이 완료된 제3대구치의 자가치아이식술은 기존의 보철 및 임플란트를 대체하는 치료옵션이 될 수 있으며 기능적으로도 유용한 술식이 될 수 있을 것으로 사료된다.

참고문헌

- Slagsvold O, Bjercke B. Indications for autotransplantation in cases of missing premolars. *Am J Orthod* 1978;74:241-257.
- Holland DJ. The surgical positioning of unerupted, impacted teeth. *Oral Surg Oral Med Oral Pathol* 1956;9:130-140.
- Miller HM. Transplantation of teeth. *NY State Dent J* 1951;17:382-386.
- Mendes RA, Rocha G. Mandibular third molar autotransplantation-literature review with clinical cases. *J Can Dent Assoc* 2004;70:761-766.
- Waikukul, Kasetsuwan J, Punwutikorn J. Response of autotransplanted teeth to electric pulp testing. *Oral Surg Oral Med Oral Pathol Oral Radiol Endod* 2002;94:249-255.
- Hammarströme L, Blomloef L, Lindskog S. Dynamics of dentoalveolar ankylosis and associated root resorption. *Endod Dent Traumatol* 1989;5:163-175.
- Lee SJ, Jung IY, Lee CY, Choi SY, Kum KY. Clinical application of computer-aided rapid phototyping for tooth transplantation. *Dent Traumatol* 2001;17:114-119.
- Andreasen JO, Paulsen HU, Yu Z, Schwartz O. A long-term study of 370 autotransplanted premolars. part III. Periodontal healing subsequent to transplantation. *Eur J Orthod* 1990;12:25-37.
- Andreasen JO. Effect of extra-alveolar period and storage

- media upon periodontal and pulpal healing after re-plantation of mature permanent incisors in monkeys. *Int J Oral Surg* 1981;10:43-53.
10. Pogrel MA. Evaluation of over 400 autogenous tooth transplants. *J Oral Maxillofac Surg* 1987;45:205-211.
 11. Andreasen JO, Andreasen FM. Textbook and color atlas of traumatic injuries to the teeth. Copenhagen: Munksgaard 1994;671-690.
 12. Chamberlin JH, Goerig AC. Rationale for treatment and management of avulsed teeth. *J Am Dent Assoc* 1980; 101:471-475.
 13. Smith DE, Zarb GA. Criteria for success of osseointegrated endosseous implants. *J Prosthet Dent* 1989;62:567-572.
 14. Cohen AS, Shen TC, Pogrel MA. Transplanting teeth successfully; autografts and allografts that works. *J Am Dent Assoc* 1995;126:181-184.
 15. Lundberg T, Isaksson S. A clinical follow up study of 278 autotransplanted teeth. *Br J Oral Maxillofac Surg* 1996; 34:181-185.
 16. Nethander G. Oral restoration with fixed partial dentures on transplanted abutment teeth. *Int J Prosthodont* 1995;8: 517-526.
 17. Clokie CM, Yau DM, Chanol L. Autogenous tooth transplantation: an alternative to dental implant placement. *J Can Dent Assoc* 2001;67:92-96.
 18. Hupp JG, Mesaros SV, Aukhil I, Trope M. Periodontal ligament vitality and histologic healing of teeth stored for extended periods before transplantation. *Endod Dent Traumatol* 1989;14:79-83.
 19. Kallu R, Vinckier F, Politis C, Mwalili S, Willems G. Tooth transplantations: a descriptive retrospective study. *Int J Oral Maxillofac Surgery* 2005;34:745-755.
 20. Kim E, Jung JY, Cha IH, Kum KY, Lee SJ. Evaluation of the prognosis and causes of failure in 182 cases of autogenous tooth transplantation. *Oral Surg Oral Med Oral Pathol Oral Radiol Endod* 2005;100:112-119.

