

심와부 복통으로 내원한 5세 소아에서의 위 선근종 1례

이화여자대학교 의과대학 소아과학교실, ¹일반외과학교실, ²병리학교실

허미영 · 정지아 · 최금자¹ · 성순희² · 서정완

A Case of Adenomyoma of the Stomach in a Child Presenting Epigastric Pain

Mi Young Heo, M.D., Ji A Jung, M.D., Kum Ja Choi, M.D.¹
Sun Hee Sung, M.D.² and Jeong Wan Seo, M.D.

Department of Pediatrics, ¹Department of Surgery and ²Department of Pathology,
Ewha Womans University College of Medicine, Seoul, Korea

Adenomyomas of the stomach are rare tumors characterised by duct/gland-like structures embedded within a smooth muscle stroma. A 5-year-old female patient was admitted to the department of Pediatrics, Ewha Womans University MokDong Hospital with the history of severe epigastric pain and vomiting for 1 day. Esophagogastroduodenoscopy showed bridging fold with central dimpling on posterior wall of prepyloric antrum. Endoscopic biopsy was nondiagnostic. The patient complained epigastric pain continuously and underwent wedge resection. Pathologic examination showed an adenomyoma of the prepyloric antrum. After wedge resection, the patient did not complain epigastric pain during the postoperative follow-up. We report an unusual case of an adenomyoma of stomach. (*J Korean Pediatr Gastroenterol Nutr* 2001; 4: 99~103)

Key Words: Adenomyoma, Stomach, Child

서 론

위 선근종은 드물게 보고되는 양성 종양으로 모양과 위치가 이소성 췌장과 비슷하여 내시경 검사

나 방사선 검사로는 구별이 불가능하다. 조직학적으로 평활근 섬유(smooth muscle fiber)와 도관(duct)의 증식을 특징으로 하며 약 1/3에서 이소성 췌장 조직을 동반한다. 위 유문동에서 흔하게 발견되며, 증상은 대부분 특이하지 않다¹⁻³⁾.

위 선근종은 1903년에 Magnus-Alsleben⁴⁾에 의해 처음으로 보고된 후 약 40~50례가 보고되었고, 국내문헌에는 1980년에 편과 홍⁵⁾에 의해 2례가 보고되었으며, 1983년에 백 등⁶⁾에 의해 1례가 보고되

접수 : 2001년 3월 5일, 승인 : 2001년 3월 24일
책임저자 : 서정완, 158-710 서울 양천구 목동 911-1
이화여대 부속 목동병원 소아과
Tel: 02-650-5573, 5141, Fax: 02-653-3718

었다. 이중 소아에서의 보고는 드물며^{7,8)}, 국내에서는 아직 보고된 바 없다.

이에 저자들은 심한 심와부 동통과 구토를 주소로 내원한 5세 여아에서 위내시경으로 발견하고 수술로 치료한 위 선근종 1례를 경험하였기에 보고하는 바이다.

증 례

환 아: 조○○, 여아, 5년 2개월
주 소: 심와부 동통, 구토

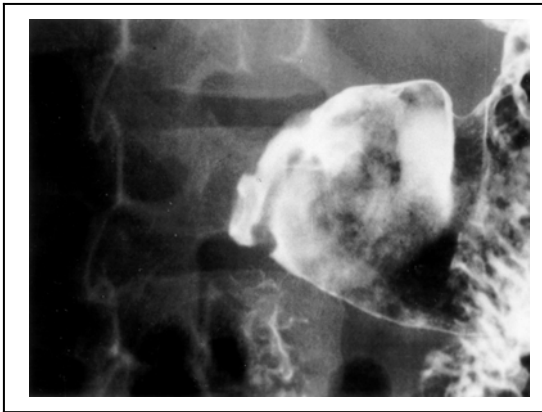

Fig. 1. Upper gastrointestinal series shows 0.5×0.4 cm sized elevated lesion with central dimpling, posterior wall of prepyloric antrum.

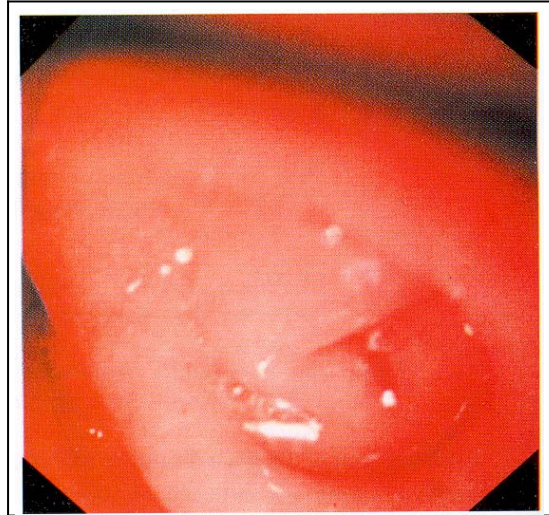


Fig. 2. Esophagogastroduodenoscopy shows bridging fold with central dimpling on posterior wall of prepyloric antrum.

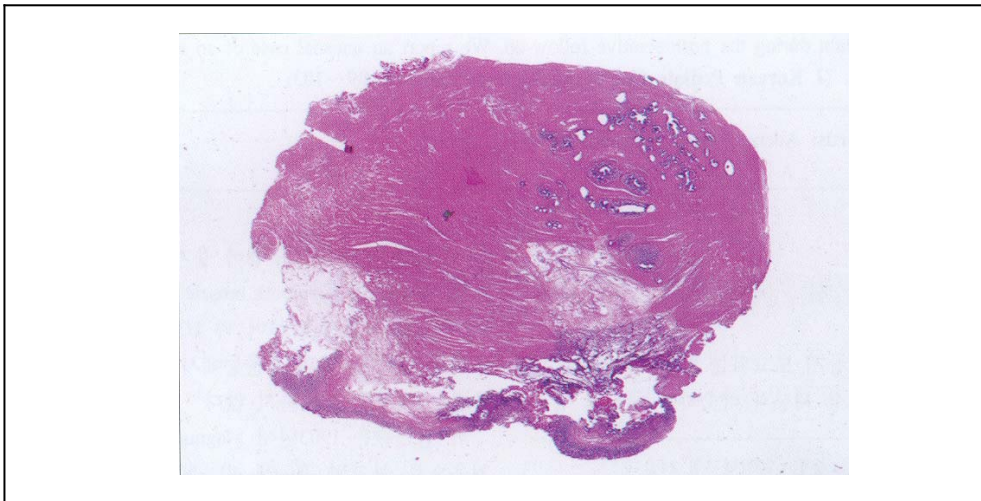


Fig. 3. Whole mount view of the resected tumor. The tumor measuring 1.0×1.1 cm, locates at the submucosa of the stomach. It is partly covered by gastric mucosa. The main component of the tumor is smooth muscle tissue.

과거력: 특이 사항 없었다.
가족력: 특이 사항 없었다.
현병력: 내원 10일 전부터 간헐적인 복통이 있던
중 내원 1일 전에 비사출성 구토와 심한 심와부

동통을 주소로 본원에 입원하였다.
이학적 소견: 입원 당시에 체온은 36.8°C 맥박수는 98회/min, 호흡수는 22회/min, 혈압은 96/46 mmHg로 정상이었다. 결막은 충혈되어 있지 않았고, 공

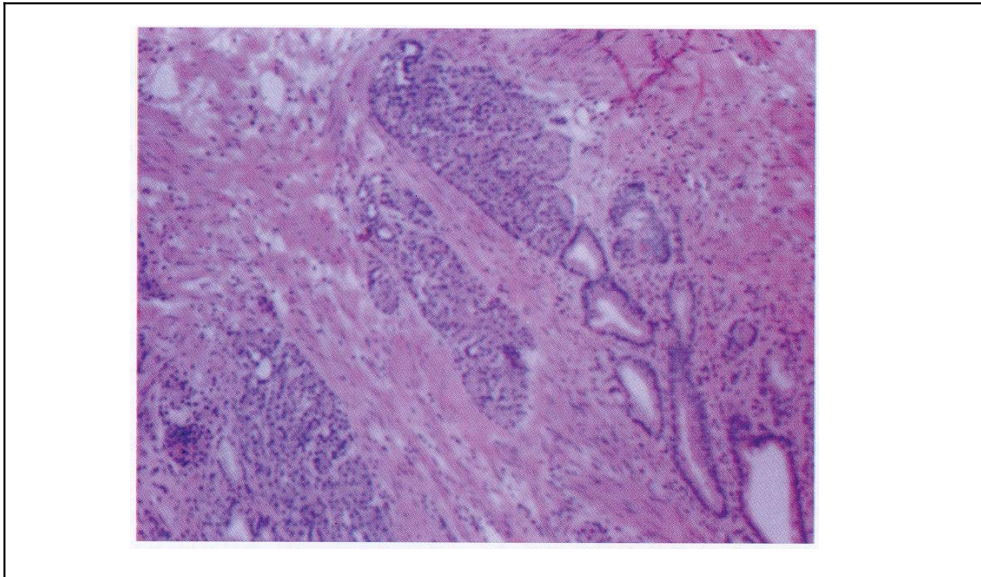


Fig. 4. Ductal epithelium and pyloric typed glands, which are surrounded by smooth muscle tissue, are noted (H&E, $\times 100$).

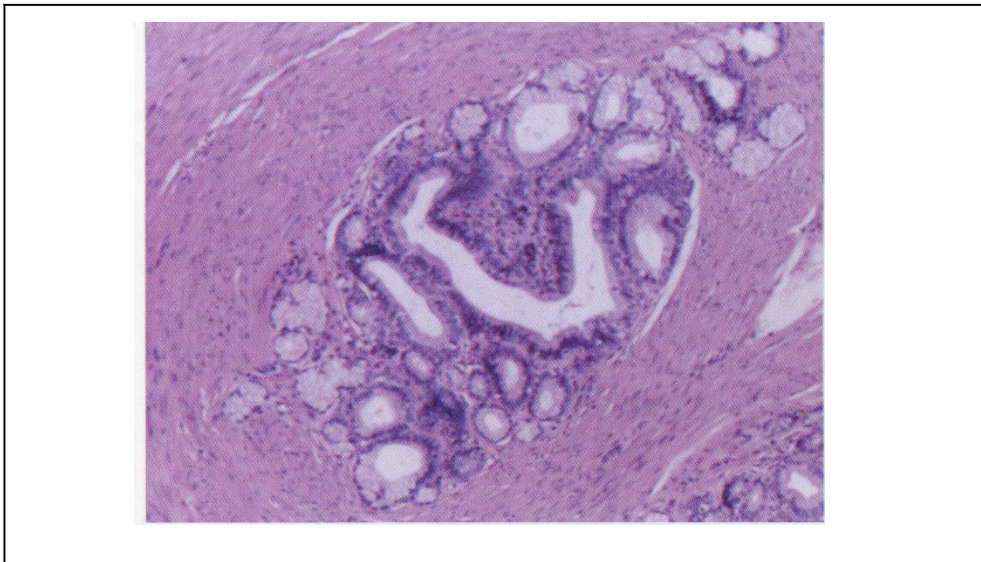


Fig. 5. Islands of pancreatic acinar tissue are noted (H&E, $\times 100$).

막에 황달은 없었다. 인두 발적은 없었으며 경부인파선은 촉진되지 않았다. 호흡음은 깨끗하였고, 심잡음은 들리지 않았다. 복부 진찰상 복부 팽만은 없었으며, 청진소견상 장음은 정상이었고, 간이나 비장은 촉진되지 않았으며, 심와부와 우측 상복부에 심한 압통이 있었다. 사지 및 신경학적 검사에 이상 소견은 없었다.

검사 소견: 혈액검사상 혈색소 12.4 g/dL, 백혈구 5,600/mm³, 혈소판 324,000/mm³로 정상이었고, 적혈구 침강속도는 2 mm/hr, C 반응 단백질은 0.7 mg/dL로 정상이었다. 혈청생화학적 검사상 혈청총단백 7.1 g/dL, 알부민 4.5 g/dL, AST 27 IU/L, ALT 12 IU/L, amylase 769 IU/L, lipase 47 IU/L이었다. 신기능검사 및 소변검사는 정상이었다.

상부위장관 내시경검사: 입원 2일째에 시행한 상부위장관 내시경 검사상 전정부의 대만측후벽에 약 0.9 cm 직경의 원형의 점막주름이 있었으며 중심요와(central dimpling)에 비정상적인 주름(bridging fold)을 보이는 병변이 있었다. 출혈이나 점막궤양은 없었다(Fig. 1).

방사선 소견: 단순 흉부 및 복부 촬영과 복부 초음파 검사상에 특이소견은 없었다. 입원 3일째에 시행한 상부위장관 조영술상 0.5×0.4 cm 크기의 중심요와를 보이는 병변이 관찰되었다(Fig. 2).

병리 조직검사 소견: 수술하여 얻은 검체는 육안적으로 분홍빛이 도는 회색의 점막하 종양으로, 크기는 1.0×1.1 cm이었다. 병리 조직 소견상 종괴를 이루는 대부분의 구성 성분이 평활근 조직이며 내부에 부분적으로 관상피, 유문선(pyloric gland), 췌장 소포 조직(islands of pancreatic acinar tissue)이 있는 이소성 췌장 조직을 가진 위 선근종이었다(Fig. 3, 4, 5).

치료 및 경과: 환아는 심한 심와부 동통과 구토가 지속되어 제6병일에 위 국소 부분절제술을 시행하였고 수술 후에 호전되어 퇴원하였으며, 그 후 1년 6개월간 추적 관찰하였으나 복통의 재발은 없었다.

고 찰

위 선근종은 드물게 보고되는 양성 종양으로 증식하고 있는 평활근 섬유로 둘러싸인 길다란 원주상 상피세포(columnar epithelial cells)에 의해 경계가 지워지는 도관으로 구성된다. 때때로 Brunner's 선(gland)을 닮은 선들이 존재한다¹⁾. 33%에서 소포(acini), 췌장도세포(islet cells)를 가지는 이소성췌장을 동반한다^{2,3)}. 위 선근종의 85%는 위 유문동(antrum)에서 발견되며, 위 유문동에서 발견되는 위 선근종의 80%가 위 전벽(anterior wall), 대만 15%, 후벽 5%에서 발견된다³⁾.

위 선근종의 조직 병리학적 분류는 다소 논란이 되고 있는데 선근종을 구성하고 있는 상피 세포들이 췌장의 도관과 유사하여 위장에 있는 선근종을 이소성 췌장의 한 형태로 생각하기도 한다²⁾. 위 선근종의 발병기전은 확실하지 않으나, Clarke⁹⁾에 의하면 선근종은 태생기에 위장벽 내로 비정상적으로 병합된 배의 상피아(embryonic epithelial buds)에서 발생하며, 배의 상피아는 성장하면서 다양하게 분화하여 위 선근종, 이소성 Brunner's 선 및 이소성 췌장 등의 조직학적 양상을 나타내게 된다고 하였다. 즉 위 선근종은 위장에 발생하는 많은 이소성 조직들 중의 하나이며 선천적 기형이다.

지금까지 위 선근종은 약 40~50례가 보고되었는데 대부분 우연히 발견되는 경우가 많았으며, 연령은 소아에서 노년층에 이르기까지 다양하나, 비교적 40대 및 50대에 많았다^{2,10)}.

위 선근종의 임상증상은 특별하지는 않으며 소화불량과 공복시 복통, 오심, 구토, 십이지장 궤양과 유사한 심한 심와부 통증 등이 다양하게 나타난다¹¹⁾. 종양의 발견은 대부분 상부 위장관 조영술과 상부위장관 내시경에 의해 이루어진다²⁾. 상부 위장관 조영술 소견에서 위 선근종은 크기가 작은 주변조직과 뚜렷한 경계를 가지는 용종양 종괴(polypoid mass)로 관찰되기도 한다¹²⁾. 상부위장관 내시경 소견은 반구형 또는 원추형의 작고 편평한 점막하 종괴로 나타나며 그 중심부에 함몰이 있고

이를 덮고 있는 점막은 잘 보존되어 있다¹³⁾. 이런 방사선 소견과 내시경 소견은 위장의 점막하 종괴로 나타나는 이소성 췌장(ectopic pancreas)과 흑색종(melanoma), 림프종(lymphoma), Kaposi's 육종(sarcoma), 호산구성 육아종(eosinophilic granuloma), 유암종(carcinoid) 등에서도 유사한 소견을 보이므로 위 선근종과 다른 위장의 점막하 종양을 감별하는데 충분치 못하다⁷⁾. 또한 내시경 생검은 점막만을 채취하게 되므로 점막하 병변의 진단에 도움을 주지 못하므로 복강경이나 개복술로 외과적 절제가 확실한 진단을 위해 필요하다¹⁴⁾. 위 선근종에서 재발이나 전이된 증례는 보고되지 않았으나, 위 선근종의 악성 변형은 1례에서 보고되었다¹⁵⁾.

요 약

심한 심와부 동통과 구토를 주소로 내원한 5세 여아에서 상부 위장관 내시경으로 위유문동에서 중심요외를 보이는 비정상적인 주름을 관찰하였다. 복통이 계속되어 이소성췌장으로 생각하고 위부분절제술을 시행하여 치료한 위 선근종 1례를 경험하였기에 문헌 고찰과 함께 보고하는 바이다.

참 고 문 헌

- 1) Lanza FL. Benign and malignant tumors of the stomach other than carcinoma. In: Haubrich WS, Schaffner F, Berk FE, editors. Bockus Gastroenterology. 5th ed. Philadelphia: WB Saunders Co, 1995:843-4.
- 2) Erberich H, Handt S, Mittermayer C, Tietze L. Simultaneous appearance of an adenomyoma and pancreatic heterotopia of the stomach. Virchows Arch 2000;436: 172-4.

- 3) Reardon PR, Schwartz MR, Fagan SP, Reardon MJ, Brunicardi FC. Completely laparoscopic resection of a rare pyloric tumor with laparoscopically sutured gastroduodenostomy. J Laparoendosc Ad Surg Tech 1999;9:147-54.
- 4) Magnus-Alsleben E. Adenomyome des Pylorus. Virchows Arch 1903;173:137-56.
- 5) 편영식, 홍석재. 위의 선근종에 대한 병리학적 고찰. 경북의대잡지 1980;21:117-9.
- 6) 백상현, 손수상, 서정욱. 위장의 선근종에 의한 상부 위장관 대량출혈. 외과학회지 1983;25:1389-93.
- 7) Stewart TW, Mills LR. Adenomyoma of the stomach. South Med J 1984;77:1337-8.
- 8) Ng WC, Yeoh SC, Joseph VT, Ong BH. Adenomyoma of the pylorus presenting as intestinal obstruction with pseudomyxoma peritonei--a case report. Ann Acad Med Singapore 1981;10:562-5.
- 9) Clarke BE. Myoepithelial hamartoma of the gastrointestinal tract: a report of eight cases with comment concerning genesis and nomenclature. Arch Pathol 1940;30:143-152.
- 10) Lasser A, Koufman WB. Adenomyoma of the stomach. Digest Dis 1977;22:965-9.
- 11) Zarlring EJ. Gastric adenomyoma with coincidental pancreatic rest: A case report. Gastrointest Endosc 1981;27:175-7.
- 12) Cimmino CV. Gastric adenomyosis versus aberrant pancreas. Radiology 1955;65:73-7.
- 13) Hedenbro JL, Ekelund M, Wetterberg P. Endoscopic diagnosis of submucosal gastric lesions: The results after routine endoscopy. Surg Endosc 1991;5:20-3.
- 14) Vandelli A, Cariani G, Bonora G, Padovani F, Saragoni L, Dell'Amore D. Adenomyoma of the stomach: Report of a case and review of the literature. Surg Endosc 1993;7:185-7.
- 15) Kneafsey PD, Demetrick DJ. Malignant transformation in a pyloric adenomyoma: A case report. Histopathology 1992;20:433-5.