

자발적 위천공을 동반한 신경성 식욕부진 환자의 재급식 증후군 치험 1예

대구가톨릭대학교 의과대학 소아청소년과학교실

송 은 정 · 이 경 훈

A Refeeding Syndrome in the Treatment of Anorexia Nervosa Complicated by Spontaneous Gastric Rupture

Eun-Jeong Song, M.D. and Kyung-Hun Lee, M.D.

Department of Pediatrics, School of Medicine, Catholic University of Daegu, Daegu, Korea

We report a rare case of gastric perforation in a 13-year-old boy with anorexia nervosa. He was admitted to our hospital with the chief complaint of body weight loss. He had lower abdominal pain after 2 days. An abdominal CT revealed diffuse peritonitis. At laparotomy, the stomach was dilated and perforated. Postoperatively, the patient suffered from malnutrition. We monitored electrolytes, minerals, and fluids closely before and during the initiation of feedings to prevent morbidity and mortality associated with refeeding syndrome. We present an extremely rare complication that relates to this phenomenon, describing an acute gastric dilatation that led to gastric necrosis and perforation through an unusual mechanism in an extremely anorectic teenager during hospitalization for refeeding. (**Korean J Pediatr Gastroenterol Nutr 2009; 12: 51~56**)

Key Words: Anorexia nervosa, Gastric perforation, Refeeding syndrome

서 론

신경성 식욕부진(anorexia nervosa)은 정신적인 요인으로 인한 음식 제한과 과다한 체중 감량을 보이는 증후군이다. 특히 사춘기 여아에서 호발하는 것으로 알려

져 있으며 청소년기와 같은 한창 성장하고 발달하는 시기에는 전신 장기에 상당한 합병증을 야기한다¹⁾.

신경성 식욕부진 환자들은 자신이 몹시 말랐는데도 똥똥하다고 생각하는 등 신체상이 왜곡되어 있다. 이 질환을 보이는 환자들의 일차적인 특징은 상당한 체중 감소, 저대사, 무월경, 왜곡된 체형, 악액질(cachexia)에도 불구하고 과다한 운동을 시행한다. 더욱 심한 경우 심혈관계 합병증, 성장 장애, 골밀도 장애, 구조적 및 기능적인 뇌 장애, 재급식 증후군(refeeding syndrome) 등을 보일 수 있다.

세계적으로 신경성 식욕 부진과 동반된 위 천공에

접수 : 2009년 2월 3일, 승인 : 2009년 3월 9일
책임저자 : 이경훈, 705-718, 대구시 남구 대명4동 3056-6
대구가톨릭대학교 의과대학 소아청소년과학교실
Tel: 053-650-4246, Fax: 053-622-4240
E-mail: pedkhlee@cu.ac.kr

대한 보고는 20세 정도이며 국내에서의 보고는 아직 없다^{2~4)}.

저자들은 신경성 식욕부진으로 입원한 환자에서 자발적인 위 천공으로 인한 수술 후 부분 정맥 영양과 경구 영양으로 재급식 증후군으로부터 호전된 예를 경험하였기에 보고하는 바이다.

증 례

환 아: 박○○, 12세, 남아

주 소: 과도한 체중 감소

현병력 및 과거력: 중학교 1학년생으로 1년 반 전부터 똥똥하다(당시 55 kg, 97 백분위수 이상)는 놀림에 민감하게 반응하며 살이 찌는 것에 고민하기 시작하였다고 하였으며 이후 점차 먹는 것도 줄어 들었다고 하였다. 또한 열량 소모를 위해 과도한 운동을 하고 음식의 칼로리를 자세히 계산하는 등의 행동을 보여 소아정신과에서 신경성 식욕부진으로 3개월 동안 외래 치료를 받던 환자로 점차 심해지는 체중 감소로 보행이 어려워지는 등 전신 양상이 악화되어 정신 병동으로 입원하였다. 입원 2일 후부터 구역, 구토, 설사, 발열 없이 복부 통증을 호소하고 더욱 힘없어하며 검사실 검사상 이상 소견을 보여 입원 3일 쯤 소아청소년과로 전과되었다.

가족력: 부모가 이혼하여 따로 살고 있으며, 누나 한

명이 있다. 현재 어머니와 누나와 함께 살고 있다.

진찰 소견: 소아청소년과로 전과 당시 체중은 22 kg (3 백분위수 미만), 키는 153 cm (50~75 백분위수)로 체질량 지수는 9.4 kg/m²였다. 활력 징후는 혈압 90/50 mmHg, 맥박수 50회/분, 호흡수 20회/분, 체온 36°C였고, 의식은 명료하였다. 환아는 만성적으로 아파 보였으며 심하게 말라 보였고 피부 긴장도도 감소되어 있었다. 두경부 및 흉부 진찰 소견은 이상 없었으며, 심잡음은 없었으나 서맥이 있었다. 복부는 강직되어 있었으며 압통을 호소하였고 제대 주위로 반발통이 있었으며 장음은 감소되어 있었다. 간비종대는 관찰되지 않았다. 다리에서 함요 부종이 관찰되었으며 그 외 특이 소견은 없었다. 신경학적 검사 결과 심부 건 반사 저하 및 근력의 감소(상지 grade 4/5, 하지 grade 3/5)를 보였다.

검사 소견: 말초혈액 검사 소견은 혈색소 13.0 g/dL, 적혈구용적률 37.6%, 백혈구 1,500/mm³ (호중구 59.8%, 림프구 38.3%, 단핵구 1.4%), 혈소판 88,000/mm³였으며, 적혈구 침강 속도 2 mm/hr, C-반응 단백 3.9 mg/L였다. 혈청 검사상 전해질 검사에서 Na 133 mEq/L, K 4.2 mEq/L, Cl 92 mEq/L, 생화학 검사에서 BUN 51.8 mg/dL, creatinine 0.9 mg/dL, Ca 8.4 mg/dL, P 1.8 mg/dL, Cholesterol 106 mg/dL, TG 33 mg/dL였고, 간기능 검사상 AST 623 IU/L, ALT 685 IU/L, 총 단백 4.9 g/dL, 알부민 2.8 g/dL였다. 말초 동맥혈 검사에서 pH 7.458, pCO₂ 41.5 mmHg, pO₂ 92 mmHg, HCO₃ 28.7, BE 4.9였

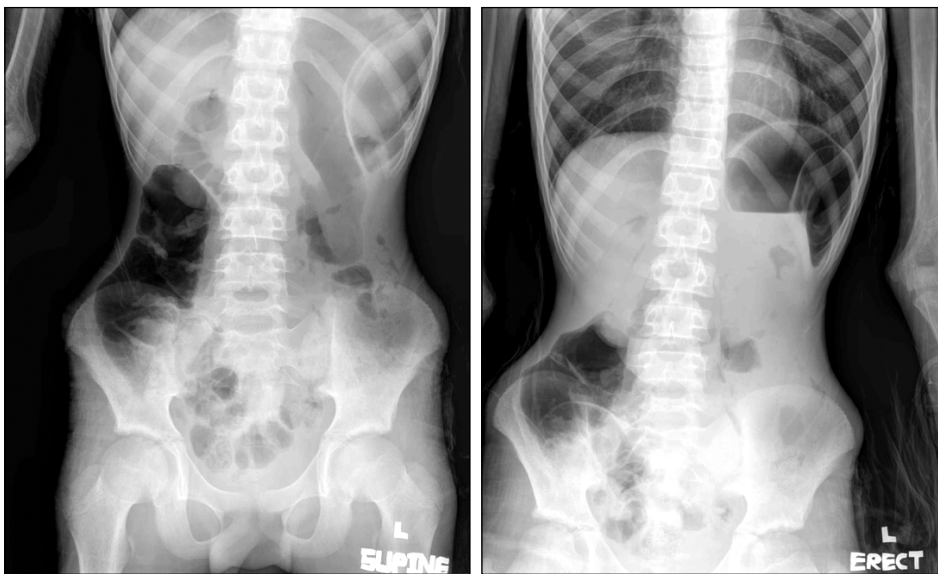


Fig. 1. A plain abdominal X-ray revealing substantial enlargement of the stomach. In the supine view, the free air was seen near the splenic area.

다. PT 26.8 sec, PT INR 2.43, aPTT 100 sec 이상이었고, fibrinogen 154 mg/dL, D-dimer 2.09, antithrombin III 71%였다. 그 외 Zn 82.3 μ g/dL, Mg 2.2 mg%였으며, 소변 검사상 특이 소견은 없었다. 혈액, 대변 배양 검사에서 균은 검출되지 않았다.

방사선 소견: 복부 방사선 사진에서 위 좌측 부위에서 자유 공기 음영이 관찰되었다(Fig. 1). 복부 전산화 단층 촬영에서 위의 확장 소견 및 위 벽 내에 공기가 관찰되고 복강 내에 자유 공기 음영과 소량의 복수가 관찰되어 복막염을 확인하였다(Fig. 2).

심초음파 소견: 심낭 삼출은 보이지 않았으며, 좌심실 박출 계수(ejection fraction, EF)는 65.3%, 좌심실 구획 단축률(fractional shortening, FS)은 35.1%였다.

수술 소견: 상복부 중심선 절개를 20 cm 시행 후, 복부 내에서 30 cc 가량의 혼탁한 복수가 관찰되었다. 전날문(prepyloric) 부위에서 1 cm 크기의 천공이 관찰되어 단순 봉합술을 시행하였다. 그 외 다른 부위에서의 천공은 관찰되지 않았다.

치료 및 경과: 소아과로 전과 후 시행한 혈액 검사, 복부 방사선 사진과 컴퓨터 단층 촬영 결과 복막염과 이로 인한 과중 혈관내 응고 증후군 의심 하에 다시 외과로 전과되어 응급 수술을 시행하였다. 정신과에서 전과된 후 진단과 응급 수술을 시행하는데 4시간 걸렸다. 수술 후 체중 감소가 더욱 심해져 다시 소아청소년과로 전과 되었으며 이후 영양 공급을 시작하였다. 환아는

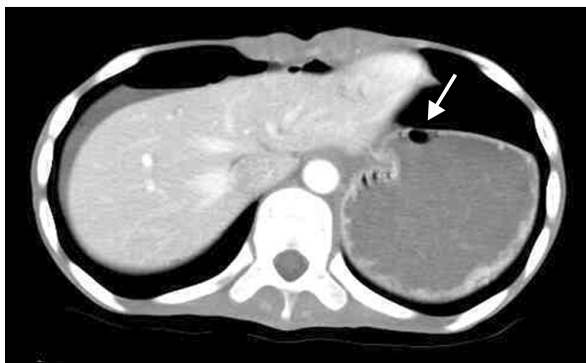

Fig. 2. An abdominal CT scan taken several hours before the operation, revealing marked gastric dilatation with a large volume of food inside the stomach. Air in the gastric wall (arrow) can be seen, as well as free air in the abdomen. The liver appeared atrophic, and mild fatty infiltration was observed.

경비관을 통한 영양 공급을 강력하게 거절하여 경구와 말초 정맥 영양으로 대사와 전해질 불균형을 교정하였다. 저인산혈증의 치료로 경구로 Joulie's solution과 수액 제제에 potassium phosphate monobasic (Phosten[®])을 혼합 공급하였다. 또한 영양과는 평소 환아가 음식의 양과 내용물에 대하여 민감하게 반응을 보여 육수를 이용하여 미음을 만드는 등 특별 제작한 식사를 제공하였다. 위 천공 재발의 가능성과 환자의 식사에 대한 적응을 고려하여 점차로 죽, 밥으로 진행하였다. 식사 중에 특별히 구토나 설사 등의 문제는 보이지 않았으나 환자는 일정한 칼로리 이상의 영양 공급을 거부하여 1달 동안 8 kg의 느린 체중 증가를 보였다. 1개월 가량의 경구 영양 요법과 말초 정맥 영양 후 체중은 30 kg, 체질량 지수 12.8 kg/m²까지 증가하였으며 하지의 부종은 소실되고 입원 초기 보이던 36°C의 저체온도 정상 범위 내로 회복되고 혼자 보행을 할 수 있게 되었다. 또한 처음에 보이던 백혈구, 혈소판 감소, 간기능 및 전해질 이상 소견이 정상화 되었다. 정신과로 전과시 시행한 말초혈액 검사 소견은 혈색소 11.1 g/dL, 적혈구용적률 33.6%, 백혈구 4,100/mm³ (호중구 68.4%, 림프구 23.5%, 단핵구 6.4%), 혈소판 229,000/mm³였다. 혈청 검사상 전해질 검사에서 Na 142 mEq/L, K 4.1 mEq/L, Cl 106 mEq/L, 생화학 검사에서 BUN 8.2 mg/dL, creatinine 0.6 mg/dL, Ca 9.2 mg/dL, P 3.8 mg/dL, Cholesterol 138 mg/dL였고, 간기능 검사상 AST 26 IU/L, ALT 21 IU/L, 총 단백 6.8 g/dL, 알부민 4.2 g/dL였다. 소아과에서 경구 영양 요법과 말초 정맥 영양을 시행한지 5주 후 정신과 병동으로 옮겨져 치료를 받고 있다.

고 찰

신경성 식욕부진은 청소년과 젊은 성인에서 주로 발생하며, 서구에서는 여자 청소년에서 0.5~1%의 유병률을 보이고 있으며, 5%의 치사율을 보이는 재발이 흔한 만성적인 치료 경과를 보이는 정신 질환이다⁵⁾. 신경성 식욕부진의 경우 수많은 합병증과 연관이 있는데 특히 청소년기에는 사춘기 지연과 성장 장애와 연관이 있다⁶⁾. 여러 합병증들 중 위천공은 대단히 드문 경우로 이는 재급식 동안 위의 괴사와 천공이 야기되는 것으로 알려져 있다.

신경성 식욕부진 환자에서 위 확대의 기전은 재급식 기간 동안 지연된 위 배출 시간과 연관이 있는 것으로 알려져 있다⁷⁾. 악액질(cachexia) 환자에서 시행한 압력 측정 검사에서 정상인에 비해서 날문방(antrum)과 십이지장의 연동 운동이 떨어져 있음이 밝혀졌다⁸⁾. 이는 위 장관 내 신경 조직의 이상 작용으로 발생하며, 영양 장애가 직접적 원인이 되어 이차적인 신경성 위 마비를 초래하기도 한다. 또한 환자의 경우에서와 같이 신경성 식욕부진 환자에서 흔히 나타나는 저인산혈증, 저칼륨혈증과 같은 전해질 이상 또한 위장관 이완증을 초래한다. 쇠약한 환자는 위의 이완이나 근 위축으로 인해 구토를 유발할 수가 없게 된다⁹⁾.

위 천공은 위 내 압력이 점차 더 증가하여 위의 정상적인 혈류를 방해하고 위 내 압력이 위 정맥압을 초과할 때 발생하는 것으로 알려져 있으며¹⁰⁾, 이들로 인한 위 벽의 허혈과 경색 역시 원인이 될 수 있다. 본 환자의 복부 전산화 단층 촬영에서 보는 것처럼 복강 내 자유 공기와 위 벽 내 공기를 볼 수 있다. 급성 위 확대 이후 이차적으로 발생한 천공의 경우 진단이 어렵지 않으나 환자의 경우에서처럼 혼자 움직이기가 불가능할 정도로 심한 악액질 상태에서는 복부 진찰로서 복막염을 감별하는 것 자체가 힘들 수 있다. Miller 등¹¹⁾은 급성 위 확대와 더불어 천공이 있을 때의 임상적인 증상에 대해 묘사했는데 복부 팽대, 복막염, 피하 공기증, 쇼크 등을 나타내었다.

위 확장을 보이는 경우 가능한 곧 비위관 삽관을 시행하여 위 내 압력을 감소시키고 수액 공급을 시행하여야 한다¹²⁾. 환자의 경우처럼 복막염이 발생한 경우 응급 수술을 시행하여야 한다. 위 천공시 50~73%의 높은 치사율을 보이므로 빨리 진단하는 것이 필요하다.

위 확대를 예방하기 위해서는 주의 깊은 전해질과 대사 모니터링과 함께 초기 열량 제한 등이 포함되어야 한다. 칼로리는 미국 당뇨학회와 정신과 학회의 가이드라인에 따라서 첫 5일 동안 20~40 kcal/kg/day로 주어졌고 점차로 60 kcal/kg/day로 증가하였다¹³⁾. 칼로리의 50~55%는 탄수화물, 30%는 지방, 15~20%는 단백질로 구성되었다¹⁴⁾. 경구 식사량이 증가하면서 정맥 영양은 감소되었으며 경구로 50 kcal/kg/day 이상 섭취하는 경우 정맥 영양은 중지되었다. 경구로 60 kcal/kg/day를 섭취하는 경우와 외래로 약물 섭취와 정신 치료가 가능

한 경우 퇴원할 수 있다. 정맥 영양시 전체 수액 용량은 40 ml/kg로 공급하고, 조성은 아미노산 1.5~2 g/kg/day, 지방 2~2.5 g/kg/day, 포도당 7.5 mg/kg/min을 초과하지 않도록 한다. 전해질은 Na, K, Cl은 2~3 mmol/kg, Ca, P은 0.3~0.4 mmol/kg, Mg은 0.1~0.2 mmol/kg로 공급하고, 미량 원소와 비타민은 규칙적으로 매일 영양액에 혼합되었다. 환자의 경우처럼 대단히 심한 경우에는 총정맥 영양과 더불어 위가 음식물을 소화해가는 과정에 다시 익숙해지도록 천천히 용량을 늘려야 한다. 따라서 처음에는 미음 또는 죽과 같은 부드러운 음식으로 시작하는 것이 도움이 될 것이다³⁾.

재급식 증후군은 신경성 식욕부진 환자들의 경우처럼 심한 영양 불균형을 보이는 환자에서 경구나 정맥으로 영양 공급을 시작할 때 대사성 불균형과 관련되는 심한 전해질과 수분 이동으로 인한 치명적인 상태를 일컫는다¹⁵⁾. 특히 저인산혈증을 포함한 수분 및 전해질 장애와 신경, 폐, 심장, 신경근, 혈액을 포함한 다양한 이상을 동반할 수 있으며, 특히 백혈구와 혈소판 저하는 골수 기능 저하와 저인산혈증으로 인한 것으로 보인다. 환아의 경우에도 내원시 하지의 부종을 보이는 저알부민혈증을 보였으며, 저인산혈증, 저칼륨혈증, 저체온, 백혈구 및 혈소판 감소 등의 소견을 보였다. 이와 같이 재급식 증후군에서는 저인산혈증이 가장 기본적인 원인이 된다.

저인산혈증이 유발되는 기전은 에너지 공급원으로서 포도당을 공급할 경우 해당작용(glycolysis)의 인산화된 중간 산물 증가를 필요로 하는데 이는 곧 인슐린 증가에 의해 인산의 세포 내 이동을 촉진하며 이미 낮은 인산 혈중 농도를 더욱 더 낮추는 역할을 한다. 인슐린의 분비와 동화작용 상태에서는 또한 칼륨과 마그네슘의 세포 내 이동을 촉진한다.

재급식 증후군에서 발생하는 모든 임상적인 증상은 이러한 대사 이상에 의해 발생하는 것으로 경구 영양 이전 그리고 중간에 전해질의 모니터링과 부정맥, 정신 상태 변화, 심 폐 기능 변화를 살펴 보는 것이 중요하다. 그러나 주의 깊은 치료에도 불구하고 부종, 저알부민혈증, 심부전 등의 재급식 증후군을 보인 증례 보고도 있다¹⁶⁾. 환아도 저인산혈증을 상당 기간 보여 경구와 수액으로 인산을 공급하였다. 또한 이 환자에서 분당 50회 이하의 서맥으로 인해 입원 후 2주일 동안 계

속적으로 심장 감시를 시행하였으며 심부전이나 심낭 삼출은 보이지 않았다. 그러나, 최근 국내 문헌에 따르면 신경성 식욕부진 환자에서 심낭 삼출을 보고한 증례 보고도 있다¹⁷⁾. 신경성 식욕부진에서는 간혹 치사에 이를 정도로 심한 간기능 장애가 발생하기도 한다^{18,19)}. 환아도 다른 신경성 식욕부진 환자에서처럼 지방 대사 장애로 인해 지방간이 나타났다.

재급식 증후군의 예방을 위해 천천히 체중을 증가시키도록 하며 아울러 전해질과 다른 체내의 생화학적 지표의 세심한 교정이 필요하다. 따라서 이런 환자의 경우 경구 영양을 시작하기 전에 다양한 위험 요인을 먼저 파악하고 수분과 전해질 이상을 가장 먼저 교정해야 한다. 이후 적은 양으로 천천히 영양 공급을 진행하면서 추가적으로 나타나는 전해질 이상을 교정한다. 또한 비타민 B1 (thiamine)의 결핍이 재급식 증후군 시 발생할 수 있어 비타민 제제의 공급이 이환율을 줄이는데 상당한 도움이 된다²⁰⁾. 특히 영양 공급을 시작한지 1주 이내가 가장 위험하므로 전해질, 심기능, 신경계에 대한 평가에 주의를 기울여야 한다.

신경성 식욕부진 환자들의 경우 재급식 증후군으로 인한 다양한 합병증을 일으킬 수 있으므로 초기 영양 공급이 중요하며 또한 드물게 위 천공의 발생 가능성이 있으므로 이들 환자를 접할 경우 나타날 수 있는 다양한 합병증에 대해 알고 대처할 수 있어야 할 것으로 보인다.

요 약

신경성 식욕부진은 수많은 합병증을 초래하고 높은 치사율을 보이는 만성 질환이다. 저자들은 과다한 체중 감소로 보행이 불가능하여 입원한 13세 남아에서 자발적 위천공 수술 후 말초 정맥 영양과 경구 영양으로 재급식 증후군을 성공적으로 치료한 예를 경험하였기에 이에 보고하는 바이다.

참 고 문 헌

1) Katzman DK. Medical complications in adolescents with anorexia nervosa: a review of the literature. *Int J Eat Disord* 2005;37(Suppl):52S-59S.
 2) Nakao A, Isozaki H, Iwagaki H, Kanagawa T, Takakura

N, Tanaka N. Gastric perforation caused by a bulimic attack in an anorexia nervosa patient: report of a case. *Surg Today* 2000;30:435-7.
 3) Arie E, Uri G, Bickel A. Acute gastric dilatation, necrosis and perforation complicating restrictive-type anorexia nervosa. *J Gastrointest Surg* 2008;12:985-7.
 4) Evans DS. Acute dilatation and spontaneous rupture of the stomach. *Br J Surg* 1968;55:940-2.
 5) Hoek HW. Incidence, prevalence and mortality of anorexia nervosa and other eating disorders. *Curr Opin Psychiatry* 2006;19:389-94.
 6) Roze C, Doyen C, Le Heuzey MF, Armoogum P, Mouren MC, Leger J. Predictors of late menarche and adult height in children with anorexia nervosa. *Clin Endocrinol* 2007; 67:462-7.
 7) Benini L, Todesco T, Dalle Grave R, Deiorio F, Salandini L, Vantini I. Gastric emptying in patients with restricting and binge/purging subtypes of anorexia nervosa. *Am J Gastroenterol* 2004;99:1448-54.
 8) Dubois A, Gross HA, Ebert MH, Castell DO. Altered gastric emptying and secretion in primary anorexia nervosa. *Gastroenterology* 1979;77:319-23.
 9) Abdu RA, Garritano D, Culver O. Acute gastric necrosis in anorexia nervosa and bulimia. Two case reports. *Arch Surg* 1987;122:830-2.
 10) Saul SH, Dekker A, Watson CG. Acute gastric dilatation with infarction and perforation. Report of fatal outcome in patient with anorexia nervosa. *Gut* 1981;22:978-83.
 11) Millar TM, Bruce J, Paterson JR. Spontaneous rupture of the stomach. *Br J Surg* 1957;44:513-6.
 12) Jennings KP, Klidjian AM. Acute gastric dilatation in anorexia nervosa. *Br Med J* 1974;2:477-8.
 13) American Psychiatric Association. Treatment principles and alternatives. *Am J Psychiatry* 2000;157(Suppl 1): 8S-18S.
 14) Latzer Y, Eysen-Eylat D, Tabenkin H. A case report: treatment of severe anorexia nervosa with home total parenteral hyperalimentation. *Int J Eat Disord* 2000;27: 115-8.
 15) Crook MA, Hally V, Panteli JV. The importance of the refeeding syndrome. *Nutrition* 2001;17:632-7.
 16) Azumagawa K, Kambara Y, Kawamura N, Takenaka Y, Yamasaki T, Tanaka H, et al. Anorexia nervosa and refeeding syndrome. A case report. *ScientificWorldJournal* 2007;7:400-3.
 17) Cho YK, Yang SJ, Ma JS. Pericardial effusion in three cases of anorexia nervosa. *Korean J Pediatr* 2008;51: 209-13.
 18) De Caprio C, Alfano A, Senatore I, Zarrella L, Pasanisi

- F, Contaldo F. Severe acute liver damage in anorexia nervosa: two case reports. *Nutrition* 2006;22:572-5.
- 19) Furuta S, Ozawa Y, Maejima K, Tashiro H, Kitahora T, Hasegawa K, et al. Anorexia nervosa with severe liver dysfunction and subsequent critical complications. *Intern Med* 1999;38:575-9.
- 20) Solomon SM, Kirby DF. The refeeding syndrome: a review. *JPEN* 1990;14:90-7.
-