

선천성 우측 폐동맥 형성부전증 1예

단국대학교 의과대학 내과학교실

라성수, 김소미, 김도형

A Case of Isolated Congenital Absence of Right Pulmonary Artery

Sung Soo La, M.D., So Mi Kim, M.D., Doh Hyung Kim, M.D.

Department of Internal Medicine, Dankook University College of Medicine, Cheonan, Korea

Unilateral absence of the pulmonary artery (UAPA) is a rare congenital anomaly that occurs in association with other cardiovascular anomalies, such as tetralogy of Fallot or ventricular septal defects. On the other hand, it is less commonly found as an isolated finding without accompanying diseases. Isolated UAPA is a rare cause of hemoptysis, and massive hemoptysis has been reported to occur in approximately 18~20% of UAPA patients during their clinical course. Even if a lung resection is considered a treatment option to control life-threatening hemoptysis, the procedure is more difficult than an ordinary lung resection because of the excessive collateral vessels from the systemic circulation. We encountered an isolated UAPA occurring in a young male patient suffering from intermittent blood tinged sputum. To our knowledge, only a few cases of isolated UAPA have been reported in Korea. This case is expected to be a good example to help clinicians better understand isolated UAPA as an unusual cause of hemoptysis. (*Tuberc Respir Dis* 2008;65:430-434)

Key Words: Pulmonary artery, Agenesis, Hemoptysis

서 론

선천성 폐동맥 형성부전증은 객혈의 드문 원인으로 주로 활로씨 4징, 심실중격결손 같은 심혈관계 기형과 동반되어 발생하며¹⁻³, 드물게 심혈관계 기형을 동반하지 않은 채 단독으로 발생할 수 있다¹.

심혈관계 기형이 없는 환자의 경우 증상 없이 성인에 이르는 경우도 있으나 운동시 호흡곤란, 간헐적인 객혈, 반복 재발하는 폐감염, 폐렴, 기관지 확장증 등이 동반될 수 있으며, 일부에서는 대량 객혈을 일으켜 사망에 이르게 할 수 있다^{4,5}.

국내에서 선천성 폐동맥 형성부전증은 1991년 김용환 등에 의해 처음으로 보고된 이래 소수의 증례만이 보고되었다^{2,6}. 저자들은 간헐적인 객혈을 주소로 내원한 젊은 남자 환자에서 선천성 우측 폐동맥 형성부전증을 진단하여

객혈의 흔하지 않은 원인으로 본 증례를 보고하는 바이다.

증 례

환 자: 이○○, 22세, 남자

주 소: 4개월 전부터 발생한 간헐적인 객혈

현병력: 현역 군인으로 내원 4개월 전부터 간헐적인 객혈이 소량 있어 군 병원에서 흉부 전산화 단층촬영 후 정밀 검사 위해 내원하였다. 내원 당시 발열, 기침, 화농성 가래 같은 호흡기 증상이나 다른 전신 증상을 호소하지 않았다.

과거력: 만성적인 전신질환이나 폐질환, 심장질환을 진단 받거나 치료 받은 적 없었다.

가족력: 특이 소견 없었다.

이학적 소견: 내원 당시 혈압은 130/90 mmHg, 맥박 72회/분, 호흡수 18회/분, 체온 37.2°C이었다. 외견 상 심한 호흡곤란이나 청색증은 없었고, 흉부 청진 상 우측 폐 호흡음이 감소되어 있었다. 심음은 규칙적이었고 심잡음은 들리지 않았다. 그 외 전신적인 신체 검진 상 이상 소견은 관찰되지 않았다.

검사실 소견: 말초혈액검사에서 백혈구 6,290/mm³, 혈색소 15.4 g/dl, 헤마토크릿 45.1%, 혈소판 214,000/mm³

Address for correspondence: Doh Hyung Kim, M.D.

Division of Pulmonary Disease and Allergy, Department of Internal Medicine, Dankook University College of Medicine, 16-5, Anseo-dong, Cheonan 330-715, Korea
Phone: 82-41-550-3870, Fax: 82-41-556-3256

E-mail: kimdh@dankook.ac.kr

Received: Aug. 1, 2008

Accepted: Sep. 1, 2008

이었으며, 동맥혈 가스 검사 상 실내 공기에서 pH 7.399, PaCO₂ 43.4 mmHg, PaO₂ 80.7 mmHg, HCO₃⁻ 26.4 mmol/L이었다. 심전도 상 우심실 비대는 없었다.

방사선 소견: 단순 흉부 방사선 검사에서 좌측 폐가 과도하게 커져 있었고 우측 폐는 크기가 작고 간질성 음영 증가를 보이며 형성부전의 양상을 보였다(Figure 1). 흉부 전산화 단층촬영에서 우측 폐동맥이 보이지 않았고 우측 폐의 형성 부전과 좌측 폐의 과팽창이 관찰되었다. 우측

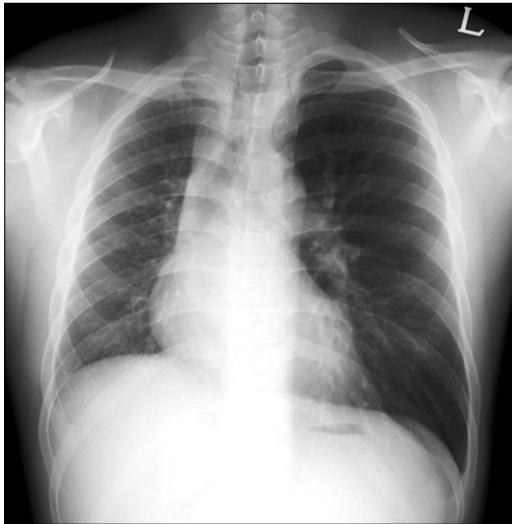


Figure 1. Chest radiograph shows an enlarged left lung and small, hypoplastic right lung with increased interstitial markings in right lung zone.

폐동맥 혈관은 관찰되지 않았으며, 우측 기관지 동맥이 확장되고 우측 기관지 주변부와 벽측 흉막으로부터 측부 혈관이 발달되어 있었다(Figure 2).

기관지 내시경 검사 소견: 우측 기관지 내경이 좌측 기관지에 비해 약간 좁아진 소견을 보였으나 다른 구조적인 이상 소견은 관찰되지 않았다.

심초음파 검사: TR Vmax는 1.83 m/sec였으며 최고 우심실 수축압이 23.8 mmHg로 정상 폐동맥 압력을 보였고 심장 내/외에 단락은 보이지 않았다.

폐기능 검사: 1초간 노력성 호기량(FEV₁)은 2.98 L (정상 예측치의 70.5%), 노력성 폐활량(FVC)은 3.40 L (정상 예측치의 68.3%), FEV₁/FVC는 0.88로 경한 제한성 폐기능 장애 소견을 보였다.

폐 환기-관류 스캔: 우측 폐의 환기는 약간 감소되었으나 관류는 완전히 보이지 않았다(Figure 3).

폐동맥 조영술: 심장 내외 단락, 우측 폐동맥의 상태 및 체순환에 의한 우측 폐의 측부 순환을 평가하기 위해 폐동맥 조영술을 시행하였다. 폐동맥 조영술에서는 대동맥으로부터 기인하는 우측 폐동맥이 보이지 않았고 심장의 선천적 기형은 보이지 않았다. 우측 기관지 동맥의 확장과 우측 폐로의 측부 혈관의 발달을 확인 할 수 있었다(Figure 4).

치료 및 경과: 입원 후 더 이상 객혈은 보이지 않았으며, 퇴원 후 경과 관찰 예정이었으나 다시 방문하지 않았다.

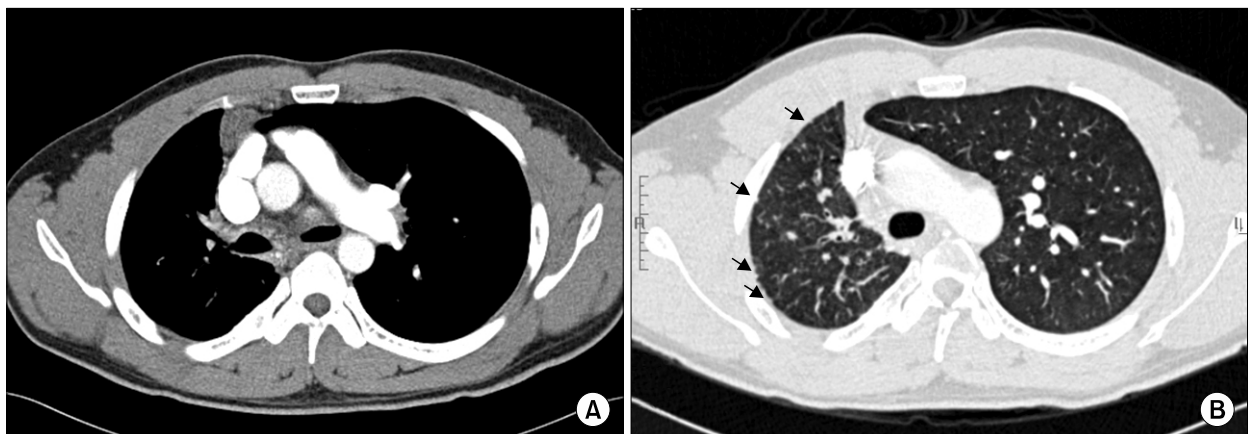


Figure 2. (A) Chest CT scan shows absence of Rt. pulmonary artery with ipsilateral hypoplastic lung and contralateral hyperinflation. (B) Rt. pulmonary vessels are diminished and Rt. bronchial artery is dilated, which makes collateral vessels along the right peribronchial spaces. There are also increased interstitial thickening, which represented numerous collaterals from parietal pleura (arrow).

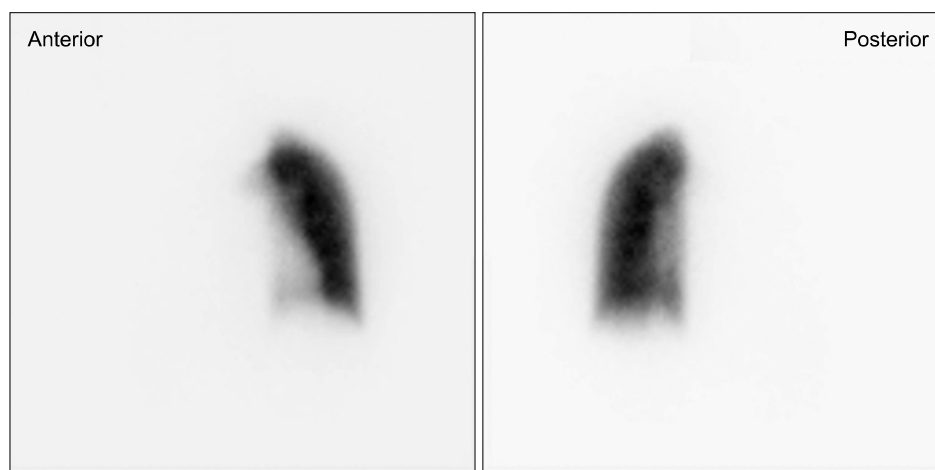


Figure 3. A perfusion scan shows perfusion defect in Rt. lung, consistent with total obstruction of the Rt. pulmonary artery.

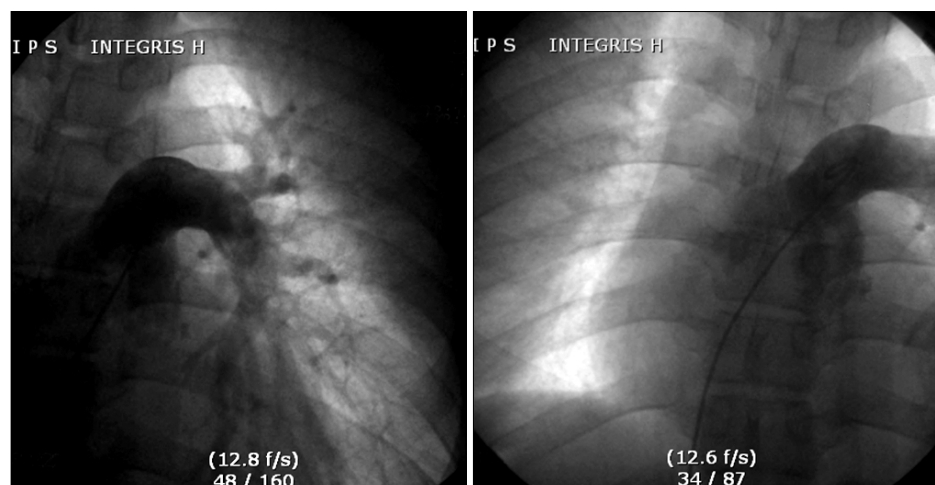


Figure 4. Pulmonary angiography demonstrates absence of pulmonary artery arising from pulmonary trunk. There is no evidence of congenital defects between Rt. and Lt. heart chambers. Dilated bronchial artery and collaterals are not present in Rt. lung region.

고 찰

선천성 편측 폐동맥 형성부전증은 드문 선천성 질환으로, 1868년에 처음으로 보고 되었다¹. 선천성 편측 폐동맥 형성부전증은 대개 다른 심혈관 질환과 동반되어 나타나지만 약 40%에서는 심혈관계 기형을 동반하지 않은 채 단독으로 발생할 수 있다⁷. 심혈관계 기형이 동반되지 않은 선천성 편측 폐동맥 형성부전증을 가진 환자는 오랜 기간 증상이 없어 실제 유병률을 평가하기 어렵지만, Bouros 등³에 의하면 약 20만 명 당 1명으로 보고되고 있다.

발생학적으로 선천성 편측 폐동맥 형성부전증은 초기 대동맥궁의 발달 단계에서 이상으로 생겨난다^{2,8}. 정상적으로 여섯 번째 대동맥궁은 왼쪽과 오른쪽 폐동맥을 형성하는데 초기 대동맥궁의 회전과 이동에 이상이 있을 경우 이로 인해 한쪽 폐동맥의 형성부전을 일으키게 된다^{2,8}. 동반된 심혈관계 기형이 없는 환자에서는 오랜 기간 동안

증상이 없을 수 있지만, 많은 환자에서 재발하는 폐감염, 운동시 호흡곤란, 객혈, 폐렴, 기관지 확장증 등이 동반될 수 있다^{2,4}.

객혈은 환자의 18~20%에서 나타난다고 보고되고 있다^{1,4}. 이는 대체로 한측 폐가 체순환으로부터 혈류 공급을 받아 기관지동맥, 늑간 동맥, 쇄골 하부 동맥 또는 횡격막 하부 동맥으로부터 측부 순환이 지나치게 발달하기 때문에 일어난다^{1,2}. 객혈은 대개 스스로 멈추는 경우가 많으나⁵, 일부에서는 대량객혈을 일으켜 사망에 이르게도 할 수 있으며, 폐 출혈과 폐 고혈압의 발달은 장기 생존을 어렵게 하여 최근 보고에 의하면 이들 환자의 사망률은 거의 7%로 보고하고 있다^{1,2,9,10}. 대량 객혈의 경우 체순환 측부 순환의 선택적 색전술 또는 출혈 있는 부위의 폐 절제술이 선천성 편측 폐동맥 형성부전 환자에서 시행할 수 있는 유일한 치료 방법이다^{8,11}. 하지만 흉벽과 횡격막으로부터 다양한 측부 혈관이 발달하여 기관지 확

장증이나 폐암 환자에서 시행되는 통상적인 폐절제술보다 어려워 수술 전 혈관 조영술로 체순환 측부 혈관 색전술을 시행하여 수술 중 출혈 위험성을 감소시키고 수술을 시행하기도 한다¹². 또한 선천성 편측 폐동맥 형성 부전 환자에서 측부 순환의 경피적 색전술은 재발성 객혈의 빈도와 심각성을 줄이는데 도움을 줄 수 있다¹².

진단은 주로 흉부 방사선 상 폐문부에서 음영 소실, 환측 흉강의 위축, 종격동과 심장의 환측 편향과 횡격막 전위, 폐동맥의 소실, 환측 폐혈관 음영의 감소, 환측 늑간의 좁아짐, 반대편 폐의 과팽창 등으로 의심할 수 있으며^{1,2,7,13}, 폐동맥 조영술 또는 폐관류 검사로 확인할 수 있다. 그러나 최근에는 흉부 전산화 단층촬영술과 자기공명 영상촬영술 및 심초음파 검사가 진단 과정에서 널리 사용되고 있다. 본 증례의 경우 흉부 전산화 단층촬영과 폐 환기-관류 스캔에서 우측 폐동맥의 결손을 확인하였고, 심초음파와 혈관 조영 검사를 통해 동반된 심장 질환이 없음을 확인하였다.

폐동맥 고혈압은 폐동맥 형성부전증 환자에서 장기 생존율에 영향을 주는 중요한 요인 중 하나이다. 동반된 심 질환이나 심장 내 단락이 존재하는 경우 88%에서 폐동맥 고혈압을 동반하지만, 심장 내 단락이 존재하지 않을 경우 20%에서만 폐동맥 고혈압이 있다¹². 폐동맥 고혈압이 존재할 때 형성부전 폐동맥 부위의 재관류는 폐동맥 고혈압을 호전시킬 수 있으며, 폐문부에서 감추어진 폐동맥의 문합 이후 폐동맥 고혈압이 호전되었다는 몇몇 보고가 있다¹. 따라서 재관류가 가능한 경우 폐문부 동맥을 찾기 위해 폐 혈관 조영술을 포함하는 심도자 검사가 필수적이며, 재관류가 불가능하거나 폐동맥 고혈압이 호전되지 않을 경우 약물치료에 대한 반응 평가를 시행하는 것이 폐동맥 고혈압을 가진 환자들에게 도움을 줄 수 있다^{1,14,15}. 경구 투여한 칼슘 채널 길항제와 Prostacyclin의 지속적 정맥 주사는 원발성 폐동맥 고혈압을 가진 환자와 선천성 심 질환에 따른 이차적 폐동맥 고혈압 환자에서 생존율을 높여 줄 수 있다^{14,15}.

요 약

저자들은 간헐적인 혈담을 주소로 내원한 젊은 남자 환자에서 폐동맥 고혈압을 동반하지 않은 선천성 편측 폐동맥 형성부전증을 진단하여 보고하는 바이다. 선천성 편측 폐동맥 형성부전증은 심혈관계 기형 없이 단독으로 일어나는 경우 대부분의 환자에서 경과 관찰 중 특이한 증상

없이 잘 지내지만, 일부 환자에서는 대량 객혈, 심각한 폐동맥 고혈압과 심부전증이 발생하기도 한다. 따라서 조기 진단과 주의 깊은 경과 관찰이 중요하다. 폐동맥 고혈압을 가지고 있는 환자에서는 치료 결정에 있어 심도자 검사 및 폐혈관 색조영술을 시행하여 수술적 치료 또는 폐동맥 고혈압에 대한 약물 치료가 고려되어야 한다.

참 고 문 헌

1. Ten Harkel AD, Blom NA, Ottenkamp J. Isolated unilateral absence of a pulmonary artery: a case report and review of the literature. *Chest* 2002;122:1471-7.
2. Kim H, Kang JH, Wee JS, Kim YH, Chung WS, Nam S. Right pulmonary artery agenesis: a case report. *Korean J Thorac Cardiovasc Surg* 2007;40:52-5.
3. Bouros D, Pare P, Panagou P, Tsintiris K, Sifakas N. The varied manifestation of pulmonary artery agenesis in adulthood. *Chest* 1995;108:670-6.
4. Shakibi JG, Rastan H, Nazarian I, Paydar M, Aryanpour I, Siassi B. Isolated unilateral absence of the pulmonary artery: review of the world literature and guidelines for surgical repair. *Jpn Heart J* 1978;19:439-51.
5. Krall WR, Ploy-Song-Sang Y. Unilateral pulmonary artery aplasia presenting with chest pain and pleural effusion. *South Med J* 1980;73:233-6.
6. Choi YW, Seo HS, Hahm CK, Choi CS, Bae OK, Jeon SC. Unilateral absence of a pulmonary artery: report of 3 cases. *J Korean Radiol Soc* 1994;31:87-90.
7. Simsek PO, Ozcelik U, Celiker A, Yalcin E, Cobanoglu N, Pekcan S, et al. A case of congenital agenesis of the right pulmonary artery presenting with hemoptysis and mimicking pulmonary hemosiderosis. *Eur J Pediatr* [serial online] 2008 May [cited 2008 May]. Available from: <http://www.springerlink.com/content/d720622432r7742m/>
8. Hentrich F, Stoermer J, Wiesemann G. Unilateral proximal aplasia of the pulmonary artery: studies on the clinical significance and embryologic interpretation. *Klin Padiatr* 1984;196:311-4.
9. Thompson JW, Nguyen CD, Lazar RH, Stocks RM, Schoumacher RA, Hamdan F, et al. Evaluation and management of hemoptysis in infants and children: a report of nine cases. *Ann Otol Rhinol Laryngol* 1996; 105:516-20.
10. Herraiz Sarachaga I, Pérez González W, Vergara Rodríguez F, Alonso Lastra MJ, Acerete Guillén F, Bermúdez-Cañete Fernández R, et al. Unilateral agenesis of the pulmonary artery: experience with 4 cases. *An Esp*

- Pediatr 1993;38:139-44.
11. Rene M, Sans J, Dominguez J, Sancho C, Valldeperas J. Unilateral pulmonary artery agenesis presenting with hemoptysis: treatment by embolization of systemic collaterals. *Cardiovasc Intervent Radiol* 1995;18:251-4.
 12. Campbell KR, Krasuski R, Wang A, O'Laughlin MP, Harrison JK. Congenital agenesis of the right pulmonary artery. *Catheter Cardiovasc Interv* 2000;51:460-3.
 13. Wyman SM. Congenital absence of pulmonary artery: its demonstration by roentgenography. *Radiology* 1954;62:321-8.
 14. Barst RJ, Maislin G, Fishman AP. Vasodilator therapy for primary pulmonary hypertension in children. *Circulation* 1999;99:1197-208.
 15. Rosenzweig EB, Kerstein D, Barst RJ. Long-term prostacyclin for pulmonary hypertension with associated congenital heart defects. *Circulation* 1999;99:1858-65.
-