

식도-종격동 누공을 동반한 식도결핵 1예

¹고신대학교 의과대학 내과학교실, ²방사선학교실

박은호¹, 장태원¹, 박무인¹, 송준영¹, 최인수¹, 옥철호¹, 정만홍¹, 권진환²

A Case of Esophago-mediastinal Fistula Due to Esophageal Tuberculosis

Eun Ho Park, M.D.¹, Tae Won Jang, M.D.¹, Mu In Park, M.D.¹, Jun Young Song, M.D.¹, In Su Choi, M.D.¹, Chul Ho Oak, M.D.¹, Maan Hong Jung, M.D.¹, and Jin Hwan Kwon, M.D.²

¹Departments of Internal Medicine and ²Radiology, College of Medicine, Kosin University, Pusan, Korea

The esophagus is a rare site for rarely involved site of tuberculosis. The most common cause of esophageal tuberculosis is secondary involvement from adjacent tuberculous lymphadenitis. Esophago-nodal or esophagobronchial fistulas may be formed when tuberculous lymph nodes erode the adjacent esophageal or bronchial wall. We report a patient diagnosed with esophageal tuberculosis, which was complicated by an esophago-mediastinal fistula, by endoscopy, sputum acid fast bacilli (AFB) stain, chest computed tomography (CT), and an esophagogram. The patient was treated with antituberculous agents and chest CT and endoscopy showed that the fistula had closed completely. (*Tuberc Respir Dis* 2007; 62: 531-535)

Key words: Tuberculosis, Esophagus-mediastinum.

서 론

결핵에 의한 식도의 침범 및 이의 합병증에 의한 식도-종격동간 누공 형성은 발생빈도가 매우 드물고 국내에서는 1990년 서울대학교 병원에서 보고된 후¹, 최근 결핵 유병률의 감소에 따라 국내 보고는 거의 없는 실정이다. 결핵성 식도염의 가장 흔한 원인은 인접한 결핵성 종격동 림프절염의 침범에 의한 것으로 알려져 있지만 척추, 폐 등으로부터의 직접 침범, 또는 다른 장기로부터 혈행성으로 전파될 수 있고 아주 드물게 원발성으로 식도에 발생할 수도 있다²⁻⁴. 결핵성 병변의 전형적인 내시경적 소견은 비교적 경계가 분명한 깊고 넓은 궤양 및 비후된 궤양저가 특징적이다⁵. 본원에서는 약 20일간의 연하통이 있어 시행한 내시경 검사에서 식도 결핵이 의심되었고 이어 시행한 객담 검사 및 흉부 전산화단층 촬영에서 폐결핵 및 식

도-종격동간 누공 형성이 확인된 후 항결핵약제에 성공적으로 치료되어 문헌 고찰과 함께 보고하는 바이다.

증 례

환 자: 송 O O, 33세 남자

주 소: 20일간의 연하통 및 고열

기왕력, 사회력 및 가족력: 특이사항 없음.

현병력: 20일 전부터 연하통이 있어 타 병원서 실시한 위내시경 검사에서 식도 궤양성 병변이 관찰되고 식도결핵이 의심되어 정확한 진단 및 치료 위해 본원으로 전원되었다.

과거력: 13년 전 폐결핵으로 1년 동안 항결핵제 복용 후 완치

진찰 소견: 혈압 110/70 mmHg, 맥박수 70회/분, 호흡수 22회/분, 체온 38.5℃였다. 흉부 청진 등 다른 진찰 소견은 모두 정상이었다.

검사실 소견: 혈색소 10.9 g/dL, 백혈구 5,300/mm³, 혈소판 270,000/mm³로 경한 빈혈 소견을 보였다. 혈청 전해질검사 및 동맥혈 가스검사는 정상이었으며, 간기능 검사에서 SGPT 114 IU/L, SGOT 81 IU/L로 증가되었다. 흉부후전 단순사진에서 활동성 결핵이 의

Address for correspondence: **Tae Won Jang, M.D.**
Department of Internal Medicine, Kosin University
College of Medicine 34 Amnam-dong, Suh-gu, Pusan,
602-702, Korea
Phone: 82-51-990-6637, Fax: 82-51-248-5686
E-mail: jangtw@ns.kosinmed.or.kr
Received: Mar. 26. 2007
Accepted: May. 15. 2007

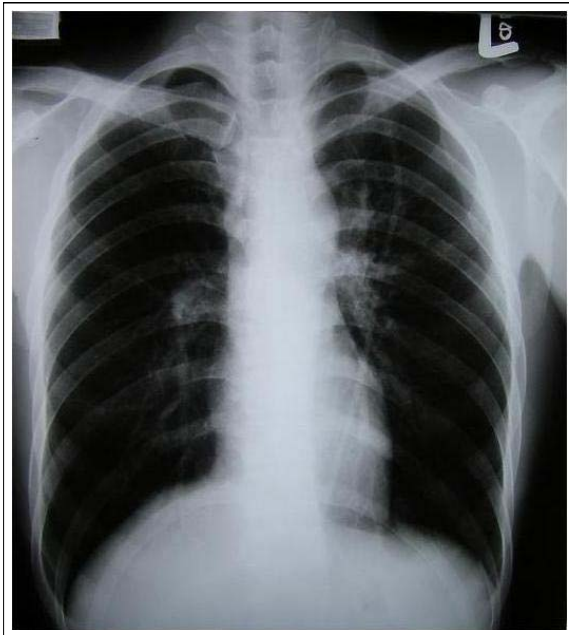


Figure 1. This radiographic study of chest shows multiple nodular opacities in left upper zone. Perihilar engorgement is suspicious.

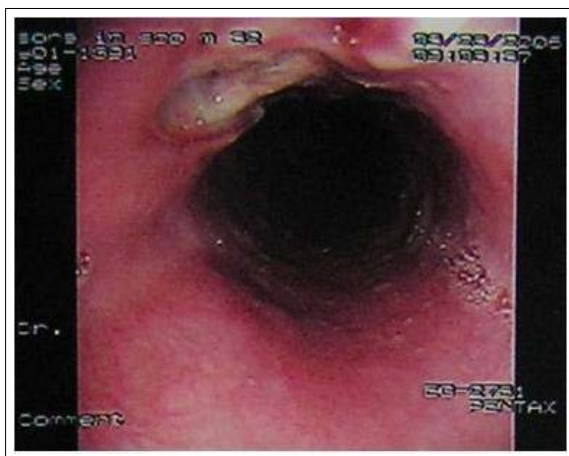

Figure 2. A 3 x 2 cm sized roundly deep ulcerative lesion with fistular opening was noted at 33 cm site from upper incisor.

심되었다(Figure 1), 객담검사에서는 항산균 도말검사 양성 소견을 보였다. 위내시경 검사에서 절치로부터 33 cm 되는 곳에 원형의 깊은 궤양과 함께 누관의 개구부가 관찰되었고(Figure 2), gastrografin을 이용한 식도조영술 검사에서 마찬가지로 식도의 중간부위 좌측면으로 깊은 궤양소견을 볼 수 있었다(Figure 3).

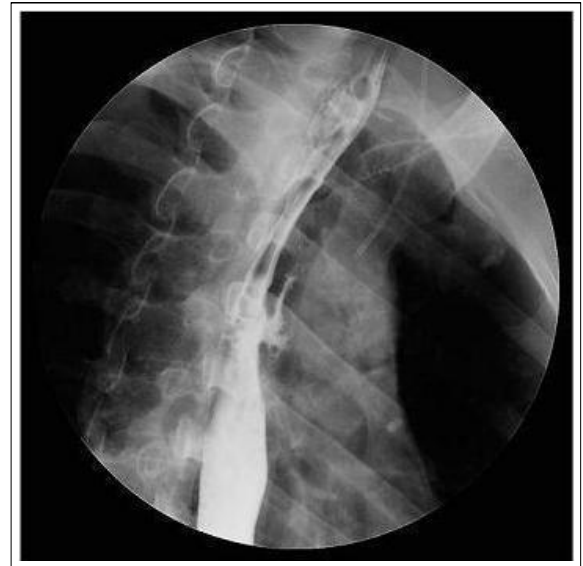

Figure 3. Esophagogram shows an irregular barium leakage outline the fistula in mid esophagus.

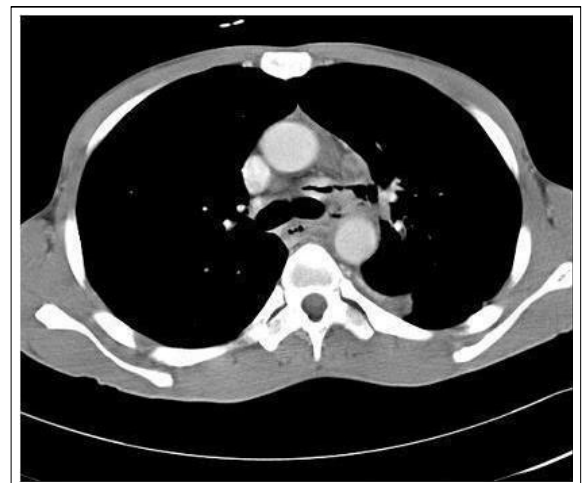

Figure 4. Contrast enhanced CT scan shows linear or oval gas collections in an enlarged left lower paratracheal lymph node. There is a communication between the esophagus and a mediastinal area of air attenuation and peripheral rim enhancement and calcified right lower lymph node.

흉부 전산화단층 촬영에서는 커져 있는 좌측 기관 옆 림프절내로 선형 또는 타원형의 공기 음영과 식도-종격동 누공을 확인할 수 있었고, 대동맥하 림프절 또한 중심부는 저음영 및 가장자리는 윤상의 조영증강 소견을 보였다(Figure 4). 기관지 내시경은 특이소견 보이지 않았다.

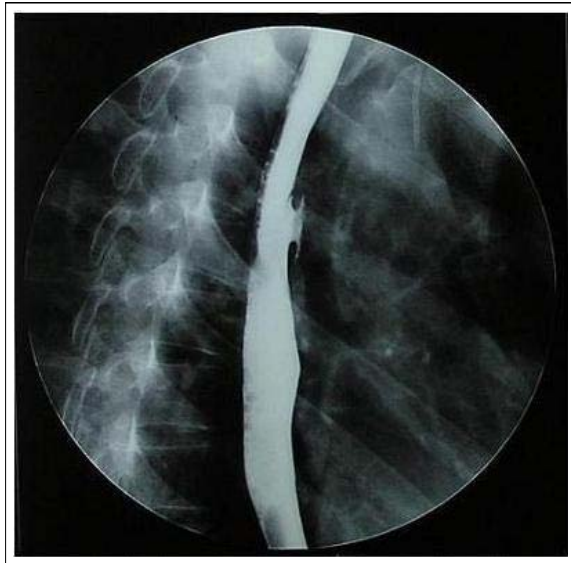


Figure 5. Shallow ulceration at left lateral wall of mid esophagus. No evidence of mediastinal leakage.

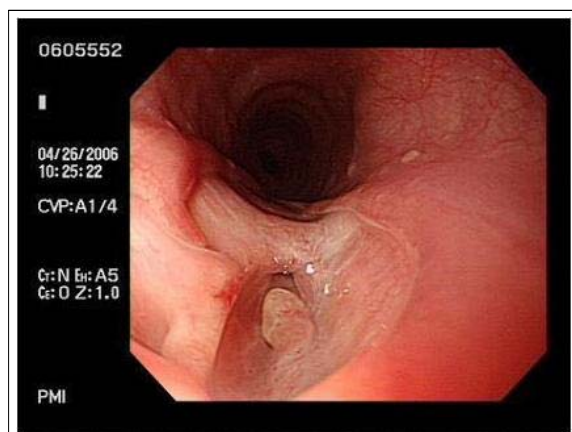


Figure 6. A shallow well demarcated defect with tiny fistulous opening was noted. Much improving state comparing with previous study.

치료 및 경과: 환자는 객담검사에서 항산균 도말 양성 및 흉부 전산화단층 촬영상 식도-종격동 누공 및 발열이 있어 항생제 정주와 비위관을 통해 항결핵제를 투여하면서 금식하였다. 20일 후 시행한 식도 조영술 결과 식도 중간 부위에 있던 궤양의 크기가 작아지고 누공을 통한 조영제의 누출이 소실되는 등 호전 소견 보여(Figure 5), 미음부터 비위관을 통해 투여하였다. 7일 뒤 다시 위내시경 시행한 결과 누공 및 궤양이 사라진 소견 보였고(Figure 6), 그 이후 경과 관

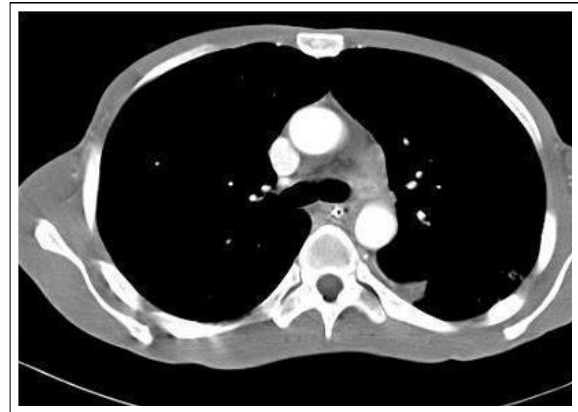

Figure 7. Follow up contrast enhanced CT scan show no abnormal air collection in mediastinum.

찰 위해 촬영한 식도 조영술 및 흉부 전산화단층 촬영에서(Figure 7) 누공이 완전히 폐쇄되어 비위관 제거 후 경구투여 시작하였다. 환자의 총 금식 기간은 20일 이었고 경구투여는 입원 후 34일 지나 가능하였다. 경구투여를 시작하고 3일 경과 관찰 후 퇴원하였다. 지금은 항결핵약제를 복용하면서 외래 경과관찰 중이다.

고 찰

결핵에 의해 식도가 침범되는 경우는 매우 드문 경우로 대부분 인접한 구조물로부터의 전파에 의해 속발성으로 발생한다¹⁻³. 결핵이 식도에 잘 침범되지 않는 이유는 식도는 여러층의 편평상피세포로 구성되어 있고, 관구조이며, 점막이 타액과 점액으로 덮여 있을 뿐만 아니라 빠른 연동운동으로 인해 결핵균이 점막 침범을 할 수 있는 기회를 줄이기 때문이다⁶. 속발성으로 발생하는 가장 흔한 원인은 인접한 결핵성 종격동 림프선염에 의한 것인데, 결핵성 종격동 림프선염이 잘 침범되는 부위는 우측 기관옆 림프절, 기관기관지 림프절, 기관분기하 림프절 등이고^{7,8}, 특히 기관분기하 림프절이 침범된 경우 다른 림프절을 침범했을 때보다 식도-종격동 누공이 잘 생기는 경향이 있다². 이는 해부학적으로 이 부위가 식도와 가장 인접해 있기 때문인 것으로 추정하고 있다. 또한 누공은 왼쪽 보다는 오른쪽 방향으로 더 잘 생기는데 이는 하행성

흉부 대동맥이 해부학적 장벽으로 작용하기 때문인 것으로 생각된다¹. 본 증례의 환자에서도 식도결핵의 원인으로는 종격동 림프절의 침범으로 인한 속발성인 것으로 밝혀졌지만 일반적인 유형과는 달리 좌측 기관지 림프절의 침범에 의해 식도-종격동 누공이 형성되었고 결과적으로 왼쪽 방향으로 발생하였다.

식도결핵에 의해 나타나는 증상은 식도를 침범한 정도와 형태에 따라 다양하게 나타날 수 있는데 가장 흔한 것은 연하곤란이다. 이러한 연하곤란은 대개 식도에 궤양이 형성되었을 경우 잘 나타나지만 게실이나 협착이 형성되었을 경우에도 유발될 수 있다³. 식사를 하거나 물을 마시는 중에 기침이 나면 식도-기관지 누공 형성을 시사하는 소견이고 가장 드물게 나타나는 증상은 토혈로서 이는 대동맥-식도 누공이 형성된 경우이다⁹. 본 증례의 경우 주로 연하통 및 발열이 있었지만 식사를 하거나 물을 마시는 중에 기침이나 토혈 등의 증상은 나타나지 않았다.

결핵이 진행되어 종격동 림프절을 침범하는 경우는 건락성 괴사와 육아조직 형성에 의해 림프절이 종대되는데 흉부 전산화 단층촬영상에서는 중심부 저음영을 보이면서 주변부는 윤상의 조영증강을 보이는 것이 특징이다⁷. 또한 결핵성 종격동 림프절내의 괴사물질이 식도를 통해 분출됨으로써 종격동내 국소성 공기음영을 발견할 수 있다¹. 식도결핵의 내시경 소견은 크게 궤양성, 비후성, 과립성 등 3가지로 분류하고 이중 궤양성이 가장 흔한 병변으로 알려져 있다⁵. 궤양성 병변은 감염된 객담 내에 들어있는 결핵균의 식도 표면 침범에 의해 발생한다¹⁰. 그리고 비후성 병변은 식도의 중간부위를 주로 침범하고 식도내강의 협착과 폐쇄를 유발할 수 있다⁵. 과립성 병변은 가장 드물고 속립성 결핵에서 식도의 점막표면을 회색의 과립으로 덮고 있는 소견을 나타낸다¹⁰. 본 증례의 경우 궤양성 병변과 함께 누공의 개구가 관찰되었는데 이는 식도 외부에서의 염증이 파급되어 관찰되는 소견인 것으로 생각되었다.

식도결핵의 진단에 있어서 위내시경적 생검이 유용한데 Jain 등¹¹은 약 50%에서 조직검사시 전형적인 육아종이 나왔다고 하였고 25% 미만에서 항산균 도말 검사 양성으로 보고하였다. 또한 한 연구에 따르면 식

도 결핵 환자 중 내시경으로 조직검사를 시행한 환자의 60%에서 육아종이 관찰되었고 항산균 도말검사 양성률은 20%에 불과하다고 발표하였다. 따라서 결핵의 진단에 있어서 내시경적 생검의 필요성이 점차 증가되고 있음을 알 수가 있다¹². 본 증례의 환자에서는 내시경 조직 검사상 만성 염증 소견으로 나왔으나 객담 항산균 도말검사에서도 양성으로 나왔기 때문에 진단을 위한 추가적인 검사는 시행하지 않았다.

심한 구토나 손상 등에 의한 식도 파열이 예후가 불량한 반면에¹³ 식도 결핵에 의한 식도 천공 및 식도-종격동 누공의 형성은 수술없이 항결핵제만으로 치료가 가능하므로 예후가 양호하다¹⁴. 본 증례의 환자와 같은 경우는 항결핵제 투여 후 음식물 섭취로 인해 식도-종격동 누공을 통해서 유발될 수 있는 종격동염을 예방하기 위해 20일 정도 금식 기간이 필요하였고 30일 정도 지나 검사한 식도 조영술 및 흉부 전산화 단층 촬영에서 식도-종격동 누공은 폐쇄되었음을 관찰할 수 있었다.

요 약

식도결핵은 매우 드문 질환으로 원발성으로 발생하는 경우는 거의 없고 발생한다 하더라도 대부분 속발성으로 발생한다. 가장 흔한 원인으로는 종격동 림프절의 침범에 의해 인접해 있는 식도로 전파되는 것으로 이러한 경우 식도-종격동 누공 등의 합병증이 발생할 수가 있다. 저자들은 식도결핵 및 이의 합병증으로 식도-종격동 누공이 형성된 환자를 항결핵제 투여만으로 식도결핵의 호전과 누공의 폐쇄를 경험하였기에 보고하는 바이다.

참 고 문 헌

1. Im JG, Kim JH, Han MC, Kim CW. Computed tomography of esophagomediastinal fistula in tuberculous mediastinal lymphadenitis. *J Comput Assist Tomogr* 1990;14:89-92.
2. Williford ME, Thompson WM, Hamilton JD, Postlethwait RW. Esophageal tuberculosis: findings on barium swallow and computed tomography. *Gastrointest*

- Radiol 1983;8:119-22.
 3. Devarbhavi HC, Alvares JF, Radhikadevi M. Esophageal tuberculosis associated with esophagotracheal or esophagomediastinal fistula: report of 10 cases. *Gastrointest Endosc* 2003;57:588-92.
 4. Lockard LB. Esophageal tuberculosis: a critical review. *Laryngoscope* 1913;23:561-84.
 5. Fahmy AR, Guindi R, Farid A. Tuberculosis of the oesophagus. *Thorax* 1969;24:254-6.
 6. Gordon AH, Marshall JB. Esophageal tuberculosis: definitive diagnosis by endoscopy. *Am J Gastroenterol* 1990;85:174-7.
 7. Im JG, Song KS, Kang HS, Park JH, Yeon KM, Han MC, et al. Mediastinal tuberculous lymphadenitis: CT manifestations. *Radiology* 1987;164:115-9.
 8. Amorosa JK, Smith PR, Cohen JR, Ramsey C, Lyons HA. Tuberculous mediastinal lymphadenitis in the adult. *Radiology* 1978;126:365-8.
 9. Catinella FP, Kittle CF. Tuberculous esophagitis with aortic aneurysm fistula. *Ann Thorac Surg* 1988;45:87-8.
 10. Rubinstein BM, Pastrana T, Jacobson HG. Tuberculosis of the esophagus. *Radiology* 1958;70:401-3.
 11. Jain S, Kumar N, Das DK, Jain SK. Esophageal tuberculosis. Endoscopic cytology as a diagnostic tool. *Acta Cytol* 1999;43:1085-90.
 12. Kochhar R, Sriram PV, Rajwanshi A, Gulati M, Kochhar S, Nagi B, et al. Transesophageal endoscopic fine-needle aspiration cytology in mediastinal tuberculosis. *Gastrointest Endosc* 1999;50:271-4.
 13. Lyons WS, Seremetis MG, deGuzman VC, Peabody JW Jr. Ruptures and perforations of the esophagus: the case for conservative supportive management. *Ann Thorac Surg* 1978;25:346-50.
 14. Lucaya J, Sole S, Badosa J, Manzanares R. Bronchial perforation and bronchoesophageal fistulas: tuberculous origin in children. *AJR Am J Roentgenol* 1980;135:525-8.
-