

오름창자암을 동반한 원발성 부갑상선기능항진증 2예

가톨릭대학교 의과대학 내과학교실, 외과¹

전상훈 · 김윤경 · 윤재승 · 장은희 · 박신애 · 조재형 · 고승현
안유배 · 서영진¹ · 김준기¹

Two Cases of Primary Hyperparathyroidism Associated with Colon Cancer

Sang Hoon Chun, Yun Kyung Kim, Jae-Seung Yun, Eun Hee Jang,
Shin-Ae Park, Jae Hyung Cho, Seung-Hyun Ko, Yu-Bai Ahn,
Young-Jin Suh¹, Jun-Gi Kim¹

Department of Internal Medicine, Surgery¹, The Catholic University of Korea, College of Medicine

ABSTRACT

Hypercalcemia is often observed in cancer patients secondary to parathyroid hormone (PTH) related peptide production. However, primary hyperparathyroidism and colon cancer rarely present simultaneously. Calcium is believed to have a chemopreventive effect against colorectal cancer because it reduces crypt cell hyperproliferation in both humans and in animals. There is evidence to suggest that the incidence of colorectal cancer in humans is reduced by high calcium intake. In patients with primary hyperparathyroidism, increased PTH activates 1,25(OH)₂D and enhances calcium absorption in the gut. Consequently, the calcium level in the lumen is decreased, leading to an elevated risk of colorectal cancer. We report two patients with colon cancer and hypercalcemia secondary to primary hyperparathyroidism, along with a brief review of the literature. (J Korean Endocr Soc 23:204~209, 2008)

Key Words: colonic neoplasms, hypercalcemia, hyperparathyroidism

서 론

악성종양에 의한 고칼슘혈증은 성인에서 두 번째 많은 원인을 차지하며[1], 대부분 종양에서 분비되는 부갑상선호르몬관련단백(parathyroid hormone related peptide, PTHrP)에 의해 유발되는 것으로 알려져 있다[2]. 그러나 원발성 부갑상선기능항진증에 의한 고칼슘혈증이 악성종양과 동반된 예는 흔하지 않으며, 병인연구에서 부갑상선기능항진증이 발견된 경우는 위암 환자의 32%, 유방암 환자의 11%, 오름창자암 환자의 8%로 보고되었으나[3], 증례 보고로 오름창자암 환자에서 원발성 부갑상선기능항진증에 의해 고칼슘혈증이 유발된 경우는 외국에서는 1예[4], 우리

나라에서는 보고된 적이 없을 정도로 드물다. 서구에서는 역학조사에서 칼슘보충요법이 오름창자암의 예방에 도움이 된다는 몇몇 결과들이 있었고[5~7], 그에 대한 분자생물학적 기전 연구도 진행 중이다[8,9]. 칼슘의 오름창자암 예방효과의 주요 기전으로는 장 내 칼슘 농도가 상승 시, 칼슘감지수용체가 활성화되어 세포 내 칼슘 수치를 상승시키므로 대장세포의 분화를 촉진시키는 것으로 추측되고 있으나[10], 연구결과에서는 아직까지 칼슘보충요법이 오름창자암을 유의하게 감소시킨다는 결과는 입증된 바 없다. 원발성 부갑상선기능항진증 시 대장 내 칼슘수치가 감소하고 이는 대장세포의 증식을 촉진시켜 발암화를 유발할 가능성이 있다. 이에 저자들은 원발성 부갑상선기능항진증과 오름창자암이 동반된 2예를 경험하였기에 문헌고찰과 함께 보고하고자 한다.

접수일자: 2008년 2월 26일

통과일자: 2008년 4월 7일

책임저자: 안유배, 가톨릭대학교 의과대학 내과학교실

증 례 1

환 자: 오○동, 61세 남자

주 소: 오름창자암 진단 후 수술 전 시행한 검사에서 우연히 발견된 고칼슘혈증 및 부신종양의 정밀검사를 위해 내원.

현병력: 내원 2개월 전부터 혈변이 있어 본원 소화기내과 내원하여 시행한 대장 내시경 및 복부 전산화 단층촬영에서 오름창자암 및 우측 부신종양이 의심되는 소견을 보이고, 혈액검사에서 고칼슘혈증 소견 보여 내분비내과로 의뢰되었다.

과거력: 고혈압으로 경구약제 복용 중이었고, 30년 전 충수절제술을 받았다.

가족력 및 사회력: 가족력에서 아버지가 고혈압이었고, 사회력에서 10갑년의 흡연력이 있었다. 반복적인 요로결석이나 궤양염의 병력은 없었다.

신체검사 소견: 혈압 118/76 mmHg, 맥박 65 회/분, 호흡수 16회/분, 체온은 36.4℃였다. 의식은 명료하였고, 피부긴장도는 정상이었으며, 색소침착이나 발적은 관찰되지 않았으며, 갑상선 비대 및 만저지는 경부 종물은 없었고, 흉부 및 복부 검진에서 특이 소견 없었다.

검사실 소견: 말초 혈액 검사에서 혈색소 12.3 g/dL로 경

미한 빈혈소견 보였으며, 백혈구 $9.1 \times 10^3/\mu\text{L}$, 혈소판 $29.3 \times 10^3/\mu\text{L}$ 로 이상소견 없었고, 요검사에서 정상소견을 보였다. 혈청 생화학검사에서 혈액요소질소 11.1 mg/dL, 크레아티닌 1.1 mg/dL, 소듐 140 mEq/L, 칼륨 4.3 mEq/L, 총단백 7.0 g/dL, 알부민 4.3 g/dL, 총 빌리루빈 0.6 mg/dL, AST 14 IU/L, ALT 19 IU/L, 요산 6.3 mg/dL로 정상 범위에 있었고, 총 칼슘 11.9 mg/dL (참고치: 8.2~10.2), 이온화 칼슘 5.7 mg/dL (참고치: 4.5~5.3), ALP 705 IU/L(참고치: 102~333)로 상승되어 있었으며, 인 1.9 mg/dL(참고치: 2.5~4.5)로 감소되어 있었고, 심전도에서 QT 간격 변화 등의 소견은 없었다. 혈중 부갑상선호르몬 524 pg/mL(참고치: 12~75)로 증가되어 있었으며, 25(OH)D 7.2 ng/mL (참고치: 6.9~69.5), 1,25(OH)₂D 38.64 pg/mL (참고치: 18.7~47.7), 칼시토닌 < 2.0 pg/mL (참고치: 0~18.2), PTHrP < 1.1 pmol/L(참고치: < 1.1)로 정상 소견이었다. 24시간 소변검사에서 총 칼슘배설량 304.7 mg/day, 인 배설량 666.6 mg/day 소견 보였으며, 부신우연종에 대한 호르몬 검사에서 1 mg 텍사메타손 억제검사에서 코르티솔 2.8 ug/dL (참고치: < 5.0), 레닌 4.19 pg/mL (참고치: 0.24~4.7), 알도스테론 9.3 ng/dL (참고치: 10~273), 24시간 소변검사에서 노르에피네프린 52.1 ug/day (참고치: 15~80), 에피네프린 7.2 ug/day (참고치: 0~20), 메타네프린 0.446 mg/day (참고치: 0.27~1.3),

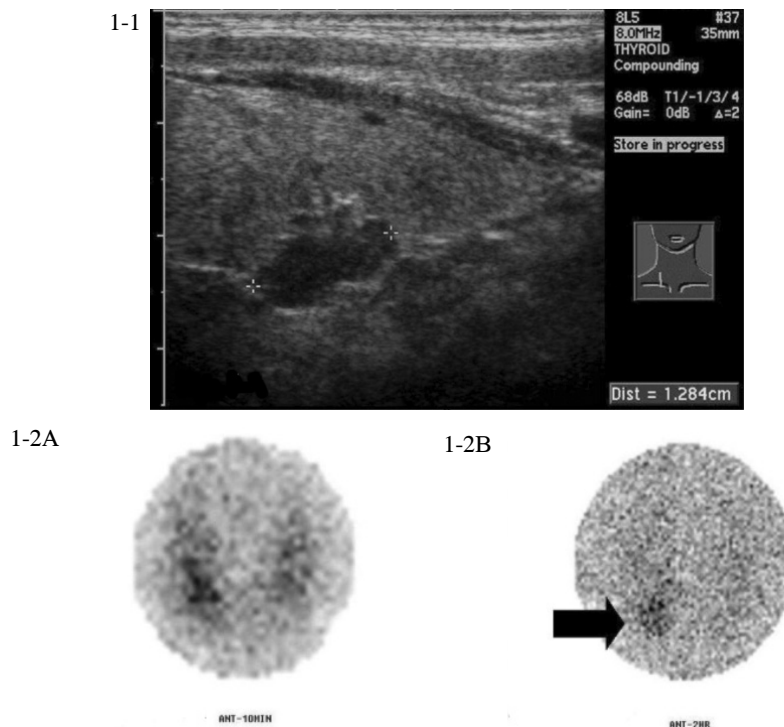


Fig. 1-1. Thyroid sonography finding showed 1.3×0.85 cm sized heterogenous low echogenic mass in the lower pole of right thyroid lobe.

Fig. 1-2. ^{99m}Tc-sestamibi scan showed no increased abnormal radioactivity in (A) early image (10 minutes), however, there was a hot uptake in the lower pole of right thyroid bed suggested parathyroid adenoma in (B) delayed image (2 hours, in black arrow).

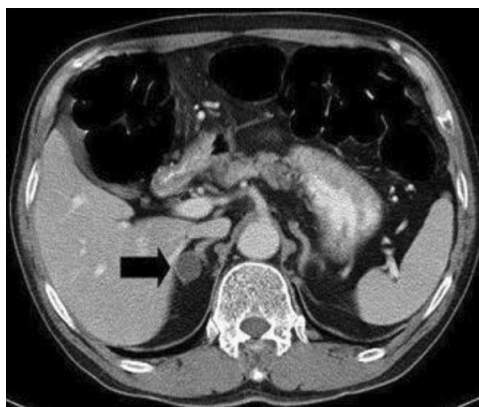


Fig. 2. Abdominal CT showing about 1.8 cm sized well enhancing mass was noted in the right adrenal gland(black arrow).

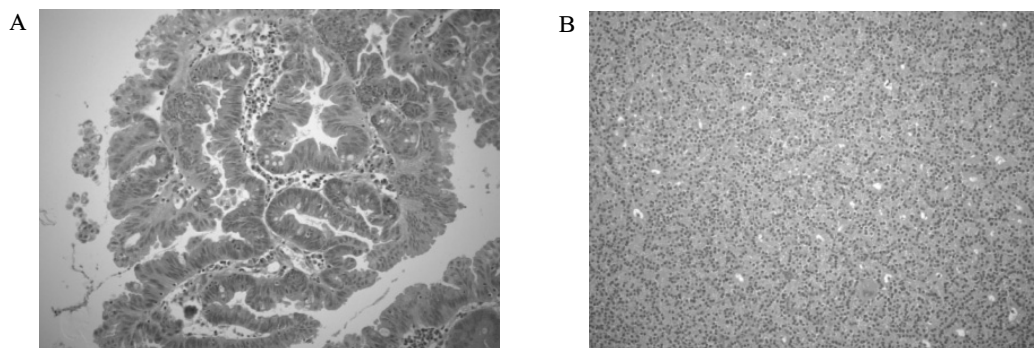


Fig. 3. (A) Well differentiated adenocarcinoma of colon is seen, in which the glands are much larger and have irregular shape ($\times 200$, H&E stain). (B) Histologic finding of removed parathyroid gland showed encapsulated, cellular, homogenous lesions composed of chief cells with some oxyphil cells in a delicate capillary network ($\times 200$, H&E stain).

바닐릴만델산 3.0 mg/day (참고치: 1~8), 17-케토스테로이드 8.93 mg/day (참고치: 7~25), 유리코르티솔 18.8 ug/day (참고치: 15~90)로 정상범위 내에 있었다.

방사선 소견: 갑상선 초음파에서 우측 갑상선 하엽 부위에 1.3×0.85 cm의 저음영 종괴가 관찰되어 부갑상선 샘종이 의심되었다(Fig. 1-1). ^{99m}Tc -Sestamibi 스캔에서 10분 후 영상에서는 뚜렷한 섭취증가소견은 관찰되지 않았으나(Fig. 1-2A), 2시간 지연영상에서 우측 하엽에 결절성 섭취 증가가 관찰되어 부갑상선 샘종을 시사하는 소견이 관찰되었다(Fig. 1-2B). 골밀도검사서 요추부는 T-score -1.4, 우측 고관절부는 T-score -2.3으로 골감소증 소견을 보였고, 복부 전산화 단층촬영에서 우측 부신에 1.8 cm의 종괴가 관찰되었다(Fig. 2).

치료 및 임상경과: 칼시토닌 수치 및 부신우연종에 대한 호르몬 검사에서 특이 소견 없어 다발성 내분비종양은 배제할 수 있었다. 오름창자암에 대하여 오름창자반절제술을 시행함과 동시에 부갑상샘종괴절제술을 시행하였다. 조직검사서 결장암은 샘암종(Fig. 3A), 부갑상선 종괴는 부갑상선 샘종으로 확진되었다(Fig. 3B). 수술 후 시행한 혈청 생화학 검사에서 칼슘 수치는 7.6 mg/dL로 감소하였고, 인 수치는

수술 7병일에 1.5 mg/dL로 일시적으로 감소하였다가, 수술 21병일에 2.8 mg/dL로 정상범위로 회복되었다. 환자는 현재 수술 후 보조항암화학요법 시행 중이다.

증 례 2

환 자: 김○세, 64세 여자

주 소: 오름창자암에 대한 수술 후 보조항암화학요법 시행 중 발견된 고칼슘혈증의 정밀검사

현병력: 오름창자암에 대한 오름창자반절제술 시행 후 보조항암화학요법 4회 시행 받던 중, 고칼슘혈증 지속되어 내분비내과로 의뢰되었다.

과거력: 10년 전 요로결석으로 쇄석술 시행 받은 병력이 있었다.

가족력 및 사회력: 가족력과 사회력에서 특이소견 없었다.

신체검사 소견: 혈압 112/70 mmHg, 맥박 78 회/분, 호흡수 15회/분, 체온은 36.8℃였다. 전신 소견에서 만성 병색 소견 보였고, 경부검사서 갑상선 비대 및 만져지는 경부 종물은 없었으며, 흉부 및 복부 검진에서 특이 소견 없었다.

검사실소견: 말초 혈액 검사에서 혈색소 11.5 g/dL로 경

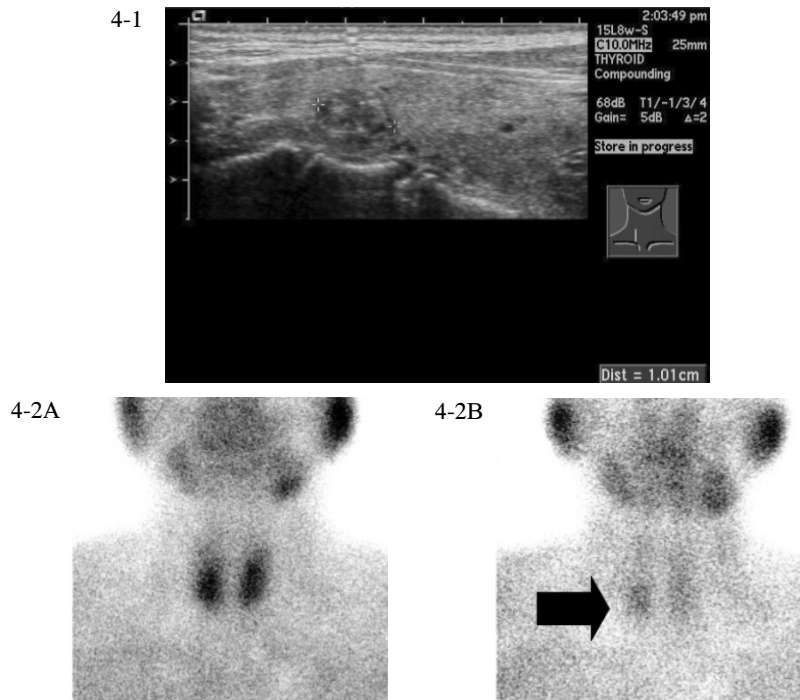


Fig. 4-1. Thyroid sonography showed 1cm sized oval shape nodule in right upper lobe.

Fig. 4-2. ^{99m}Tc -Sestamibi scan showed no increased abnormal radioactivity in early image (10 minutes) (A). But there was a focal delayed washout of radiotracer is noted in lower portion of right thyroid bed (2 hours, in black arrow) (B).

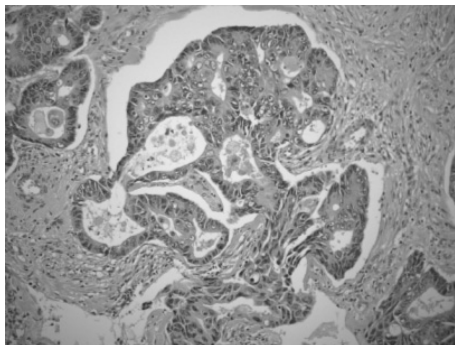


Fig. 5. Microscopically, a moderately differentiated adenocarcinoma of colon is seen here. There is a glandular configuration, but the glands are irregular and crowded ($\times 200$, H&E stain).

미한 빈혈소견 보였으며, 백혈구 $5.45 \times 10^3/\mu\text{L}$, 혈소판 $24.7 \times 10^3/\mu\text{L}$ 로 이상소견 없었고, 요검사에서 특이소견 없었다. 혈청 생화학검사에서 혈액요소질소 14.5 mg/dL, 크레아티닌 0.9 mg/dL, 소듐 138.6 mEq/L, 칼륨 4.7 mEq/L, 총 단백 7.8 g/dL, 알부민 4.7 g/dL, 총 빌리루빈 0.5 mg/dL, AST 22 IU/L, ALT 23 IU/L, 요산 3.8 mg/dL, ALP 252 IU/L로 정상 범위에 있었고, 총 칼슘 11.0 mg/dL(참고치: 8.2~10.2)로 상승되어 있었으며, 인 3.3 mg/dL(참고치: 2.5~4.5)로 정상소견 보였으며, 심전도에서 QT 간격 변화 등의 소견은 없었다. 혈중 부갑상선호르몬은 114 pg/mL(참고치: 12~75)로 증가되어 있었고, 부갑상선호르몬관련단백 <

1.1 pmol/L(참고치: < 1.1)로 정상소견 보였다.

방사선 소견: 갑상선 초음파에서 우측 갑상선 상엽 부위에 장경 1 cm의 동음영 종괴가 관찰되었고, 좌측 갑상선 하엽 부위에 0.7 cm의 다음영 종괴가 관찰되었으나, 부갑상선 종괴로 의심되는 음영은 관찰되지 않았다(Fig. 4-1). ^{99m}Tc -sestamibi 스캔에서 10분 후 영상에서는 뚜렷한 섭취증가소견은 관찰되지 않았으나(Fig. 4-2A), 2시간 지연영상에서 우측 하엽에 결정성 섭취 증가가 관찰되어 부갑상선 샘종을 시사하는 소견이 관찰되었다(Fig. 4-2B).

조직 소견: 오름창자암은 샘암종으로 확진되었다(Fig. 5).

임상 경과: 환자는 부갑상선 샘종에 의한 원발성 부갑상선기능항진증으로 진단받았으며, 고칼슘혈증이 지속되었으나, 부갑상선 절제술의 적응증에는 속하지 않아, 항암치료 및 생화학검사를 반복하면서 외래에서 추적관찰 중이다.

고 찰

대부분의 악성종양환자에서 일어나는 고칼슘혈증은 종양에서 분비되는 부갑상선호르몬관련단백에 의해 유발되거나, 직접적으로 뼈에 전이되어 국소적 골용해에 의해 유발된다. 그 외의 기전으로는 흔히않으나, 종양자체가 $1,25(\text{OH})_2\text{D}$ 나 부갑상선호르몬을 분비하여 유발하는 고칼슘혈증에 대한 증례 보고가 있다[2]. 그러나 부갑상선호르몬관련단백은 정상 이면서 부갑상선호르몬이 높게 측정되는 악성종양환자에서

는 종양이 부갑상선호르몬관련단백을 분비하는 가능성보다는 원발성 부갑상선기능항진증이 종양과 동시에 존재할 가능성이 높고, 그에 대한 평가를 먼저 진행하는 것이 원칙이다[11].

오름창자암의 발생 과정에서 혈중 칼슘이 어떠한 영향을 미치는지에 대해서는 아직 밝혀진 바가 없으나, 역학조사에서 고용량 칼슘요법이 오름창자암의 초기 발암화를 막을 수 있으며, 고지방 저칼슘 식이 시 오름창자암이 증가되었다는 보고가 있었고[5~7], 이에 대한 가능한 두 가지 기전으로는 칼슘이 고지방식이 시 과도하게 분비된 장 내 유리 지방산과 담즙산을 중화시켜주는 간접적 효과와[12], 대장 내 칼슘 수치가 낮게 유지될 때 대장 점막의 과증식을 유발하여 발암화를 유도한다는 연구결과가 있다[8~10]. 후자는 칼슘 수용체의 인산화에 의한 protein kinase C 및 p38 mitogen-activated protein kinase 활성화 및 c-myc의 발현 감소가 관여하는 것으로 알려져 있다[8]. 그러나 현재까지의 연구에서 칼슘의 발암예방효과는 고분화 오름창자암세포에서는 증식을 억제하지만, 미분화세포에서는 효과가 없다는 보고가 있고[13], 최근의 연구들에 대한 메타분석에서 고용량 비타민D 요법은 오름창자암 발암예방효과가 통계적으로 유의한 차이를 보이지 않지만, 칼슘투여군에서는 유의한 차이를 보이지 않았다[14].

원발성 부갑상선기능항진증 환자는 1,25(OH)₂D가 장 내 칼슘 흡수를 촉진하여, 결과적으로 장 내 칼슘 농도는 낮아지고, 대장점막의 과증식이 발생하여 오름창자암의 발생을 촉진시킬 가능성이 있다. 따라서 오름창자암 환자에서 혈중 칼슘농도를 확인하는 선별검사를 시행하고, 고칼슘혈증이 있을 경우 부갑상선호르몬 검사를 시행하여 고칼슘혈증의 원인이 원발성 부갑상선기능항진증과 관련이 있는지를 확인해야 할 것이고, 그러한 증례들을 모아 원발성 부갑상선기능항진증이 오름창자암과 연관성이 있을지에 대한 연구를 진행하는 것이 의미가 있을 것으로 생각된다.

요 약

악성종양에 의한 고칼슘혈증은 성인에서 흔하지만, 결장암은 종양에 의한 고칼슘혈증이 증례 보고될 정도로 흔치않고, 원발성 부갑상선기능항진증에 의한 고칼슘혈증이 오름창자암 환자에서 동반된 증례는 거의 보고된 적이 없다. 오름창자암과 칼슘과의 관계는 서구의 대규모 역학조사에서 저칼슘 식이를 한 군에서 오름창자암의 발생률이 증가하고, 칼슘보충요법을 한 군에서 오름창자암의 발생률이 감소하는 양상이 관찰되면서 연구가 진행되어 왔다. 그러나 현재까지 통계적으로 유의하게 칼슘보충요법이 오름창자암 예방효과를 나타낸 연구결과가 없고, 기전에 대한 연구도 진행 중이다. 원발성 부갑상선기능항진증 환자에서는 칼슘보충요법과

반대의 상황이 발생하므로, 만약 칼슘이 오름창자암 예방효과가 있다면, 원발성 부갑상선기능항진증 환자는 오름창자암의 발생률이 다른 군보다 증가할 것이라는 가정을 할 수 있다. 이에 원발성 부갑상선기능항진증에 의한 고칼슘혈증을 동반한 오름창자암 환자들의 증례를 경험하여, 두 질환의 연관성에 대한 문헌고찰과 함께 보고하는 바이다.

참 고 문 헌

1. Kasper DL, Braunwald E, Fauci AS, Hauser SL, Longo DL, Jameson JL: Harrison's Principles of Internal Medicine. 16th ed. pp2252, New York: McGraw-Hill, 2005
2. Stewart AF: Hypercalcemia Associated with Cancer. N Engl J Med 352:373-379, 2005
3. Farr HW, Fahey TJ, Nash AG, Farr CM: Primary hyperparathyroidism and cancer. Am J Surg 126:539-543, 1973
4. Kawamura YJ, Kazama S, Miyahara T, Masaki T, Muto T: Sigmoid colon cancer associated with primary hyperparathyroidism: Report of a Case. Surg Today 29:789-790, 1999
5. Lipkin M, Reddy B, Newmark H, Lamprecht SA: Dietary factors in human colorectal cancer. Annu Rev Nutr 19:545-586, 1999
6. Milner JA, McDonald SS, Anderson DE, Greenwald P: Molecular targets for nutrients involved with cancer prevention. Nutr Cancer 41:1-16, 2001
7. Holt PR, Wolper C, Moss SF, Yang K, Lipkin M: Comparison of calcium supplementation or low-fat dairy foods on epithelial-cell proliferation and differentiation. Nutr Cancer 41:150-155, 2001
8. Nobre LC, Chaves P, Fidalgo P, Cravo M, Gouveia OA, Ferra M, Mira F: Calcium regulation of colonic crypt cell kinetics: evidence for a direct effect in mice, Gastroenterology 109:498-504, 1995
9. Kallay E, Kifor O, Chattopadhyay N, Brown EM, Bischof MG, Peterlik M, Cross HS: Calcium-dependent c-myc proto-oncogene expression and proliferation of Caco-2 cells: a role for a luminal extracellular calcium-sensing receptor. Biochem Biophys Res Commun 232:80-83, 1997
10. Sergio A. Lamprecht, Lipkin M: Chemoprevention of colon cancer by calcium, vitamin D and folate: molecular mechanisms. Nature Reviews Cancer 3:601-614, 2003
11. Bilezikian JP, Silverberg SJ: Asymptomatic primary

- hyperparathyroidism. N Engl J Med 350:1746-1751, 2004
12. Newmark HL, Wargovich M J, Bruce WR: Colon cancer and dietary fat, phosphate, and calcium: a hypothesis. J Natl Cancer Inst 72:1323-1325, 1984
13. Buras RR, Shabahang M, Davoodi F, Schumaker LM, Cullen KJ, Byers S, Nauta RJ, Evans SR: The effect of extracellular calcium on colonocytes: evidence for differential responsiveness based upon degree of cell differentiation. Cell Prolif 28:245-262, 1995
14. Gorham ED, Garland CF, Garland FC, Grant WB, Mohr SB, Lipkin M, Newmark HL, Giovannucci E, Wei M, Holick MF: Optimal vitamin D status for colorectal cancer prevention: a quantitative meta analysis. Am J Prev Med 32:210-216, 2007