

# Implant-retained overdenture with CM LOC<sup>®</sup> Pekkton<sup>®</sup> in maxillary edentulous patient

Mun Gi Hong, Soo-Yeon Shin\*

Department of Prosthodontics, College of Dentistry, Dankook University, Cheonan, Republic of Korea

Treatment options for edentulous patients are complete denture and implant prosthesis. A two implant-retained overdenture can be considered the first treatment in the edentulous mandible, but there is no clear consensus of treatment for edentulous maxilla. Implant-retention/support overdenture shows better retention and stability than complete denture and is less expensive and more esthetic than implant-supported fixed prosthesis. CM LOC<sup>®</sup> Pekkton<sup>®</sup> attachment is a solitary type attachment and evaluated to have excellent abrasion resistance and retention with a female part made of poly-ether-ketone-ketone. Meanwhile, SR Ivocap system is injection molding method and discussed to show few changes in the vertical dimension of denture and have excellent fracture resistance. In this case, we restored maxillary arch with a four implant-retained overdenture using CM LOC<sup>®</sup> Pekkton<sup>®</sup> and SR Ivocap system, and mandibular arch with a removable partial denture. Through this procedure, satisfactory outcomes were achieved both in functional and esthetic aspects. (*J Dent Rehabil Appl Sci* 2017;33(4):321-8)

**Key words:** implant-retained overdenture; maxillary overdenture; Pekkton; CM LOC<sup>®</sup> attachment; SR Ivocap system

## 서론

완전 무치악 환자는 전통적인 총의치를 이용하여 수복될 수 있는데 총의치의 안정이나 유지가 부족할 경우에는 임플란트를 이용한 피개의치가 대안이 될 수 있다. 임플란트를 이용한 피개의치는 전통적인 총의치와 비교하여 안정 및 유지가 우수하고, 임플란트 고정성 보철물에 비하여는 술식이 간단하며 구강위생 관리가 쉽고 비용이 저렴하다는 것이 장점이다.<sup>1</sup> 하악 완전 무치악의 치료에 있어서 2개의 임플란트를 이용한 임플란트 유지 피개의치는 전통적인 총의치보다 먼저 고려되어야 할 치료 계획으로 제시되었다.<sup>2</sup> 이에 비해 상악 완전 무치악에 있어서는 아직까지는 일차된 치료방법이 없으나 피개의치를 위하여 4개의 임플란트가 최소로 식립되어야 한다는 여러

연구가 있다.<sup>3,4</sup>

피개의치로 치료 시 어태치먼트는 임플란트의 식립 수와 각도, 위치, 수직고경 등 구강 내의 상황에 따라 결정되어야 한다.<sup>5</sup> 어태치먼트는 bar type과 solitary type으로 나눌 수 있는데,<sup>6</sup> solitary type의 어태치먼트 중 CM LOC<sup>®</sup> Pekkton<sup>®</sup> 어태치먼트(Cendres+Métaux SA, Biel, Switzerland)는 여자부가 고분자인 poly-ether-ketone-ketone (PEKK)로 만들어졌으며 마모저항성이 우수하여 장기간의 사용에도 일정한 유지력을 보인다는 것이 특징이다.<sup>7</sup> 또한 bar type에 비해 필요한 수직공간이 낮아 악간공간이 좁은 환자에게서 유용하게 이용될 수 있고 제조사에 따르면 서로 평행하게 식립되지 않은 임플란트에서 CM LOC<sup>®</sup> Flex abutment의 사용 시 임플란트 간 각도를 최대 60°까지 보상할 수 있다고 한다.

\*Correspondence to: Soo-Yeon Shin

Professor, Department of Prosthodontics, College of Dentistry, Dankook University, 119, Dandae-ro, Dongnam-gu, Cheonan, 31116, Republic of Korea  
Tel: +82-41-550-0256, Fax: +82-41-550-1975, E-mail: syshin@dankook.ac.kr  
Received: July 24, 2017/Last Revision: November 14, 2017/Accepted: November 17, 2017

Copyright© 2017 The Korean Academy of Stomatognathic Function and Occlusion.  
© It is identical to Creative Commons Non-Commercial License.

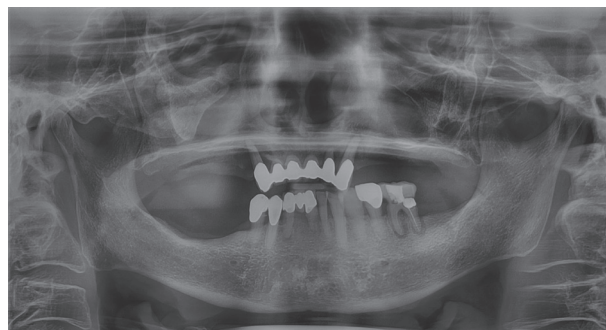
한편, SR Ivocap system (Ivoclar Vivadent, Schaan, Liechtenstein)은 의치의 제작 방법 중에서 가압주사성형법에 해당하는 것으로 제작된 의치의 파절 저항성이 증가되어 파절의 가능성이 적고 수직고경 변화가 작으며 조직 적합성이 우수한 것이 특징이다.<sup>8-11</sup>

이에 상악 완전 무치악 환자에서 CM LOC<sup>®</sup> Pekkton<sup>®</sup> 어태치먼트와 SR Ivocap system을 이용한 임플란트 유지 피개의치로, 하악은 통상적인 가철성 국소의치로 수복한 증례를 보고하고자 한다.

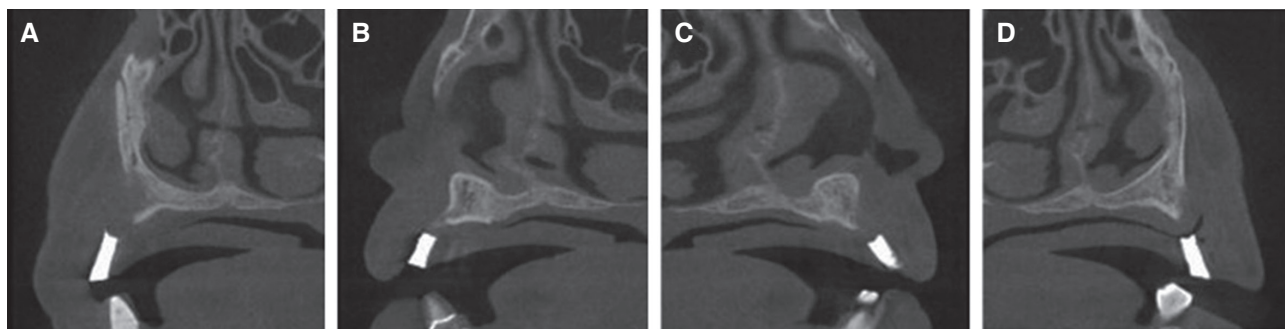
## 증례보고

환자는 85세 여성으로 “위 틀니에 건 앞니 치아가 흔들리고 피가 난다”는 주소로 본원에 내원하였다. 구강 검사 시 상악은 #13, 22, 23을 지대치로 한 가철성 국소의치, 하악은 #36, #44을 지대치로 사용하는 가철성 국소의치를 사용 중이었으며 #13, 22, 23의 동요도 및 깊은 치주낭과 #36의 치조골 흡수, 동요도 및 깊은 치주낭이 관찰되었다. 상악 구치부의 잔존치조제는 치아 상실로 인하여 전반적인 중등도의 수평적 골흡수 양상을 보였으며 하악 우측 잔존치조제는 중등도 이상의 수평적 골흡수 양상을 보였다. 방사선 사진 검사 시 하악 좌측 제1대구치의 치근이개부 병변이 관찰되었고 상악 우측 견치, 좌측 측절치, 견치, 하악 좌측 제1대구치 및 하악 우측 측절치의 치근단부에 방사선 투과성이 관찰되었다(Fig. 1). 특별히 하악 운동의 제한이나 측두하악관절 장애증상은 보이지 않았고 의과적 병력으로는 항응고제를 복용 중이었으며 치과적 병력으로는 10년 전에 제작한 상하악 가철성 국소의치를 사용 중이었다. 위와 같은 검사 결과를 바

탕으로 치조골 지지가 양호하지 않은 #13=22=23 6본 금속도재전장관과 #36을 발치 결정하였다. 환자의 잔존 치조제 상태와 대합치를 고려하여 상악은 임플란트 유지 피개의치로, 하악은 통상적인 가철성 국소의치로 제작을 계획하였다. 피개의치의 어태치먼트로는 bar type을 고려해 보았으나 낮은 수직고경으로 인해 solitary type 중 적은 수직공간을 필요로 하는 CM LOC<sup>®</sup> Pekkton<sup>®</sup> 어태치먼트를 사용하기로 결정하였다. 기존 보철물의 제거와 발치 이후 고정성 임시 보철물 및 가철성 임시 의치를 3개월 간 사용하여 환자의 적응 여부를 평가하고 하악 우측 측절치의 근관치료를 병행하였다. 방사선 촬영용 스텐트를 이용하여 cone beam computed tomography (CBCT)를 촬영하였고 #14, 12, 22, 24 부위에 식립을 결정하였다(Fig. 2). 상악의 임플란트 식립 1차 수술 시 협측 치조골의 흡수로 인하여 이종골이식재(Bio-Oss, Geistlich, Wolhusen, Switzerland)와 차폐막(Bio-Gide, Geistlich, Wolhusen; CTi mem, Neobiotech, Seoul, Korea)을 이용



**Fig. 1.** Panoramic radiograph before treatment. Furcation involvement on #36 and periapical radiolucency on #13, 22, 23, 36, and 42 were observed.

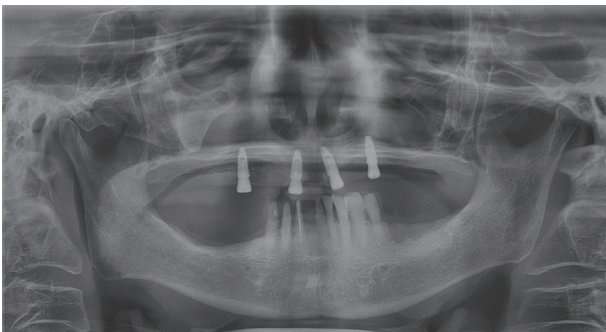


**Fig. 2.** Cone beam computed tomography (CBCT) views with radiographic stent before guided bone regeneration. (A) Area #14, (B) #12, (C) #22, (D) #24. Width and height of alveolar bone of #14, 12, 22 and 24 were insufficient. It was seen that the buccal side of the alveolar bone in area #14 was absorbed severely.

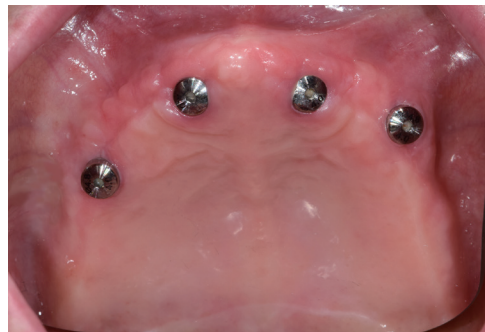하여 골유도재생술을 시행하였다. #14, 12, 22, 24 부위 모두 직경 4.0 mm, 길이 10.0 mm의 임플란트(Neo IS II, Neobiotech)를 식립하였다(Fig. 3, 4). 1차 수술 3개월 후 2차 수술을 진행하였으며 2차 수술 2개월의 치유 기간을 가진 후 보철 수복을 진행하기로 하였다.

상악은 transfer type의 impression coping을 사용하기 위하여 impression coping의 공간을 고려한 개인 트레이를 제작한 후(Fig. 5) 모델링 콤파운드(Pericompound, GC Co., Tokyo, Japan)를 이용해서 변연 형성을 하고 폴리비닐실록산 인상재(Exadenture, Light bodied consistency, GC Co.)를 이용해서 최종 인상을 채득하였다(Fig. 6). 이후 주모형(GC Fujirock® EP, GC Europe

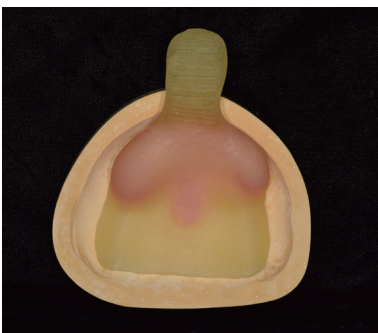N.V, Leuven, Belgium)상에서 기록상과 교합제를 제작하였다. 하악은 #35, 31, 42, 43, 44를 지대치 형성 및 최종 인상 채득(Honigum light bodied consistency, Heavy bodies consistency, DMG, Hamburg, Germany) 후 수직고경의 결정을 위하여 주모형 상에서 기록상과 교합제를 제작하였다. 교합평면은 동공간선 및 비악-이주선을 기준으로 설정하였으며 기존 의치의 수직고경을 참고하고 구순 및 협측 지지도 등의 심미성을 확인하여 수직고경을 결정하였다. 중심위에서 악간관계를 채득하고 (Regisil® Rigid Superfast set, Dentsply, York, USA), 안궁 이전을 시행하여 교합기에 부착하였다(Fig. 7). 결정된 수직고경에 맞추어 써베이드 금관을 제작하였다. 하악의



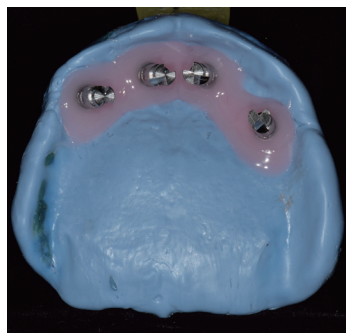
**Fig. 3.** Panoramic view after implant installation. Implants placed in area #14, 12, 22, and 24 with guided bone regeneration were shown.



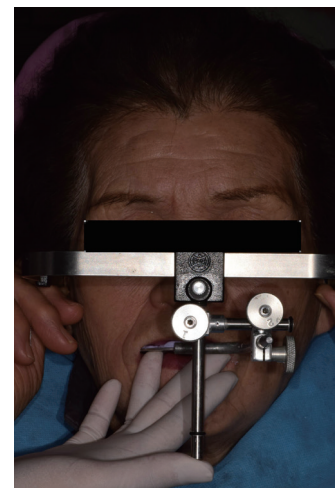
**Fig. 4.** Intraoral view after implant installation. Healing abutments were placed after secondary surgery and diameter of all healing abutments was 4.8 mm.



**Fig. 5.** Maxillary custom tray fabrication for final impression. Space for transfer impression coping at anterior region was observed.



**Fig. 6.** Final impression taking for implant-retained overdenture of maxilla with seating CM LOC® Pekkton® attachment analog. Because transfer impression copings were not parallel to each other, CM LOC® Pekkton® attachments were used to compensate for inclination of non-parallel implants.



**Fig. 7.** Taking the facebow transfer.



지대치에 써베이드 금관을 합착한 후 개인 트레이를 제작하여 모델링 콤파운드를 이용한 변연 형성을 시행하고 상악 인상 채득 시와 동일한 폴리비닐실록산 인상재로 최종 인상을 채득하였다. 가철성 국소의치의 주연결장치는 잔존치조제의 수직흡수가 심하여 설측판으로 설계하였고 심한 조직부 언더컷과 얇은 구강전정으로 인해 양측 지대치(#35, 44)에 RPA 클라스프를 설계하였다. 간접유지장치는 #34에 근심 교합면레스트, #43에 설면 레스트를 설계하였다. 가철성 국소의치의 금속구조물을 제작하고 구강 내에서 시적하여 적합도를 확인하였다. 하악의 써베이드 금관을 제작하기 위해 결정한 수직고경과 동일한 수직고경에서 악간관계를 채득하였다. 교합기에 상악악의 주모형을 부착한 후 인공치(Endura teeth, Premiere dental, Kuala Lumpur, Malaysia)를 양측성 균형교합을 부여하며 배열하였다. 납의치를 구강 내에 시적하고 수직고경 및 교합평면, 구순지지도 및 심미성을 확인하였다. 납의치를 매몰한 후 SR Ivocap system을 이용하여 의치를 온성, 제작하고(Fig. 8), 기공실 재부착 과정을 거쳐 교합조정을 시행하였다. 완성된 의치를 구강 내에 장착하여 압박지시재(pressure indicating paste, Keystone Industries, Singen, Germany)와 Fit checker II (GC Co.)로 변연 길이와 조직과의 적합도를 확인하였고 구강 내에서 직접법으로 어태치먼트를 의치에 부착하였다(Fig. 9). 어태치먼트 중 가장 유지력이 적은 CM LOC® Retention insert, extra-low를 사용하였고 피개의치는 충분한 유지력을 나타내었다(Fig. 10). 환자에게 의치 사용

시 주의사항 및 관리 방법에 대한 교육을 시행하였다. 장착 24시간 후 재내원 하여 조절을 시행하였으며, 이후 주기적인 내원 및 검진에 대한 중요성을 설명하였다. 환자는 의치의 심미성과 유지력에 만족하였으며 주기적인 검진에서 임플란트와 조직의 상태가 양호함을 관찰하였다.

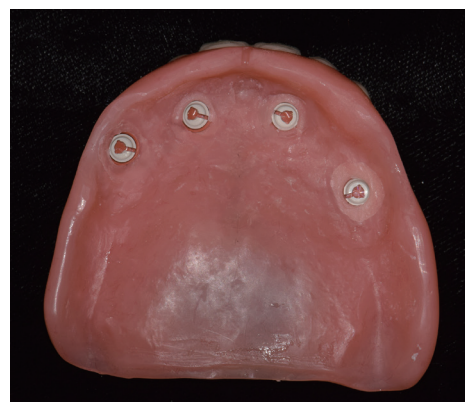## 고찰

상악에서 치조제의 흡수가 중등도 이상으로 일어난 경우에는 해부학적인 한계나 비용문제로 인해 임플란트 고정성 보철물로 수복하기가 어렵기 때문에 임플란트를 이용한 피개의치를 이용하여 수복될 수 있다.<sup>12</sup> Ekfeldt 등<sup>3</sup>과 Parel 등<sup>4</sup>은 임플란트 유지 피개의치로 수복 시 완전 무치악인 상악에서 최소 4개의 임플란트를 식립하는 것을 추천하였다. 본 증례에서는 잔존치조제의 상태를 고려하여 #14, 12, 22, 24 부위에 골이식과 함께 4개의 임플란트를 식립하여 피개의치를 계획하였다.

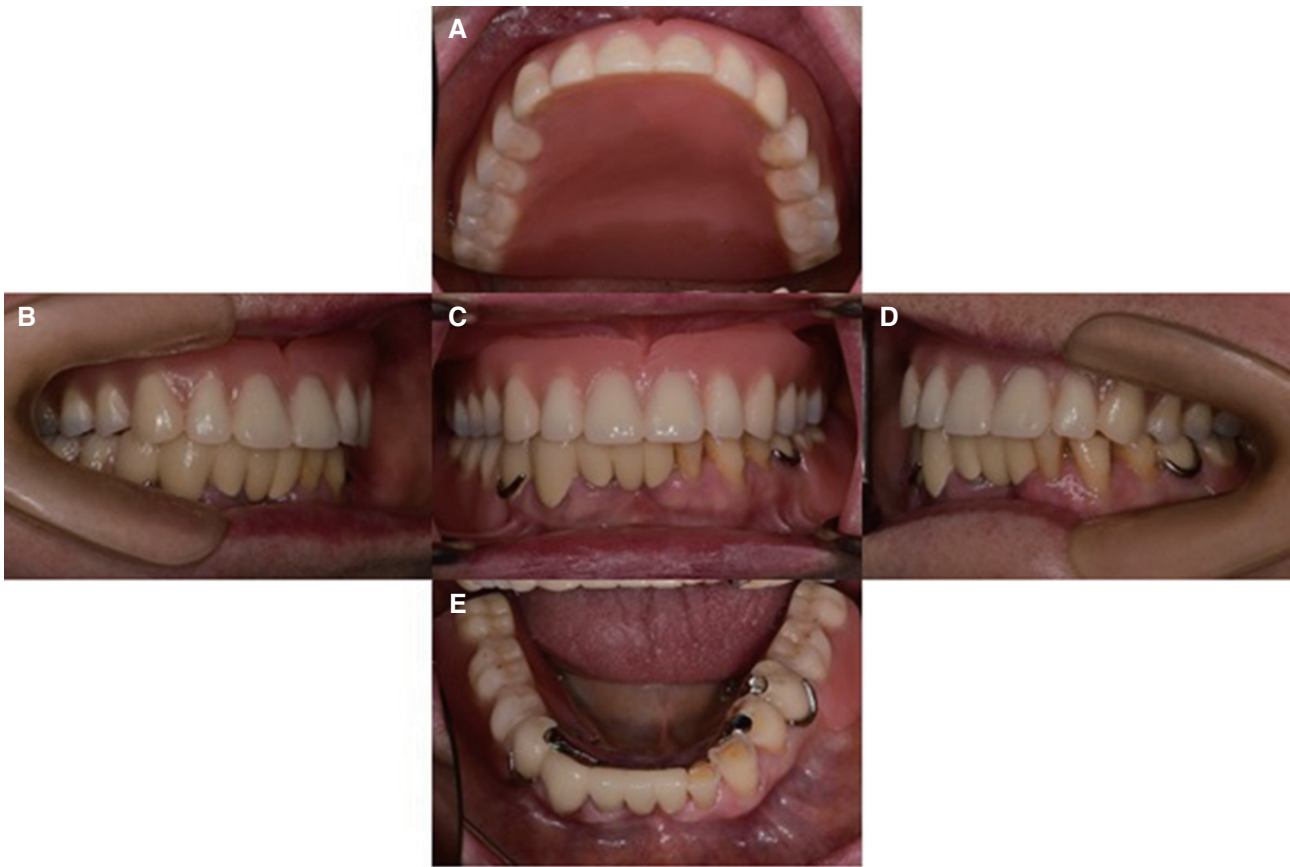
피개의치에서 어태치먼트의 종류에 대하여 Zou 등<sup>13</sup>은 상악의 4개의 임플란트를 이용한 피개의치에서 teleopic crown, bar, locator 어태치먼트의 3년 내 임플란트 생존율 및 성공률이 모두 100%로 차이가 없음을 보고하였다. 하지만 Närhi 등<sup>14</sup>은 solitary type 어태치먼트 사용 시 bar type 어태치먼트보다 임플란트의 변연골 흡수 가능성이 높다는 것을 고려해야 한다고 하였다. 그러므로 임플란트의 위치, 수, 식립 각도와 수직고경 등 구강 내의 상태에 맞게 어태치먼트를 선택해야 한다. 본 증례의 환



**Fig. 8.** Polymerization of denture using SR Ivocap system. Injection pressure was 6 bar and polymerization time was 35 minutes in 100°C water.



**Fig. 9.** Installation of retention part of CM LOC® Pekkton® attachment with retention insert, extra-low by direct method intraorally. Slot in the insert that might act as a buffer for insert not to be broken or torn was observed.



**Fig. 10.** Intraoral views with definitive dentures. (A) Maxillary occlusal view, (B) Right lateral view, (C) Frontal view, (D) Left lateral view, (E) Mandibular occlusal view. Major connector was linguoplate, direct retainers were RPA clasps on #35 and 44 and rests were occlusal rests on #35, 34 and 44 and lingual rest on #43. Bilateral balanced occlusion was achieved.

자에서 임플란트는 잔존치조제의 내측 흡수로 인하여 협측으로 경사지게 식립되어 임플란트의 각도가 모두 평행하지는 않았으나 제조사에 따르면 CM LOC® abutment가 40°까지 보상되기 때문에 solitary type의 어태치먼트의 사용이 가능하였다. 환자는 의치의 높은 유지력으로 인해 착탈 시 약간의 어려움을 나타내었는데 서로 평행한 abutment 사용 시 의치의 착탈이 좀 더 수월할 것으로 생각된다. 또한 어태치먼트의 부착은 구강 내에서 직접 부착하는 직접법과 기공과정 중 부착하는 간접법으로 나눌 수 있는데 Nissan 등<sup>15</sup>은 장기간의 피개치 사용 시 직접법으로 부착된 어태치먼트에 있어서 어태치먼트의 마모로 인한 교체와 같은 술후 관리 필요성이 더 적다고 보고하였다. 이에 따라 본 증례에서는 술후 관리의 필요성을 줄이기 위하여 어태치먼트를 의치에 직접법으로 부착하여 하였다.

한편, 본 증례에서는 보다 우수한 물성을 가진 의치를

제작하기 위하여 가압주사성형법인 SR Ivocap system을 사용하였다. SR Ivocap system은 고가의 장비가 필요하다는 단점이 있으나<sup>16</sup> 중합수축이 통상의 방법보다 적다. Strohaber<sup>9</sup>은 납의치와 온성된 의치 사이에서의 수직고경 변화를 측정하였을 때, 가압성형법으로 제작한 의치에서 0.025 인치의 큰 수직고경 변화를 관찰하였고, 가압주사성형법으로 제작한 의치는 0.001 인치로 낮은 수직고경 변화를 보인다고 보고하였다. 이는 Gharechahi 등<sup>10</sup>이 가압주사성형법과 가압성형법의 체적 변화를 관찰하였을 때 증류수에서 48시간과 12일 동안 보관한 가압주사성형법으로 제작된 의치가 가압성형법으로 제작된 의치보다 유의하게 적은 체적 변화를 보인다고 보고한 결과와 일치한다. 또한 가압주사성형법은 증가된 파절강도를 나타내기 때문에 의치의 파절 가능성을 줄일 수 있는데 Uzun 등<sup>11</sup>은 6개의 열중합형 의치상용 레진 중 SR ivocap system이 가장 우수한 파절 강도를 나타낸다고

보고하였다.

이후 환자의 주기적인 내원에서 임플란트 주위의 골 흡수나 어버트먼트의 풀림, 어태치먼트의 유지력 확인, 그리고 하악 지대치의 치주 상태 및 우식 여부에 대한 검사와 잔존치조제의 흡수에 따른 의치상의 이장이 필요할 것으로 사료된다.

## 결론

본 증례는 상악이 전반적으로 중등도의 잔존치조제 흡수를 보이는 완전 무치악이며 낮은 수직고경을 가진 공간을 가진 환자에 있어 상악은 4개의 임플란트를 식립하고 CM LOC® Pekkton® 어태치먼트와 SR Ivocap system을 이용한 임플란트 유지 피개의치를, 하악은 통상적인 가철성 국소의치로 수복한 증례이다. 환자는 의치의 유지력 및 심미성에 만족하였고 이후 정기적인 검진에도 양호한 결과를 보였다. 대합치와 흡수된 잔존치조제를 고려하여 상악에서 임플란트 유지 피개의치로의 수복은 유용하며 환자와 술자 모두에게 만족스러운 치료 방법인 것으로 생각된다.

## Acknowledgements

이 논문은 2017년 단국대학교 교내연구비의 지원을 받아 연구되었음.

## ORCID

Mun Gi Hong <https://orcid.org/0000-0002-2557-7362>

Soo-Yeon Shin <https://orcid.org/0000-0001-6160-7277>

## References

- DeBoer J. Edentulous implants: overdenture versus fixed. *J Prosthet Dent* 1993;69:386-90.
- Feine JS, Carlsson GE, Awad MA, Chehade A, Duncan WJ, Gizani S, Head T, Lund JP, MacEntee M, Mericske-Stern R, Mojon P, Morais J, Naert I, Payne AG, Penrod J, Stoker GT Jr, Tawse-Smith A, Taylor TD, Thomason JM, Thomson WM, Wismeijer D. The McGill Consensus Statement on Overdentures. Montreal, Quebec, Canada. May 24-25, 2002. *Int J Prosthodont* 2002;15:413-4.
- Eckfeldt A, Johansson LA, Isaksson S. Implant-supported overdenture therapy: a retrospective study. *Int J Prosthodont* 1997;10:366-74.
- Parel SM, Phillips WR. A risk assessment treatment planning protocol for the four implant immediately loaded maxilla: preliminary findings. *J Prosthet Dent* 2011;106:359-66.
- Chan MF, Närhi TO, de Baat C, Kalk W. Treatment of the atrophic edentulous maxilla with implant-supported overdentures: a review of the literature. *Int J Prosthodont* 1998;11:7-15.
- Trakas T, Michalakis K, Kang K, Hirayama H. Attachment systems for implant retained overdentures: a literature review. *Implant Dent* 2006;15:24-34.
- Passia N, Ghazal M, Kern M. Long-term retention behaviour of resin matrix attachment systems for overdentures. *J Mech Behav Biomed Mater* 2016; 57:88-94.
- El Bahra S, Ludwig K, Samran A, Freitag-Wolf S, Kern M. Linear and volumetric dimensional changes of injection-molded PMMA denture base resins. *Dent Mater* 2013;29:1091-7.
- Strohaber RA. Comparison of changes in vertical dimension between compression and injection molded complete dentures. *J Prosthet Dent* 1989; 62:716-8.
- Gharechahi J, Asadzadeh N, Shahabian F, Gharechahi M. Dimensional changes of acrylic resin denture bases: conventional versus injection-molding technique. *J Dent (Tehran)* 2014;11:398-405.
- Uzun G, Hersek N. Comparison of the fracture resistance of six denture base acrylic resins. *J Biomater Appl* 2002;17:19-29.
- Mericske-Stern RD, Taylor TD, Belser U. Management of the edentulous patient. *Clin Oral Implants Res* 2000;11:108-25.
- Zou D, Wu Y, Huang W, Wang F, Wang S, Zhang Z, Zhang Z. A 3-year prospective clinical study of telescopic crown, bar, and locator attachments for removable four implant-supported maxillary overdentures. *Int J Prosthodont* 2013;26:566-73.
- Närhi TO, Hevinga M, Voorsmit RA, Kalk W. Maxillary overdentures retained by splinted and un-

- splinted implants: a retrospective study. *Int J Oral Maxillofac Implants* 2001;16:259-66.
15. Nissan J, Oz-Ari B, Gross O, Ghelfan O, Chaushu G. Long-term prosthetic aftercare of direct vs. indirect attachment incorporation techniques to mandibular implant-supported overdenture. *Clin Oral Implants Res* 2011;22:627-30.
16. Whang SW, Chung MK. Comparative tensile bond strength of heat-cured, cold-cured, and light cured denture base resins bonded to continuous-pressure injection type denture base resin. *J Korean Acad Prosthodont* 1993;31:385-93.

## 상악 완전 무치악 환자에서 CM LOC® Pekkton® attachment를 이용한 임플란트 유지 피개의치 수복 증례

홍문기, 신수연\*

단국대학교 치과대학 치과보철학교실

무치악은 총의치나 임플란트 보철물로 수복이 가능하며 임플란트를 이용한 피개의치는 총의치보다 유지와 안정이 우수하고, 임플란트 고정성 보철물에 비해 저렴하고 심미적이다. CM LOC® Pekkton® 어태치먼트는 여자부가 poly-ether-ketone-ketone으로 마모저항성이 뛰어나다. 한편, SR Ivocap system은 가압주사성형법으로 의치의 수직고경 변화가 적고 강도가 우수하다. 본 증례에서 상악은 4개의 임플란트 식립 후 CM LOC® Pekkton® 어태치먼트와 SR Ivocap system을 이용한 임플란트 유지 피개의치를, 하악은 가철성 국소의치를 제작하였고 심미적 및 기능적으로 만족스러운 결과를 얻었기에 이를 보고하는 바이다.

(구강회복응용과학지 2017;33(4):321-8)

주요어: 임플란트 유지 피개의치; 상악 피개의치; Pekkton; CM LOC® 어태치먼트; SR Ivocap system

\*교신저자: 신수연

(31116)충청남도 천안시 동남구 단대로 119 단국대학교 치과대학 보철학교실

Tel: 041-550-0256 | Fax: 041-550-1975 | E-mail: syshin@dankook.ac.kr

접수일: 2017년 7월 24일 | 수정일: 2017년 11월 14일 | 채택일: 2017년 11월 17일