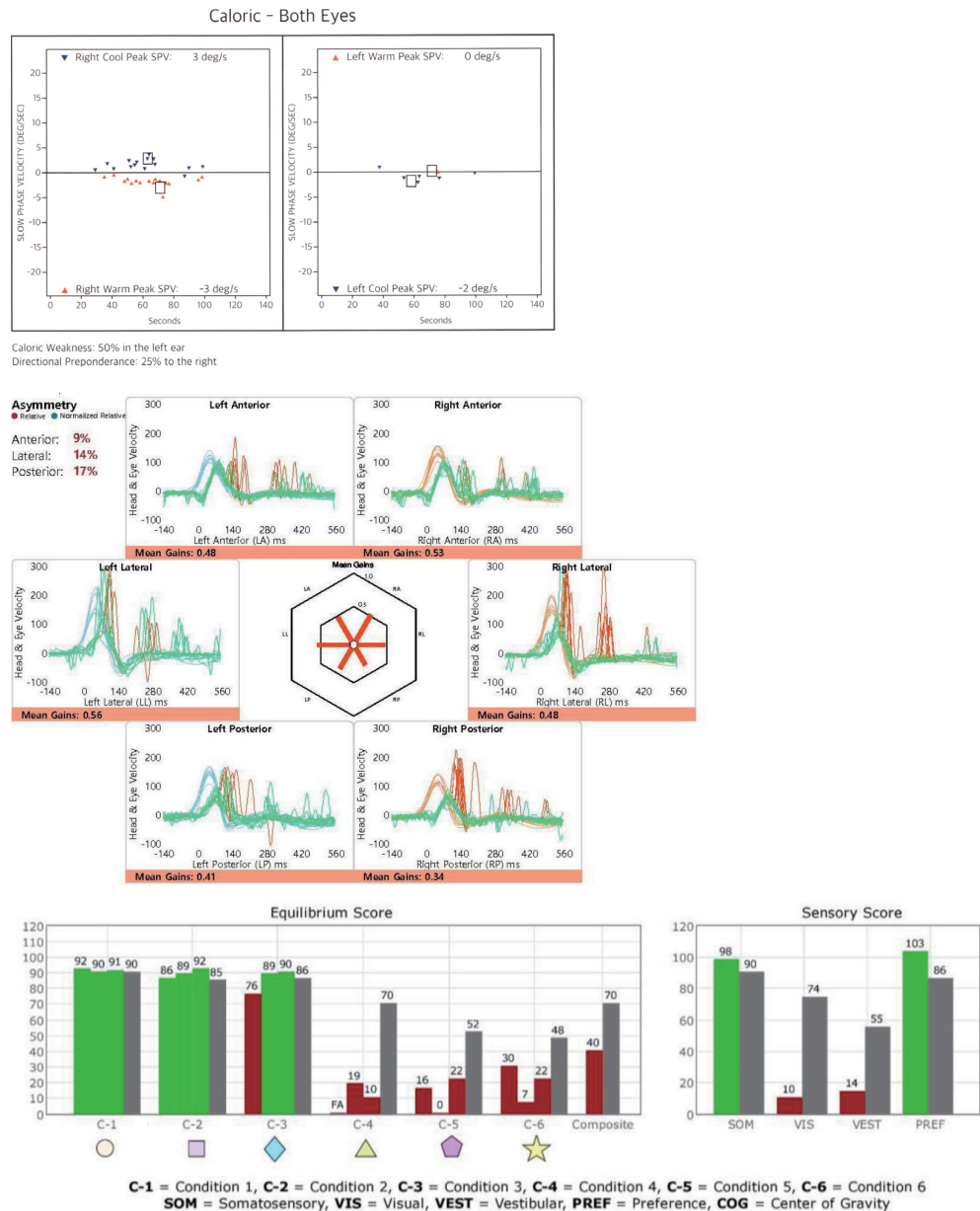




65세 남자 환자가 1년 전부터 점진적으로 심해지는 보행장애를 주소로 내원하였다. 증상은 어두운 곳에서 더 심해지는 양상이 관찰되었다. 다음은 환자의 온도안진검사, 비디오두부충동검사, 동적자세검사의 결과이다. 이 질환에 대한 설명으로 맞는 것은?



- ① 두부충동검사(head impulse test)는 양측 모두 음성을 보인다.
- ② 확인되는 가장 흔한 원인은 내이수종(endolymphatic hydrops)이다.
- ③ 손상된 전정기능의 회복을 위해 스테로이드가 가장 효과적이다.
- ④ 전정재활치료는 효과가 없다.
- ⑤ 약 25%에서 소뇌기능이상을 동반한다.

정답 및 해설은 6쪽에  
게재되어 있습니다.