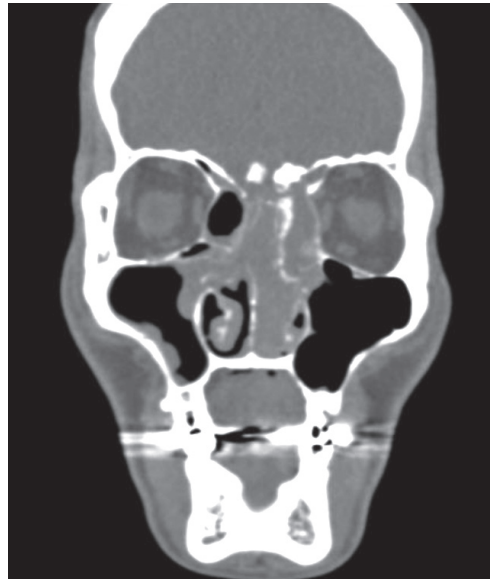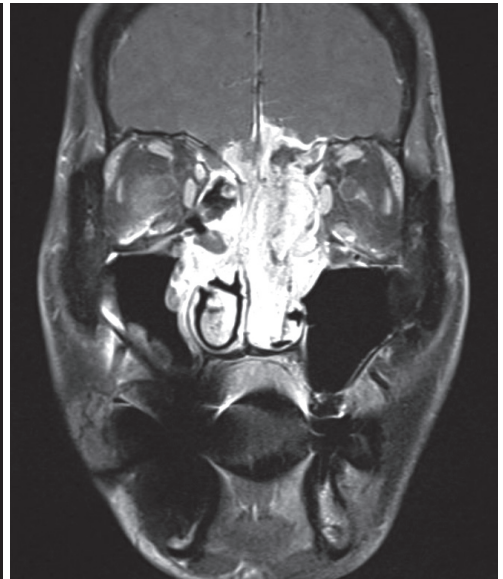




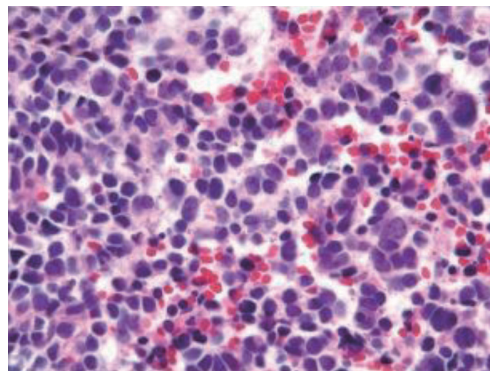
55세 남자 환자가 코막힘과 농성 비루, 후각저하를 주소로 내원하였다. 환자CT, MRI소견은 아래와 같다. Pathology에서 small round cell tumor로 보여 시행한 synaptophysin에 대한 immuno-histochemical stain(IHC)에서 양성 소견을 보였다. 현 상태에 대한 설명으로 옳은 것을 고르시오.



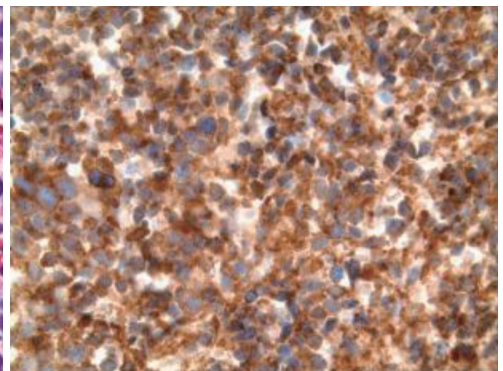
PNS CT (non-enhance)



PNS MRI (T1 c fat suppression)



H&E stain (x20)



IHC stain for synaptophysin (x20)

- ① 일반적으로 방사선 치료에 반응이 좋지 않아 adjuvant treatment로 항암치료를 시행한다.
- ② 경부 임파선 전이는 약 5% 미만으로 흔치 않다.
- ③ Perineural invasion과 distant metastasis가 흔하다.
- ④ 주요 위험 인자로 흡연, 아플라톡신, 크롬, 니켈 등이 있다.
- ⑤ 후각 상피 중 신경 외배엽 기원(neuroectodermal origin)의 종양이다.

정답 및 해설은 198쪽에
게재되어 있습니다.