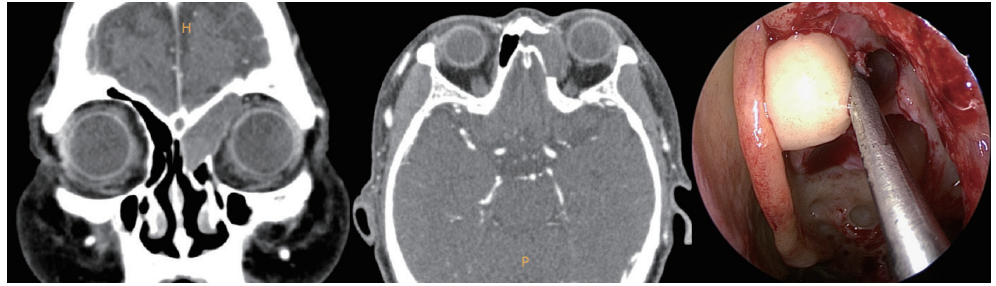


60대 여자 환자가 수개월 전부터 발생된 좌측 안구통을 주소로 내원하였다. 다음은 수술 전 전산화단층촬영(CT) 및 수술 중 소견이다. 이 질환에 대한 설명으로 틀린 것은?



- ① 남녀 발생 비율은 비슷하며 전두동과 전사골동에 호발한다.
- ② 부비동의 작은 침샘 구멍이 막히거나 부비동 자연공이 막혀 생기는 것으로 알려져 있다.
- ③ 최근에는 내벽을 포함하여 완전히 절제하는 수술을 시행하고 있다.
- ④ 시간이 경과함에 따라 골벽을 팽창시키거나 골조직을 파괴할 가능성이 있다.
- ⑤ 만성 염증, 외상, 알레르기, 갑작스러운 기압의 변화 등에 의해 유발될 수 있다.

정답 및 해설은 616쪽에
게재되어 있습니다.