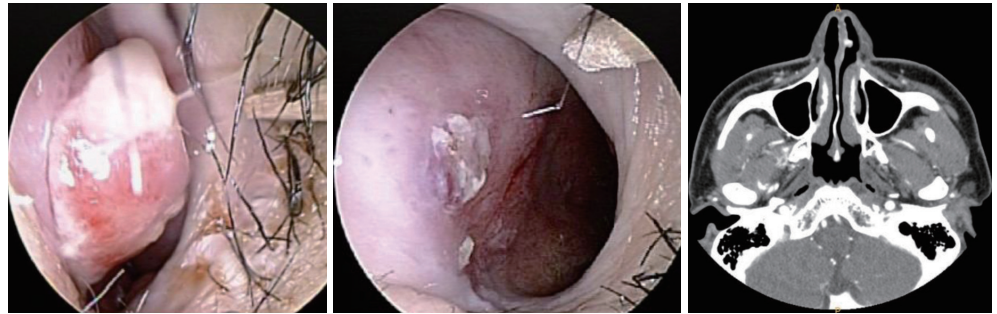




특이 병력이 없던 30대 여자가 2~3달 전부터 시작된 잦은 좌측 비출혈을 주소로 내원하였다. 환자는 코를 만지거나 코를 풀 때마다 출혈이 있었다고 하였다. 다음은 수술 전, 후 내시경 사진과 수술 전 전산화단층촬영 소견이다. 이 질환에 대한 설명으로 옳은 것은?



- ① 구강 점막보다 비강 점막에서 더 잘 발생한다.
- ② 중년 남성에서 호발한다.
- ③ 주변 연골이나 골조직의 미란(erosion)을 흔하게 일으킨다.
- ④ 임신 중 호르몬 증가로 발생률이 증가할 수 있다.
- ⑤ 수술 전 혈관색전술(embolization)을 시행하고 24시간 내 절제가 필요하다.

정답 및 해설은 234쪽에  
게재되어 있습니다.