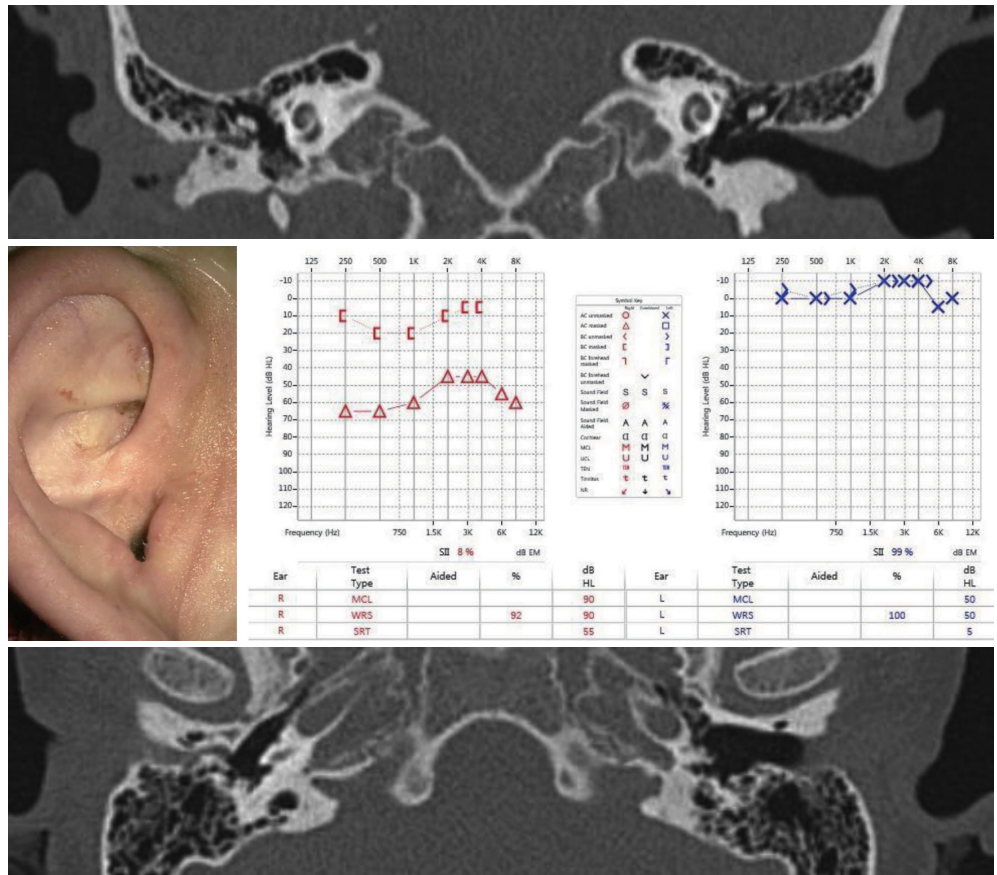


18세 여자 환자가 우측의 난청을 주소로 내원하였다. 난청 이외에 우측 귀의 지속적인 이루 등이 동반되었다. 환자의 외이, 청력검사 및 측두골 단층촬영 결과는 아래와 같다. 신체검사에서 다른 두개 안면 기형 등은 동반되지 않았다. 가장 적절한 치료는?



- ① 보청기(conventional hearing aids)
- ② 인공중이이식술(active middle ear implantation)
- ③ 인공와우이식술(cochlear implantation)
- ④ 개방동 유양돌기 삭개술 및 고실 성형술(canal wall down mastoidectomy with tympanoplasty)
- ⑤ 외이도 성형술(meatoplasty and canaloplasty) 및 고실 성형술(tympanoplasty)

정답 및 해설은 176쪽에
게재되어 있습니다.