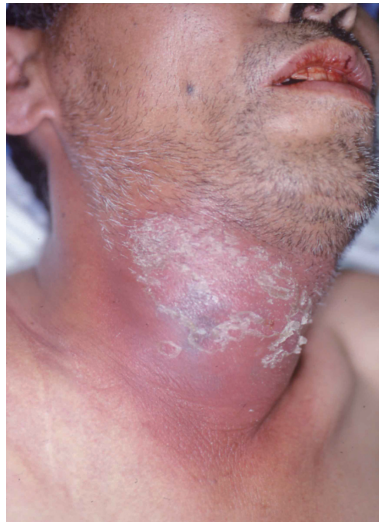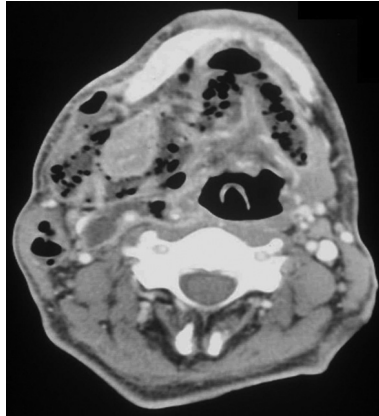


50세 남자 환자가 일주일 전부터 발생한 경부종창, 연하곤란 및 인두통, 개구장애와 점차 진행되는 호흡곤란을 주소로 응급실로 내원하였다. 환자는 이학적 검사상 구강위생이 좋지 않았고 경부는 사진과 같이 피부색 변화를 동반한 종창과 압통이 있었다. 다음은 환자의 CT 소견과 경부사진이다. 환자에 관한 설명 중 맞는 것은?



- ① 일단 충분한 항생제치료를 며칠간 하면서 경과를 관찰한 후 수술여부를 결정한다.
- ② 편도주변의 감염에 의한 것이 가장 많다.
- ③ 면역기능이 정상인 경우에도 발생이 드물지 않다.
- ④ 국소적인 합병증은 많으나 전신적인 합병증은 드문 것이 특징이다.
- ⑤ 중요한 혈관이나 조직의 손상을 막기 위해 최소한의 배농이 중요하다.

정답 및 해설은 6쪽에
게재되어 있습니다.