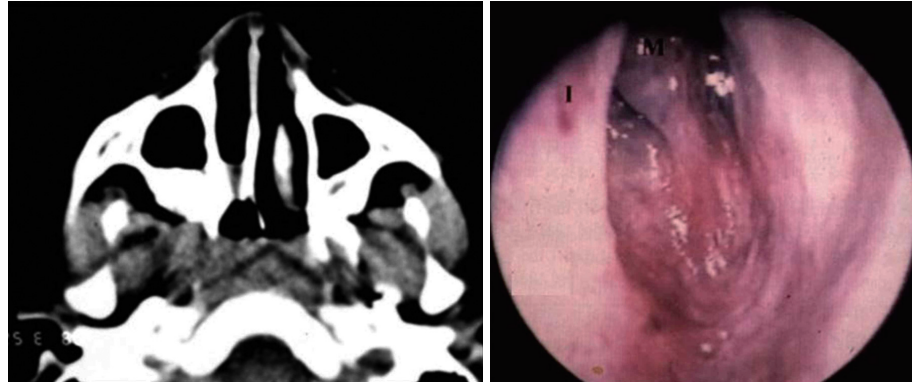


6개월 된 여아가 지속적인 우측의 코막힘과 점액성 비루를 주소로 내원하였다. 진단을 위해 시행한 PNS CT 및 비강 내시경 소견이다. 이 질환에 대한 설명으로 가장 옳은 것을 고르시오.



- ① 다른 선천성 질환과 동반된 경우가 많으며, 대개 양측성이다.
- ② 폐쇄 양상에 따른 빈도는 막성폐쇄>혼합성폐쇄>골성폐쇄의 순으로 나타난다.
- ③ 대부분의 환아가 출생 시부터 청색증과 호흡곤란의 증상을 보인다.
- ④ 양측성 질환의 경우, 내과적 응급질환이므로, 기도확보를 위해 즉각적인 기관절개술이 필요하다.
- ⑤ 최근에는 경구개법(transpalatal approach)보다 경비강법(transnasal approach)을 통한 수술적 치료가 늘어나고 있는 추세이다.

정답 및 해설은 812쪽에
게재되어 있습니다.