

만성중심장액맥락망막병증에서 광역학치료와 유리체강내 라니비주맙 주입술 전후의 맥락막 과투과성 변화에 대한 정량적 비교

Comparison of Choroidal Hyperpermeability Change after Photodynamic Therapy and Ranibizumab for Chronic Central Serous Chorioretinopathy

김정아¹ · 신주영¹ · 배소현² · 안지윤³ · 정 흠¹ · 허장원¹

Jeong Ah Kim, MD¹, Joo Young Shin, MD¹, So Hyun Bae, MD², Jee Yun Ahn, MD³, Hum Chung, MD¹, Jang Won Heo, MD, PhD¹

서울대학교 의과대학 서울대학교병원 안과학교실¹, 한림대학교 의과대학 강동성심병원 안과학교실², 서울특별시보라매병원 안과³

Department of Ophthalmology, Seoul National University Hospital, Seoul National University College of Medicine¹, Seoul, Korea

Department of Ophthalmology, Kangdong Sacred Heart Hospital, Hallym University College of Medicine², Seoul, Korea

Department of Ophthalmology, Seoul Metropolitan Government Seoul National University Boramae Medical Center³, Seoul, Korea

Purpose: To compare changes in choroidal hyperpermeability after half-energy photodynamic therapy (PDT) and intravitreal ranibizumab in the treatment of chronic central serous chorioretinopathy (CSC).

Methods: Post-hoc analysis was performed in a randomized, controlled trial comparing half-energy PDT versus intravitreal ranibizumab for chronic CSC; during the experiments, the other treatment was available for salvage treatment if the original was unsuccessful at 3 months. A commercially available image analysis program (Adobe® Photoshop® CS6 [Adobe Systems, Inc., San Jose, CA]) was used for quantification of change in choroidal hyperpermeability on indocyanine green angiography after half-energy PDT or three consecutive intravitreal injections of ranibizumab. Post-treatment images were subtracted from pre-treatment images after adjustments were made to create images depicting the change in choroidal hyperpermeability with treatment. Integrated gray scale values per area in this image were used for analysis of change in choroidal hyperpermeability.

Results: The calculated change in choroidal hyperpermeability was significantly greater in the half-energy PDT group (17.36 ± 8.74) than in the ranibizumab group (6.78 ± 5.03) ($p < 0.001$). All eyes in the half-energy PDT group showed complete resolution of subretinal fluid, and no significant difference in change of choroidal hyperpermeability was found in eyes that received half-energy PDT as primary or salvage treatment. In the ranibizumab-treated group, subretinal fluid resolution was accomplished in 5 eyes, and these eyes showed a significantly larger decrease in choroidal hyperpermeability when compared with eyes showing poor response (10.31 ± 4.00 vs. 2.74 ± 2.16 , $p = 0.005$). In the successfully treated eyes with ranibizumab, there was no significant difference in choroidal hypopermeability change when compared to half-energy PDT ($p = 0.124$).

Conclusions: Using our novel method of analysis of change in choroidal hyperpermeability following treatment for chronic CSC, greater change was found in eyes with good response, and the superior outcome of half-energy PDT over ranibizumab may be attributed to greater influence on choroidal hyperpermeability.

J Korean Ophthalmol Soc 2015;56(2):205-212

Key Words: Choroidal hyperpermeability, Chronic central serous chorioretinopathy, Half-energy photodynamic therapy, Intravitreal ranibizumab injection

■ Received: 2014. 11. 1. ■ Revised: 2014. 12. 15.

■ Accepted: 2015. 1. 27.

■ Address reprint requests to Jang Won Heo, MD, PhD

Department of Ophthalmology, Seoul National University Hospital, #101 Daehak-ro, Jongno-gu, Seoul 110-744, Korea
Tel: 82-2-2072-2438, Fax: 82-2-741-3187
E-mail: hjw68@snu.ac.kr

* This study was presented as a narration at the 109th Annual Meeting of the Korean Ophthalmological Society 2013.

* This study was presented as a poster at the 2013 Annual Meeting of Association for Research in Vision and Ophthalmology.

중심성장액맥락망막병증(central serous chorioretinopathy)은 망막색소상피층의 병적 변화와 이에 동반된 장액성망막박리를 특징으로 하는 질병으로 대부분의 경우 자연 호전되고, 좋은 시력 예후를 보인다.^{1,2} 하지만, 양성 경과를 보이는 환자들과 달리, 만성, 재발성 경과를 보이는 환자에서는 광범위한 망막색소상피 위축, 낭포성황반변성, 망막하삼출, 맥락막신생혈관 등의 합병증이 동반되고, 불량한 시력 예후를 보이기 때문에 치료가 필요하다.³⁻⁵

© 2015 The Korean Ophthalmological Society

This is an Open Access article distributed under the terms of the Creative Commons Attribution Non-Commercial License (<http://creativecommons.org/licenses/by-nc/3.0/>) which permits unrestricted non-commercial use, distribution, and reproduction in any medium, provided the original work is properly cited.

중심장액맥락망막병증의 병리기전은 명확하게 밝혀지지 않았지만, 맥락막혈관의 투과성 증가와 망막색소상피의 펌프기능과 방어벽 기능 저하로 인해 장액성 망막박리 및 망막색소상피박리가 유발되는 것으로 알려졌다.⁶⁻¹¹ 이러한 병리기전에 착안하여, 만성중심장액맥락망막병증의 치료로 광역학치료(Photodynamic therapy)와 유리체강내 항혈관내피성장인자(vascular endothelial growth factor, VEGF) 주입술이 시도되었다.^{8,9,12-14} TPA 연구(Treatment of Age-related Macular degeneration with Photodynamic Therapy Study)에서 제시한 프로토콜에 따른 PDT는 맥락막신생혈관의 치료에 효과적인 verteporfin (Visudyne; Novartis AG, Basel, Switzerland)을 이용하여, 맥락막모세혈관의 일시적인 저관류와 장기적인 맥락막혈관의 리모델링으로 맥락막의 울혈, 과도한 혈관투과성과 혈관의 누출의 감소를 유도함으로써 우수한 치료효과를 보였다.^{12,15} 하지만 망막색소상피층의 위축, 맥락막모세혈관의 허혈, 이차적인 맥락막신생혈관 등의 합병증이 보고되면서,¹⁶⁻¹⁸ 부작용이 적고, 대등한 효과를 보이는 절반에너지 광역학치료가 임상적으로 많이 사용되고 있다.^{13,19} 또한 구조적인 손상을 최소화하기 위한 시도로 anti-VEGF agent의 맥락막혈관의 과투과성을 억제하는 기전을 이용한 유리체강내 라니비주맵(Lucentis; Novartis AG, Basel, Switzerland) 주입술이 중심장액맥락망막병증의 치료로 제시되었다.^{8-10,20,21}

이에 저자들은 만성중심장액맥락망막병증에서 절반에너지를 이용한 PDT와 유리체강내 라니비주맵주입술 간의 치료 효과를 분석하고, 치료 후 맥락막 과투과성의 변화와 치료 효과의 관련성을 정량적으로 분석하고자 하였다.

대상과 방법

본 연구는 만성중심장액맥락망막병증 또는 재발성 중심장액맥락망막병증으로 진단받은 만 18세 이상의 환자를 대상으로 시행한 무작위 전향적 연구이다. 모든 환자들에게서 치료 전 충분한 설명에 근거한 서면 동의를 받았고, 서울대학교병원 의학연구윤리심의위원회 승인을 받아 전향적 연구를 시행하였다.

대상 환자군

연구 대상 기준은 만성중심장액맥락망막병증 또는 재발성 중심장액맥락망막병증으로 진단받은 만 18세 이상의 환자 중에 빛간섭단층촬영검사(optical coherence tomography, OCT, Cirrus; Carl Zeiss Meditec, Inc., Dublin, California, USA)에서 3개월 이상 지속된 황반부의 장액성망막박리가 확인되고, 형광안저혈관조영술에서 형광누출이 관찰되며,

인도사이아닌그린 형광조영술(indocyanine green angiography, ICGA, Heidelberg Retina Angiography; Heidelberg Engineering, Heidelberg, Germany)에서 병변 영역의 맥락막 과투과성 및 맥락막혈관의 확장이 관찰되는 경우로 정의하였다. 만성중심장액맥락망막병증은 증상이 최소 6개월 이상 지속되고, 안저검사와 OCT에서 황반부의 장액성망막박리 혹은 망막색소상피박리가 관찰되며, 형광안저촬영상 형광누출이 관찰되는 경우로 정의하였고, 재발성 중심장액맥락망막병증은 중심장액맥락망막병증 호전 6개월 후에, 중심장액맥락망막병증이 재발한 경우로, 3개월 이상 중심장액맥락망막병증이 지속된 경우로 정의하였다. 제외 기준으로 1) 광역학치료, 국소 레이저 광응고술, 유리체강내 스테로이드 또는 anti-VEGF agent 주입술을 받은 병력이 있는 경우, 2) 맥락막신생혈관 또는 결절맥락혈관병증이 확인된 경우, 3) 당뇨병망막병증, 망막정맥폐쇄, 포도막염 등의 시력저하를 야기하는 안질환이 동반된 경우, 4) 심한 매체 혼탁으로 검사의 질이 낮은 경우, 5) 백내장 수술을 제외한 안내 수술을 받은 경우, 6) 12개월 이내에 전신적 스테로이드나 anti-VEGF agent 치료를 받은 경우, 7) 안압이 조절되지 않는 녹내장을 동반한 경우로 정의하였다. 모든 환자는 치료 전과 치료 후 12개월까지 매달 경과 관찰하도록 하였고, 방문 시마다 최대교정시력, 세극등현미경검사, 안저검사, OCT를 시행하였으며, 치료 전과 치료 후 3개월마다 형광안저조영술과 ICGA를 시행하였다. 맥락막 과투과성의 변화를 평가에 필요한 치료 전후의 ICGA를 시행하지 못한 환자는 분석에서 제외하였다.

치료 방법

만성중심장액맥락망막병증 또는 재발성 중심장액맥락망막병증을 진단받은 환자들을 절반에너지 광역학치료군 또는 유리체강내 라니비주맵 주입술군으로 무작위로 배정하여 치료하였다. 절반에너지를 이용한 PDT는 체표면적당(m^2) 6 mg의 verteporfin을 10분간 정맥주사하고, 주사 시작 15분 후에 689 nm의 다이오드레이저를 상용하여, 300 mW의 세기로 83초간 병변 부위에 조사하였고($25 J/cm^2$, 300 mW/ cm^2 , for 83 seconds), 범위는 맥락막과투과병변의 장축을 기준으로 시행하였다. 라니비주맵 주입술은 0.5 mg/0.05 mL의 라니비주맵을 1달 간격으로 3회 연속으로 유리체강내에 주입하였다.

치료 3개월 후에 최대교정시력(logMAR)과 OCT를 이용하여, 치료 효과를 평가하였으며, 1) OCT에서 망막하액이 지속되고, 0.2 logMAR 이상의 시력저하가 발생하거나, 2) 치료 이전과 비교하여, 망막하액의 감소가 없는 경우, 또는 3) 재발된 경우에서, 2달 이상 연속적으로 망막하액의 감소

가 없는 경우에는 구제치료를 시행하였다. 구제 치료는 1차 치료로 유리체강내 라니비주맙 주입술을 시행 받은 경우, 1회의 절반에너지 광역학치료를 시행하였고, 1차 치료로 절반에너지 광역학치료를 받은 경우, 유리체강내 라니비주맙 주입술을 시행하였다.

치료 효과 및 맥락막 과투과성의 변화의 평가

치료 성공은 1차 치료 후, 12개월 동안 구제치료 없이 OCT에서 망막하액이 관찰되지 않고, 관해를 유지한 경우로 정의하였고, 치료 전과 치료 3개월 후의 중심황반두께 차이를 비교하여, 치료 효과를 분석하였다. 중심황반두께는 OCT의 중심와의 안쪽 망막 표면과 바깥쪽 망막 표면 사이의 거리로 정의하였다.

맥락막 투과성의 변화를 평가하기 위해 치료 전과 3개월 후의 초기 ICGA영상에서 관찰되는 병변의 맥락막 투과성의 차이를 상용 이미지 분석 소프트웨어(Adobe® Photoshop® CS6 [Adobe Systems, Inc., San Jose, CA])를 이용하여 분석하였다. ICGA는 색소 농도, 사용 기종 및 조명 강도에 따라 조영 양상이 달라질 수 있기 때문에, 한 명의 숙련된 검사자가 지정된 검사실의 동일한 검사기기(Heidelberg Retina Angiography; Heidelberg Engineering, Heidelberg, Germany)를 이용하여 ICGA를 시행하였고, 모든 검사에서 같은 농도의 인도시아닌그린 색소(40 mg의 인도시아닌그린 색소를 증류수 2 mL에 희석)를 사용하였으며, 인도시아닌그린 색소 주입 후, 1분경에 촬영된 치료 전과 치료 후의 ICGA 영상을 분석에 사용하였다. 상용 이미지 분석 소프트웨어의

차감 기능(subtraction)을 이용한 영상분석은 치료질환의 치료효과와 객관적인 평가 및 분석을 위해 사용되는 방법으로,²²⁻²⁵ 저자들은 Carvalho et al²²과 Angerame et al²⁴이 소개한 차이 이미지 분석방법(digital subtraction radiography)을 이용하여 치료 전과 치료 3개월 후의 ICGA 영상 간의 차이 이미지를 얻었다.²²⁻²³ 상용 이미지 분석 소프트웨어에서 색상모드를 ‘8비트 회색음영(grayscale)’으로 설정한 후에 치료 전과 치료 후의 ICGA 영상을 불러온다($0 \leq \text{gray scale} \leq 255$, $0 = \text{black}$, $255 = \text{white}$). 특정 해부학적 기준 위치(시신경과 주요 혈관)가 일치하도록 위치를 조정한다. 두 이미지 간의 동일한 위치의 정상 영역을 지정하여 해당 영역의 평균 그레이 스케일의 차이를 구한다. ‘이미지’메뉴에서 ‘연산’도구를 선택한 후, 도구상자에서 ‘소스 1’과 ‘소스 2’에 각각 ‘치료 전 ICGA 영상’과 ‘치료 후 ICGA 영상’을 선택하고, ‘회색채널’로 설정한다. ‘혼합’에서 ‘빼기’를 선택하고, 두 이미지 간의 전체 밝기 차이에 의한 그레이 스케일 값 차이를 보정하기 위해 ‘오프셋’에 정상 영역의 평균 그레이 스케일의 차이($-255 \leq \text{offset} \leq 255$)를 입력한 후, ‘결과’에 ‘새문서’를 선택하면 새로운 ‘차이 이미지’가 생성된다. 차이 이미지의 정상 영역은 치료 전과 후의 맥락막 투과성의 차이가 없으므로, 차이 이미지에서 검은 색으로 나타나며, 그레이 스케일은 ‘0’으로 나타난다($0 \leq \text{gray scale} \leq 255$, $0 = \text{black}$, $255 = \text{white}$). 상용 이미지 분석 소프트웨어를 이용하여, 차이 이미지에서 확인되는 변화된 영역의 단위 면적당 그레이 스케일 값으로 맥락막 과투과성의 변화를 정량화하였다(맥락막 과투과성의 변화=차이 이미지에서 관

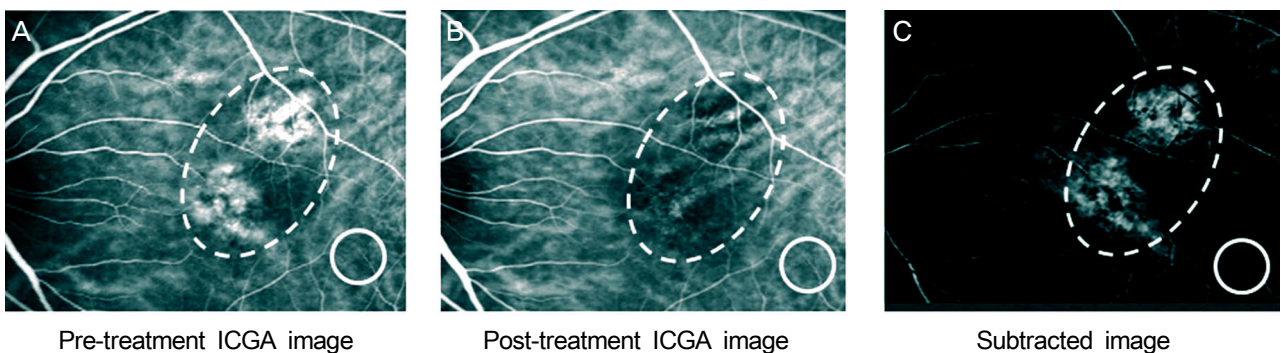


Figure 1. The method of calculating choroidal hyperpermeability changes after treatment of chronic central serous chorioretinopathy. A 47-year-old female treated with half energy photodynamic therapy (HE-PDT) for chronic central serous chorioretinopathy (CSC). Hyperfluorescent dilated choroidal vessels seen before treatment (A) was disappeared after half-energy PDT (B). The dashed ovoid lines (A, B, and C) indicate the area with choroidal hyperpermeability at pretreatment. We quantified the change in choroidal hyperpermeability after treatment for chronic central serous chorioretinopathy using commercially available image analysis software (Adobe® Photoshop® CS6 [Adobe Systems, Inc., San Jose, CA]). By this software, we calculated the mean gray scale in the reference area (circled area in A, B, and C) for correction the contrast difference between pre-treatment indocyanine green angiography (ICGA) image and post-treatment ICGA image. We subtracted post-treatment ICGA image from pre-treatment ICGA image to make the subtracted image representing the change in choroidal hyperpermeability after treatment for chronic CSC (C). We calculate integrated gray scale value per area in subtracted image for analysis of change in choroidal hyperpermeability.

Table 1. Demographic characteristics in each group

Baseline characteristics	Half-energy PDT (n = 9)	Ranibizumab (n = 13)	p-value
Sex (M:F)	8:1	12:1	
Age (years)	52.89	51.80	0.929*
BCVA	0.36 ± 0.19	0.35 ± 0.15	0.846*
CFT (μm)	303.2 ± 43.9	297.2 ± 61.4	0.421*
Choroidal hyperpermeability with dilated choroidal vasculature on ICGA (n, %)	9 (100)	13 (100)	0.999

Values are presented as mean ± SD unless otherwise indicated.

PDT = photodynamic therapy; BCVA = best corrected visual acuity in logarithm of the minimum angle of resolution; CFT = central foveal thickness; ICGA = indocyanine green angiography.

*Analyzed with Mann-Whitney *U*-test.

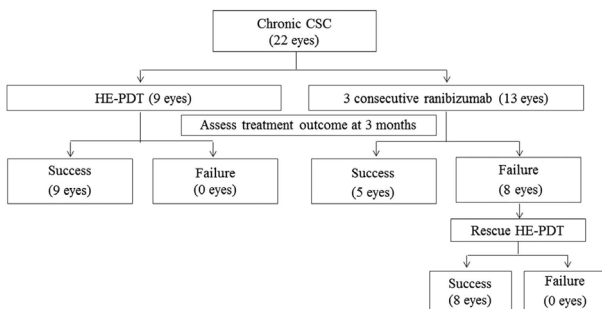


Figure 2. Flow chart of treatment progress. CSC = central serous chorioretinopathy; HE-PDT = half energy photodynamic therapy.

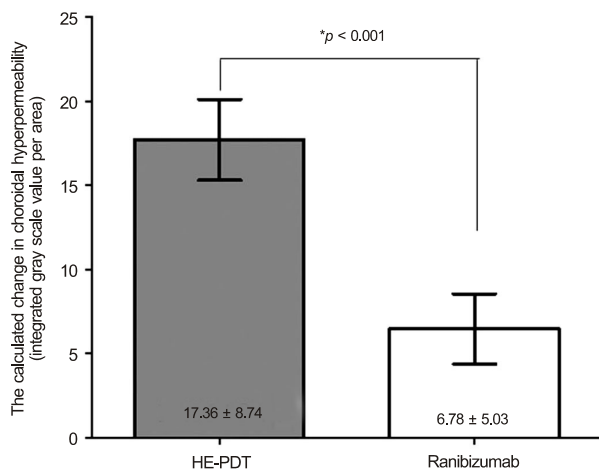


Figure 3. The calculated changes in choroidal hyperpermeability after treatment for chronic central serous chorioretinopathy according to primary treatment methods (HE-PDT versus 3 consecutive intravitreal ranibizumab injections). HE-PDT = half energy photodynamic therapy. *Between-group comparison was evaluated by Mann-Whitney *U*-test.

찰되는 병변의 총 gray scale/병변의 면적) (Fig. 1).^{13,24}

통계 분석

본 연구에서는 측정된 결과를 PASW version 18.0 for

Windows (SPSS Inc., Chicago, IL, USA)를 이용하여 분석하였다. 치료 방법에 따른 맥락막 과투과성의 변화를 Mann-Whitney *U*-test를 이용하여 비교 분석하였고, linear regression analysis를 이용하여, 치료 전후의 중심황반두께의 변화와 맥락막 과투과성의 변화의 상관관계를 분석하였다. *p*값이 0.05보다 작은 경우 통계적으로 유의한 것으로 정하였다.

결 과

총 22안이 연구에 포함되었다. 1차 치료로 9안이 절반에너지 광역학치료를 받았고, 13안이 라니비주맙 주입술을 받았다(Table 1). 절반에너지 광역학치료군은 남자가 8명, 여자가 1명이었고, 라니비주맙 군은 남자가 12명, 여자가 1명이었다. 치료 전의 최대교정시력(logMAR)은 절반에너지 광역학치료군이 0.36 ± 0.19, 라니비주맙 치료군이 0.35 ± 0.15였고, 중심황반두께는 절반에너지 광역학치료군이 303.2 ± 43.9 μm, 라니비주맙 치료군이 297.2 ± 61.4 μm로 두 군 간의 차이는 없었다(*p*=0.846, *p*=0.421). 1차 치료 3개월 후, 절반에너지 광역학치료를 받은 모든 환자에서 관해를 보였으나, 라니비주맙 주입술을 받은 군 13명 중 5명(38.46%)만이 관해를 보여, 나머지 8명(61.54%)은 구제치료로 절반에너지를 이용한 PDT를 받았다(Fig. 2).

상용 이미지 분석 소프트웨어를 이용하여 얻은 차이 이미지에서 맥락막 과투과성의 변화를 확인할 수 있었다. 1차 치료로 절반에너지 광역학치료를 받은 군은 모두에서 맥락막 과투과성의 감소를 보였으나, 라니비주맙치료를 받은 군은 맥락막 과투과성의 변화가 없는 경우도 있었다. 두 군 간의 1차 치료 후 맥락막 과투과성의 변화를 비교하였을 때, 절반에너지 광역학치료군이 라니비주맙치료군보다 맥락막 과투과성의 감소가 통계적으로 유의하게 컸다(17.36 ± 8.74, 6.78 ± 5.03, *p*<0.001) (Fig. 3). 하지만, 1차 치료로 라니비주맙주입술을 받고, 치료 성공을 보였던 군과 1차 치료로 절반에너지 광역학치료를 받은 군의 맥락막 과투과성

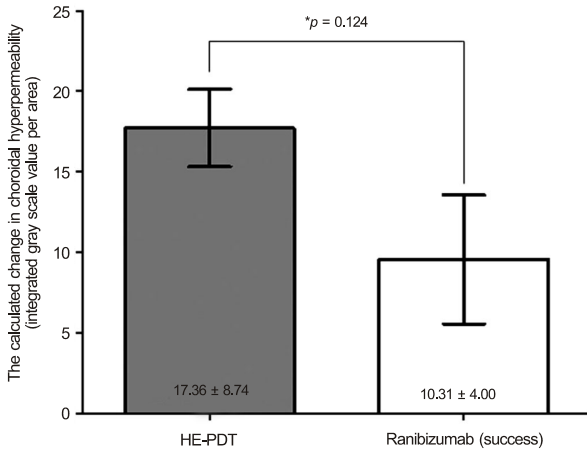


Figure 4. The comparison of change of choroidal hyperpermeability after treatment in the successfully treated eyes for chronic central serous chorioretinopathy (HE-PDT versus 3 consecutive intravitreal ranibizumab injections). HE-PDT = half energy photodynamic therapy. *Between-group comparison was evaluated by Mann-Whitney *U*-test.

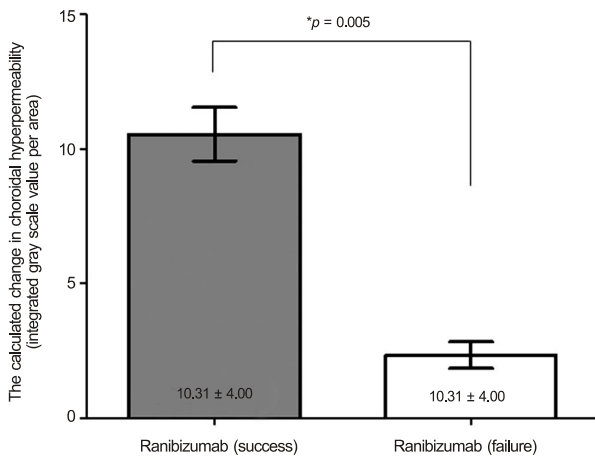


Figure 5. The comparison of change of choroidal hyperpermeability after treatment in the eyes treated with 3 consecutive intravitreal ranibizumab injections for chronic central serous chorioretinopathy. *Between-group comparison was evaluated by Mann-Whitney *U*-test.

의 감소에는 차이가 없었다(10.31 ± 4.00 , 17.36 ± 8.74 , $p=0.124$) (Fig. 4). 1차 치료로 라니비주맙주입술을 받은 환자들의 치료 성공 여부에 따른 맥락막 과투과성의 변화를 비교했을 때, 치료에 성공한 군이 치료에 실패한 군에 비해 맥락막 과투과성이 유의하게 감소하였다(10.31 ± 4.00 , 2.74 ± 2.16 , $p=0.005$) (Fig. 5).

1차치료로 라니비주맙주입술 후 치료 실패하여 구제치료로 절반에너지 광역학치료를 받은 모든 눈에서 관해를 보였으며, 1차 치료로 절반에너지 광역학치료를 받은 군과 구제치료로 절반에너지 광역학치료를 받은 군 간의 절반에너

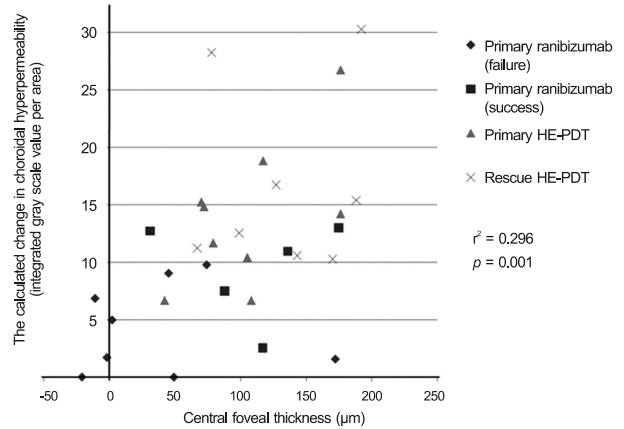


Figure 6. The association of the change in choroidal hyperpermeability with decrease in central foveal thickness. HE-PDT = half energy photodynamic therapy.

지 광역학치료 후의 맥락막 과투과성 변화에는 차이가 없었다(17.36 ± 8.74 , 20.04 ± 6.01 , $p=0.427$).

치료 전후의 맥락막 과투과성의 변화 정도와 OCT에서 중심황반두께의 차이의 상관분석을 한 결과, 맥락막 과투과성의 변화와 OCT에서의 중심황반두께의 감소가 유의한 상관관계가 있었다($r^2=0.296$, $p=0.01$) (Fig. 6).

고 찰

저자들은 본 연구에서 만성중심장액맥락망막병증의 환자에서 1차 치료 결과, 만성중심장액맥락망막병증의 환자에서 절반에너지를 이용한 PDT가 유리체강내 라니비주맙주입술에 비해 치료 효과가 우월함을 알 수 있었다. 또한 상용 이미지 분석 소프트웨어를 이용한 차이 이미지 분석 방법으로 맥락막 과투과성의 변화를 확인할 수 있었고, 중심장액맥락망막병증의 치료 후, OCT에서의 중심황반두께 감소와 ICGA 영상에서의 맥락막 과투과성의 감소 간의 유의한 상관관계가 있음을 확인할 수 있었다.

중심장액맥락망막병증은 감각신경망막층 밑에 장액이 축적되는 것을 특징으로 하는 질환으로 맥락막혈관의 과투과성이 병인으로 알려져왔다^{6,7,26-29} 중심장액맥락망막병증 환자에서 TPA 프로토콜에 따른 광역학치료가 맥락막 과투과성 감소와 국소적인 망막색소상피 누출을 줄임으로써, 감각망막박리와 시력을 호전시키는 효과가 있어 치료에 많이 사용되어 왔다.^{15,29-31} 하지만, TPA 프로토콜에 따른 광역학치료 후에 발생하는 망막색소상피의 위축, 맥락막모세혈관의 허혈변화, 이차성 맥락막 신생혈관 형성 등의 합병증이 보고되면서 이를 줄일 수 있는 치료 방법을 모색하는 치료들이 시도되었다.^{13,16-19} 이러한 시도 중에 하나인 절반에너지 광역학치료를 TPA 프로토콜에 따른 광역학치료를

상응하는 치료효과가 있지만, 치료 후의 맥락막혈관의 허혈의 정도가 유의하게 낮아,^{13,19} 임상적으로 많이 사용되어 왔고,^{13,16,17,19} Anti-VEGF agent 역시 맥락막혈관의 과투과성을 억제하는 효과가 있음이 보고되면서 중심장액맥락망막병증의 새로운 치료로 시도되었다.^{8-10,20,21} 본 연구에서 만성중심장액맥락망막병증의 1차 치료로 라니비주맵 주입술을 받은 군이 절반에너지 광역학치료를 받은 군과 비교하여, 치료 성공률은 낮았지만, 일부에서 효과를 보였다. 라니비주맵 주입술 받은 환자 중에 효과가 있었던 군은 절반에너지를 이용한 절반에너지 광역학치료를 받은 군과 동등한 맥락막 투과성의 감소가 있어, 라니비주맵 주입술의 치료 효과도 맥락막 투과성의 감소와 관련성이 있음을 확인할 수 있었다. 또한 라니비주맵치료 후 호전되지 않아 절반에너지 광역학치료를 구제치료를 받은 경우에도, 1차 치료로 절반에너지 광역학치료를 한 군과 동일한 치료 효과가 있었다. 따라서 절반에너지 광역학치료를 받을 수 없는 환자의 경우, 라니비주맵 주입술을 1차 치료로 시도해 볼 수 있을 것이라 생각한다.

본 연구는 절반에너지 광역학치료가 라니비주맵주입술에 비해서 우월한 치료 효과가 있음을 확인하였고, 치료 효과와 맥락막 과투과성의 감소가 유의한 상관관계가 있음을 새로운 분석방법을 통해 정량적으로 확인할 수 있었다. 기존의 연구에서 중심장액맥락망막병증으로 광역학치료를 받은 환자를 대상으로 광역학치료 후에 발생하는 맥락막허혈의 정도를 평가하는 방법을 이용하여, 치료 후의 맥락막허혈의 정도를 분석한 연구들이 보고되었다. Reibaldi et al¹⁹은 Michels et al¹⁸의 grading system에 따라 만성중심장액맥락병증으로 광역학치료를 받은 환자를 대상으로 치료 후의 맥락막허혈의 정도를 5단계의 Grade system으로 평가하여, 절반 에너지를 사용한 광역학치료가 TPA 프로토콜에 따른 광역학치료에 비해 치료 후의 맥락막허혈의 정도가 낮음을 확인하였다.¹⁹ 하지만 Michels et al¹⁸의 grading system은 미세한 변화를 확인하는 데 제한이 있고, 정량적 분석이 어렵다는 한계가 있다.¹³ 이에 Shin et al¹³은 상응 이미지 분석 소프트웨어를 이용하여 광역학치료의 합병증인 치료 후에 발생하는 맥락막허혈의 정도를 객관적이고 정량적으로 분석하여, 절반 에너지를 이용한 광역학치료가 TPA 프로토콜에 따른 광역학치료에 비해 치료 후의 맥락막허혈이 유의하게 낮음을 정량적으로 분석하였다. 이처럼 기존의 연구에서 중심장액맥락망막병증에서 광역학치료 후에 발생하는 맥락막혈관의 허혈 정도를 평가하는 노력들이 있어 왔으나, 치료 전후의 맥락막 과투과성의 변화를 평가하는 연구는 없었다.^{13,19} 이에 저자들은 Shin et al¹³과 Carvalho et al²²의 분석방법을 응용한 새로운 분석방법을 통해 맥락

막 과투과성을 보이는 중심장액맥락망막병증 환자에서 절반에너지를 이용한 광역학치료 또는 Anti-VEGF anget 치료 후에 맥락막 과투과성의 감소를 분석하였다. 저자들의 새로운 분석 방법으로 맥락막 과투과성의 변화를 시각화하여, 미세한 변화도 확인하였고, 중심장액맥락망막병증 치료 후 치료 후의 맥락막 과투과성의 감소와 중심황반두께 감소 간의 유의한 관련성이 있음을 정량적으로 분석할 수 있었다.

본 연구는 촬영 조건에 따른 ICGA 영상 간의 밝기 및 명암 대비의 차이를 줄이기 위해 모든 ICGA를 동일한 검사실에서, 한 명의 검사자가 같은 농도의 색소를 이용하나 한 개의 기기로 검사를 시행하였지만, 정상영역의 치료 전후의 ICGA 영상 간의 밝기의 차이가 있어 ICGA 영상 분석을 위해 이를 보정할 필요가 있었다. Carvalho et al²²은 차이 이미지 분석 방법에서 방사선영상 간의 밝기와 명암 대비의 차이에 의한 오차를 보정하기 위해 한 영상의 전체 영역의 히스토그램에서 나타나는 평균 pixel intensity를 보정하였으나, Angerame et al²⁴은 치료에 의한 병변의 변화가 전체 영상의 히스토그램에 미치는 영향을 보정하기 위해 환자의 방사선영상검사를 할 때, 함께 촬영한 Benfica e Silva et al³²의 기준 스케일(reference scales)의 히스토그램이 두 영상 간에 일치하도록 전체 영상을 보정한 후, Carvalho et al²²의 방법으로 차이 이미지를 획득함으로써, Carvalho et al²²의 방법을 보완하였다. 저자들은 중심장액맥락망막병증의 치료 후 ICGA 영상에서의 병변의 밝기 변화가 전체 히스토그램에 영향을 미칠 수 있기 때문에, Angerame et al²⁴이 제시한 방법을 응용하였으나, ICGA 촬영 시에 기준 스케일을 함께 촬영할 수 없어, 정상 영역을 기준 스케일로 설정하여 두 영상 간의 밝기 보정을 하였기 때문에 분석에 오차가 발생할 수 있는 제한점이 있다.²⁴ 저자들이 사용한 차이 이미지 분석 방법은 맥락막 과투과성의 변화를 시각화하여, 미세한 변화도 시각적으로 확인할 수 있고, 변화를 정량적으로 분석할 수 있다는 장점이 있으며, 맥락막 과투과성의 변화를 정량적으로 분석할 수 있는 방법을 제시함에 본 연구의 의의가 있다고 생각한다. 하지만 차이 이미지 분석방법에서 촬영 조건에 따른 두 영상 간의 전체 밝기 차이에 의한 오차를 보완할 수 있는 추가 연구가 필요하다고 생각한다.

저자들은 ICGA에서의 맥락막 과투과성의 변화를 정량적으로 분석할 수 있는 새로운 방법을 이용하여, 만성중심장액맥락망막병증에서 치료 효과와 맥락막 과투과성의 감소간의 유의한 상관관계가 있음을 확인하였다. 절반에너지를 이용한 광역학치료가 유리체강내 라니비주맵 주입술과 비교하여 맥락막 과투과성을 줄이는 효과가 더 크기 때문

에 만성중심장액맥락망막병증에서 치료 결과가 더 우수한 것으로 생각하며, 저자들이 소개한 상용이미지를 이용한 맥락막 과투과성 변화를 분석방법이 향후 맥락막 과투과성이 원인인 질환의 연구에서 맥락막 과투과성 변화를 정량적으로 평가할 수 있는 연구방법으로 사용될 수 있을 것이라 기대한다.

REFERENCES

- Gass JD. Pathogenesis of disciform detachment of the neuroepithelium. *Am J Ophthalmol* 1967;63:Suppl:1-139.
- Spaide RF, Campeas L, Haas A, et al. Central serous chorioretinopathy in younger and older adults. *Ophthalmology* 1996;103:2070-9; discussion 2079-80.
- Jalkh AE, Jabbour N, Avila MP, et al. Retinal pigment epithelium decompensation. I. Clinical features and natural course. *Ophthalmology* 1984;91:1544-8.
- Ficker L, Vafidis G, While A, Leaver P. Long-term follow-up of a prospective trial of argon laser photocoagulation in the treatment of central serous retinopathy. *Br J Ophthalmol* 1988;72:829-34.
- Iida T, Yannuzzi LA, Spaide RF, et al. Cystoid macular degeneration in chronic central serous chorioretinopathy. *Retina* 2003;23:1-7; quiz 137-8.
- Prünke C, Flammer J. Choroidal capillary and venous congestion in central serous chorioretinopathy. *Am J Ophthalmol* 1996;121:26-34.
- Spaide RF, Hall L, Haas A, et al. Indocyanine green videoangiography of older patients with central serous chorioretinopathy. *Retina* 1996;16:203-13.
- Schaal KB, Hoeh AE, Scheuerle A, et al. Intravitreal bevacizumab for treatment of chronic central serous chorioretinopathy. *Eur J Ophthalmol* 2009;19:613-7.
- Artunay O, Yuzbasioglu E, Rasier R, et al. Intravitreal bevacizumab in treatment of idiopathic persistent central serous chorioretinopathy: a prospective, controlled clinical study. *Curr Eye Res* 2010;35:91-8.
- Seong HK, Bae JH, Kim ES, et al. Intravitreal bevacizumab to treat acute central serous chorioretinopathy: short-term effect. *Ophthalmologica* 2009;223:343-7.
- Eandi CM, Ober M, Iranmanesh R, et al. Acute central serous chorioretinopathy and fundus autofluorescence. *Retina* 2005;25:989-93.
- Schlötzer-Schrehardt U, Viestenz A, Naumann GO, et al. Dose-related structural effects of photodynamic therapy on choroidal and retinal structures of human eyes. *Graefes Arch Clin Exp Ophthalmol* 2002;40:748-57.
- Shin JY, Woo SJ, Yu HG, Park KH. Comparison of efficacy and safety between half-fluence and full-fluence photodynamic therapy for chronic central serous chorioretinopathy. *Retina* 2011;31:119-26.
- Bae SH, Heo JW, Kim C, et al. A randomized pilot study of low-fluence photodynamic therapy versus intravitreal ranibizumab for chronic central serous chorioretinopathy. *Am J Ophthalmol* 2011;152:784-92.e2.
- Colucciello M. Choroidal neovascularization complicating photodynamic therapy for central serous retinopathy. *Retina* 2006;26:239-42.
- Chan WM, Lai TY, Lai RY, et al. Safety enhanced photodynamic therapy for chronic central serous chorioretinopathy: one-year results of a prospective study. *Retina* 2008;28:85-93.
- Senturk F, Karacorlu M, Ozdemir H, et al. Microperimetric changes after photodynamic therapy for central serous chorioretinopathy. *Am J Ophthalmol* 2011;151:303-9.e1.
- Michels S, Hansmann F, Geitzener W, Schmidt-Erfurth U. Influence of treatment parameters on selectivity of verteporfin therapy. *Invest Ophthalmol Vis Sci* 2006;47:371-6.
- Reibaldi M, Cardascia N, Longo A, et al. Standard-fluence versus low-fluence photodynamic therapy in chronic central serous chorioretinopathy: a nonrandomized clinical trial. *Am J Ophthalmol* 2010;149:307-15.e2.
- Torres-Soriano ME, Garcia-Aguirre G, Kon-Jara V, et al. A pilot study of intravitreal bevacizumab for the treatment of central serous chorioretinopathy (case reports). *Graefes Arch Clin Exp Ophthalmol* 2008;246:1235-9.
- Lim SJ, Roh MI, Kwon OW. Intravitreal bevacizumab injection for central serous chorioretinopathy. *Retina* 2010;30:100-6.
- Carvalho FB, Gonçalves M, Tanomaru-Filho M. Evaluation of chronic periapical lesions by digital subtraction radiography by using Adobe Photoshop CS: a technical report. *J Endod* 2007;33:493-7.
- Camps J, Pommel L, Bukiet F. Evaluation of periapical lesion healing by correction of gray values. *J Endod* 2004;30:762-6.
- Angerame D, De Biasi M, Sossi D, et al. Periapical healing after simplified endodontic treatments: A digital subtraction radiography study. *Giornale Italiano di Endodonzia* 2013;27:74-9.
- Queiroz CS, Sarmiento VA, de Azevedo RA, et al. A comparative study of internal fixation and intermaxillary fixation on bone repair of mandibular fractures through radiographic subtraction. *J Craniomaxillofac Surg* 2014;42:e152-6.
- Costa RA, Farah ME, Freymüller E, et al. Choriocapillaris photodynamic therapy using indocyanine green. *Am J Ophthalmol* 2001;132:557-65.
- Costa RA, Scapucin L, Moraes NS, et al. Indocyanine green-mediated photothrombosis as a new technique of treatment for persistent central serous chorioretinopathy. *Curr Eye Res* 2002;25:287-97.
- Guyer DR, Yannuzzi LA, Slakter JS, et al. Digital indocyanine green videoangiography of central serous chorioretinopathy. *Arch Ophthalmol* 1994;112:1057-62.
- Yannuzzi LA, Slakter JS, Gross NE, et al. Indocyanine green angiography-guided photodynamic therapy for treatment of chronic central serous chorioretinopathy: a pilot study. *Retina* 2003;23:288-98.
- Chan WM, Lam DS, Lai TY, et al. Choroidal vascular remodelling in central serous chorioretinopathy after indocyanine green guided photodynamic therapy with verteporfin: a novel treatment at the primary disease level. *Br J Ophthalmol* 2003;87:1453-8.
- Kim M, Chung H. The result of photodynamic therapy in chronic central serous chorioretinopathy. *J Korean Ophthalmol Soc* 2009;50:1035-43.
- Benfica e Silva J, Leles CR, Alencar AH, et al. Digital subtraction radiography evaluation of the bone repair process of chronic apical periodontitis after root canal treatment. *Int Endod J* 2010;43:673-80.

= 국문초록 =

만성중심장액맥락망막병증에서 광역학치료와 유리체강내 라니비주맵 주입술 전후의 맥락막 과투과성 변화에 대한 정량적 비교

목적: 만성중심장액맥락망막병증에서 절반에너지 광역학치료와 유리체강내 라니비주맵 주입술 치료 후의 맥락막 과투과성의 변화를 정량적으로 비교하고자 하였다.

대상과 방법: 만성중심장액맥락망막병증에서 절반에너지 광역학치료와 유리체강내 라니비주맵 주입술의 무작위대조시험을 시행하였다. 치료 3개월 후에 효과를 평가하여, 호전이 없으면 구제치료를 시행하였다. 사후 분석으로, 상용 이미지 분석 소프트웨어를 이용하여 인도사이아닌그린 혈관조영에서 치료 전후 병변의 맥락막 과투과성 변화를 정량화하여 비교하였다.

결과: 절반에너지 광역학치료를 받은 군은 모두가 망막하액이 소실되었으나, 라니비주맵 주입술을 받은 군은 일부만이 호전을 보였다. 상용 이미지 분석 소프트웨어를 이용하여 분석한 결과 광역학치료 군이 라니비주맵 군에 비하여, 치료 후에 맥락막 과투과성의 감소가 통계적으로 유의하게 컸다($p < 0.001$). 광역학치료를 받은 군에서 일차치료와 구제치료 간의 맥락막 과투과성 변화의 차이는 없었다($p = 0.427$). 라니비주맵 주입술을 받은 군 내에서는 호전된 5안이 치료 효과가 없었던 8안에 비해 통계적으로 유의하게 맥락막 과투과성이 감소하였다($p = 0.005$).

결론: 인도사이아닌그린 혈관조영에서 맥락막 과투과성의 변화를 정량화하는 새로운 방법을 이용하여, 만성중심장액맥락망막병증에서 치료 효과와 맥락막 과투과성의 감소의 상관관계를 확인하였다. 결론적으로 절반 에너지를 이용한 광역학치료가 유리체강내 라니비주맵 주입술과 비교하여 맥락막 과투과성을 줄이는 효과가 더 크기 때문에 만성중심장액맥락망막병증에서 치료 결과가 더 우수한 것으로 생각한다.

〈대한안과학회지 2015;56(2):205-212〉