

Image Evaluation Via SUV_{LBM} for Normal Regions of VOI by Using Whole Body Images Obtained from PET/MRI and PET/CT

Jeong Kyu Park*, Sung Kyu Kim[†], Ihn Ho Cho[†], Eun Jung Kong[†], Meyong Hwan Park*

*Department of Radiologic Technology, Daegu Health College, Departments of [†]Therapeutic Radiology & Oncology, [†]Nuclear Medicine, Yeungnam University College of Medicine, Daegu, Korea

The purpose of this research is to compare and analyze SUV_{LBM} -maximum of normal regions using VOI (the volume of interest) in order to enhance the diagnostic level in whole body images of PET/CT and PET/MRI for 26 health check-up participants. In particular, we try to set up SUV_{LBM} -maximum data that can be used in synchronous evaluation for PET/CT and PET/MRI without contrast media. The evaluation of SUV_{LBM} -maximum for normal regions of whole body PET/CT and whole body PET/MRI shows that the image of PET/MRI differs very significantly from the reference image of PET/CT ($p < 0.0001$). However, they exhibit high correlations in view of statistics ($R > 0.8$). From this research, we suggest that the decision in the evaluation of SUV_{LBM} -maximum for PET/MRI should be made with the reduction of about 26.3%, while one should decide with the reduction of about 29.3% when the contrast media is used. It is helpful to interpret all image of PET/CT and PET/MRI using SUV_{LBM} -maximum for convenience and efficiency.

Key Words: PET/CT, PET/MRI, Volume of interest, Normal regions, SUV_{LBM} -maximum

서 론

최근 일체형으로 개발된 양전자단층촬영(positron emission tomography, PET)과 자기공명영상(magnetic resonance imaging, MRI)기기의 도입은 새롭고 더 강력한 영상획득의 도구로서 큰 기대를 주고 있다.¹⁾ 이와 같은 이유는 전산화 단층촬영(computed tomography, CT)과 비교하였을 때, MRI 기기의 장점으로 연부조직의 대조도 향상, 골수 병변, 연부 조직 종양과 간, 기능적인 MRI 이미지를 수행하는 확산, 관류, 및 MRI 분광법(spectroscopy)이 있으며 방사선으로 말미암은 피폭의 위험성을 줄여준다.^{2,3)}

일체형 PET/CT는 X-선원을 이용하여 CT 데이터를 만들고, CT 영상의 CT 값(Hounsfield unit, HU)을 사용하여 PET 영상의 감쇠보정(attenuation correction, AC)을 하고 있다.⁴⁾ 그러나 MRI 신호는 방사선 감쇠와 직접 관련이 없으며, 기존의 MRI 데이터는 PET의 감쇠보정에 사용할 수 없다.⁵⁾ 따라서 PET/MRI 기기를 위한 새로운 분석방식이 요구되

어, 최근에 감쇠보정된 전신 영상에서 MRI에 기초한 PET 데이터를 이용할 필요성이 대두하였다. 특히 최근 소개된 Hybrid 전신 PET/MRI의 감쇠보정 기법(Biograph mMRI, Siemens Medical Solutions)은 2-point Dixon-based MRI 펄스 시퀀스(pulse sequence)를 기반으로 개발되었다.⁶⁾

표준화섭취계수(standardized uptake values, SUVs)는 F-18 FDG PET/CT 검사 시 암의 진단과 치료 효과 평가를 위해 사용되는 중요한 지표이다. 따라서 F-18 FDG가 일부 장기에 생리적으로 흡착되기 때문에 SUVs를 통하여 병리학적 정보를 추정할 수 있다. F-18 FDG의 섭취는 정상조직을 이해하는데 SUVs의 다양성이 있어야 한다.⁷⁾ 많은 연구자는 생물학적이거나 물리적인 인자를 관심영역(region of interest, ROI)의 크기를 설정하여 SUVs 방정식으로 계산하는 광범위한 연구를 진행해 오고 있다.⁸⁾

그리고 관심영역 설정에 따라 평균치와 최대치가 차이를 보이므로 종양의 악성 정도를 평가하는 경우에는 섭취가 가장 강한 부위에 ROI를 설정하여 평가한다.⁹⁾ 최근 많은 연구자들은 몸무게(body weight, BW), 신체 표면적(body surface area, BSA), 제 지방 몸무게(lean body mass, LBM) 등을 그 인자의 기준으로 연구하고 있으며,^{10,11)} 이중 환자 개개인의 LBM을 이용하여 SUV를 측정하는 방법이 가장 정확하다고 보고되고 있다.¹¹⁾ 특히, PET/MRI가 최근 개발되어

이 논문은 2013년 2월 18일 접수하여 2013년 3월 5일 채택되었음.
책임저자 : 김성규, (705-717) 대구시 남구 대명동 317-1
영남대학교 의과대학 방사선종양학교실
Tel: 053)620-3373, Fax: 053)624-3599
E-mail: skkim3@ynu.ac.kr

병원에 설치되기 시작했기 때문에 PET/MRI의 SUVs에 관한 데이터를 확보하기 어려운 것이 현실이다. 또한, SUVs 측정 시 3차원 부피정보가 더욱 정확한 데이터를 제공하지만, 아직 관심부피(volume of interest, VOI)를 이용하여 연구한 결과가 아직 학계에 보고되지 않았다. 그러므로 PET/CT에서 2차원적 면적을 나타내는 ROI를 이용한 SUV_{LBM}-최대치 방법이 있으나 3차원적 VOI를 이용한 SUV_{LBM}-최대치 연구가 필요하다고 생각한다.

본 연구에서는 최근 PET/MRI가 도입되면서 3차원 VOI를 이용한 SUV_{LBM}-최대치에 관한 연구를 통하여 궁극적으로 종양과 염증 등 병변에 대한 조기/정밀 진단수준을 향상하고자 하였다. 특히, PET/CT와 PET/MRI를 조영제 사용 유무와 관계없이 동시 평가할 수 있는 데이터를 구축하고자 하였다. 따라서 본 연구의 목적은 건강한 검진자들을 대상으로 PET/CT와 PET/MRI의 전신 영상에서 정상부위의 SUV_{LBM}-최대치를 통계학적으로 비교 분석하고자 하였다.

재료 및 방법

1. 조사대상

2012년 7월부터 8월까지 전신 F-18 FDG PET/CT 전신 검사 후, 즉시 PET/MRI 검사를 시행한 총 31명을 대상으로 하였다. 본 연구는 임상시험위원회(institutional review board, IRB)의 승인을 얻었으며, 측정의 정확도를 높이고자 핵의학전문의의 소견으로 이중에서 26명의 건강한 수검자를 대상으로 하였다. 이들은 남자가 6명, 여자가 20명이었다. 나이는 35세에서 75세로 평균연령은 52.5세였다. 신장은 145 cm에서 177 cm로 평균 신장은 160.0 cm, 체중은 40 kg에서 76 kg까지 평균 체중은 57.8 kg, 조영제를 투여하지 않은 사람은 10명, 투여한 사람은 16명이었다.

2. 방법

1) PET/CT 영상 획득: 검사자들은 검사 전 최소한 6시간을 금식하였고, F-18 FDG 주사 직전 측정된 혈당치가 180 mg/dl 이하일 때 주사하였다. F-18 FDG 8.14 MBq/kg를 정맥 주사하고, 60~90분 후 PET/CT (Discovery VCT, GE Milwaukee, USA)를 이용하여 영상을 획득하였다. 머리에서 근위대퇴까지 45초간 감쇠보정용 CT (두께: 3.75 mm, 140 kVp, 120 mA) 영상을 먼저 얻은 후, CT 스캔과 같은 범위의 방출영상을 3D-mode로 하여 한 bed 당 3분씩 7~9 bed를 얻었다. PET 영상은 배열된 부분집합 기댓값최대치화(ordered-subsets expectation maximization method, OSEM) 알

고리증방식으로 재구성하였으며 CT 영상을 이용하여 감쇠보정 하였다.

2) PET/MRI 영상 획득: PET/CT 검사를 받은 환자들은 즉시 PET/MRI (Biograph mMRI, 3T Siemens, Erlangen, Germany)를 이용하여 영상을 얻었다. 머리에서 근위대퇴까지 19초간 영상을 먼저 얻은 후, CT 스캔과 같은 범위의 방출 영상을 3D-mode로 하여 한 bed 당 2분씩 4 bed를 얻었다. PET영상은 OSEM 알고리즘 방식으로 재구성하였으며 Dixon VIBE MRI 영상을 이용하여 감쇠보정 하였다. 신호대잡음비(signal to noise ratio, SNR)를 최적화하기 위하여 두부코일(head-coil), 전면에 동체코일(body coil) 4개를 위치하였고, spine clusters가 후면에 있었다. 2-point Dixon 3-D volumetric 관상면 T₁ 강조 MRI 펄스 시퀀스는 규칙적인 호흡을 유도한 상태에서 시행하였으며 그 후 테이블을 머리/목, 흉부, 복부, 골반으로 이동하였다.

불규칙한 호흡에 의한 인공물(artefacts)을 최소화하기 위하여 중심의 k-space acquisition을 선택하였다. MRI 검사에서 조영제를 사용하지 않았으며, MRI 스캐너의 소프트웨어는 T₁ 강조 in-/out-of-phase, water-only and fat-only images를 자동으로 생성하는 raw images를 사용하였다.

3) 데이터 획득 과정: PET 데이터는 감쇠보정 되었으며 OSEM방식으로 재구성되었다. 감쇠지도(attenuation maps)는 PET/CT 스캐너의 후처리 소프트웨어 도구를 이용한 기존의 방식에서 두 개의 선에 의한 CT 데이터로부터 획득하였다. 정확하지 않은 정합(registration)은 SUVs의 정량화에 심각한 문제를 발생시킬 수 있으므로 본 연구에서 사용한 감쇠보정 인자(attenuation correction factor)는 배경(background) 0, 1 cm⁻¹, 폐(lung) 0.018 cm⁻¹, 지방(fat) 0.086 cm⁻¹, 연부조직(soft tissue) 0.1 cm⁻¹이었다. 이러한 감쇠보정은 PETAC_CT에서와 같은 전반적인 사항을 simulated MRI-based AC (PETAC_MRI) 정규화로 PET 영상을 재구성하는데 사용되었다.

4) 영상 분석: Dixon MRI 펄스 시퀀스에 기초한 네 부분의 영상(T₁ 강조 in-/out-of-phase, fat only, water-only)의 raw data, CT 데이터, PETAC_CT and PETAC_MRI는 워크스테이션으로 전송되었다(Syngovia-3D Fusion, Siemens Medical Solution, Erlangen, Germany). Syngovia에 등록된 모든 영상은 자동 평가되고, 필요하면 개별적(local)으로 수동으로 조절할 수 있다. PETAC_MRI에서 섭취된 모든 부분이 해부학적으로 정확하게 융합 영상에 표시되었다. PET/CT와 PET/MRI의 정량화 능력을 평가하기 위하여 3D Fusion MM Oncology를 이용하여 모니터에 관상면(coronal plane), 시상

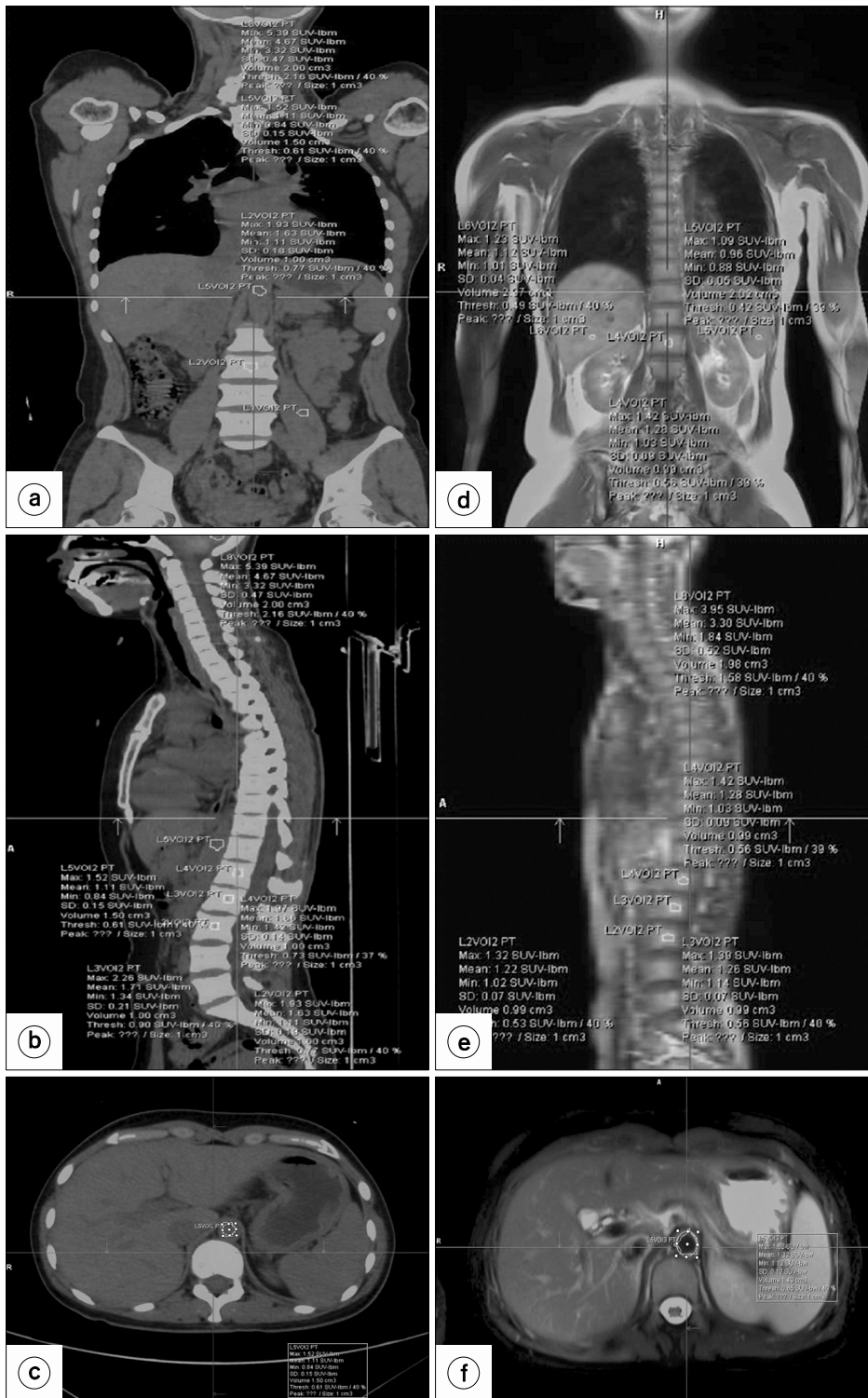


Fig. 1. (a~c) SUVs measurements confirm anatomical location in the PET/CT coronal, sagittal, and transverse images, (d~f) SUVs measurements confirm anatomical location in the PET/MRI coronal, sagittal, and transverse images.

면(sagittal plane), 횡단면(transverse plane)을 각각 나타내었다. 횡단면 영상에 VOI의 해부학적 위치는 관련 문헌을 참조하였고,¹²⁾ 핵의학 전문의의 도움을 받아 선정하였다.

간(segment 6, 3 cm³), 비장(splenic hilum, 2 cm³), 대동맥(취장부위, 1.5 cm³), 골수(허리뼈 1, 2, 3 body center, 1 cm³), 허리뼈 5 (상중 판에서 양극 다열근 내, 1 cm³), 소뇌(정중앙, 2

cm³)를 선정하여 그렸으며 두 개의 선으로 관상면, 시상면, 횡단면에서 부피의 해부학적 위치를 일치시켰다(Fig. 1).

SUVs는 LBM을 이용하여 정상조직 내의 VOI를 각각 최대치(maximum)로서 평가하였다. SUVs에서 치밀골의 영향으로 뇌를 제외하며, 조영제의 사용 때문인 잠재적인 위험성을 우려하고 있어,¹³⁾ 본 연구에서는 소뇌를 포함해 측정하였으며, PET/CT에서 조영제의 사용도 허용하였다. 종양에 대한 PET 응답기준(PET Response Criteria in Solid Tumors, PERCIST)에서는 최고치(peak)를 권고하나 정상조직에서는 측정되지 않았다.¹²⁾

측정하고자 하는 부위에 해당하는 부피를 설정하면 SUV_{LBM}-최대치는 자동 측정되었으며, 평균 40% isocontour VOI에 의해 계산되었다. 또한, 동일 환자의 PET/CT, PET/MRI 영상측정시 SUVs 변수(키, 몸무게)의 일치 여부를 확인하였다.

5) 통계 분석: 모든 자료의 분석은 윈도우용 SPSS 소프트웨어(SPSS Inc, Version 20.0)를 이용하여 시행하였다. PET/CT와 PET/MRI의 SUVs에 대한 선형회귀분석은 SUV_{LBM}-최대치에 실시하였으며, PET/CT대 PET/MRI의 각 정상부위의 대응비교는 대응표본 t-test를 실시하였다. 모든 통계분석에서 유의확률 p값은 0.05 미만인 경우에만 통계적으로 유의한 것으로 인정하였다.

결 과

1. 조영제를 미사용한 PET/CT와 PET/MRI의 SUV_{LBM}-최대치의 비교

PET/CT와 PET/MRI를 동시 시행한 환자들의 SUV_{LBM}-최대치를 변수 계산하여 선형회귀분석 결과 PET/CT SUV_{LBM}-최대치와 PET/MRI SUV_{LBM}-최대치는 0.873의 상관관계를 맺

는 것으로 매우 유의하게 나타났다(p<0.01). 이를 통해 도출된 회귀방정식은 식(3-1)와 같다.

$$Y = -0.495 + 0.974x \quad (3-1)$$

회귀계수 B에 대한 95% 신뢰구간의 의미는 만약 PET/CT SUV_{LBM}-최대치가 1 단위 높아지면 PET/MRI SUV_{LBM}-최대치는 0.48~1.46 범위로 증가하였다(Table 1).

2. 조영제를 사용한 PET/CT와 PET/MRI의 SUV_{LBM}-최대치의 비교

PET/CT와 PET/MRI를 동시 시행한 환자들의 SUV_{LBM}-최대치를 변수 계산하여 선형회귀분석 결과 PET/CT SUV_{LBM}-최대치와 PET/MRI SUV_{LBM}-최대치는 0.748의 상관관계를 맺는 것으로 매우 유의하게 나타났다(p<0.01). 이를 통해 도출된 회귀방정식은 식(3-2)과 같다.

$$Y = 0.192 + 0.613x \quad (3-2)$$

회귀계수 B에 대한 95% 신뢰구간의 의미는 만약 PET/CT SUV_{LBM}-최대치가 1 단위 높아지면 PET/MRI SUV_{LBM}-최대치는 0.27~0.95 범위로 증가하였다(Table 2).

조영제를 사용하지 않았을 때가 조영제를 사용했을 때보다 상관관계수가 높았으며, 신뢰 구간의 범위도 더 크게 나타났다.

3. SUV_{LBM}-최대치를 이용한 각 정상부위의 대응 표본 t-검정

조영제를 사용하지 않은 정상부위 8곳 PET/CT를 기준으로 하여 PET/MRI 영상에서 SUV_{LBM}-최대치는 모두 유의하게 감소하였다(p<0.05). PET/CT를 기준으로 PET/MRI에서 전체 26.3%의 차이를 보였으며, 가장 큰 차이는 비장이

Table 1. Comparison of PET/CT SUV_{LBM}-maximum and PET/MRI SUV_{LBM}-maximum.

Model	PET/CT SUV _{LBM} -maximum (2.13±0.26)		PET/MRI SUV _{LBM} -maximum (1.58±0.29)			
	Unstandardized coefficients	Standardized coefficients	t	p	95% Confidence interval	
	B	Std. Error	Beta		Lower	Upper
1 (Constant)	-0.49	0.44		-1.11	0.301	-1.54 0.55
PET/CT SUV _{LBM} -maximum	0.97	0.20	0.87	4.73	0.002	0.48 1.46

Dependent variable: PET/MRI SUV_{LBM}-maximum.

Table 2. Comparison of PET/CT SUV_{LBM} -maximum and PET/MRI SUV_{LBM} -maximum using a contrast media.

PET/CT SUV _{LBM} -maximum (2.08±0.33)				PET/MRI SUV _{LBM} -maximum (1.47±0.27)			
P				0.001			
R				0.748			
N	16				16		
Model	Unstandardized coefficients		Standardized coefficients	t	p	95% Confidence interval	
	B	Std. Error	Beta			Lower	Upper
1 (Constant)	0.19	0.33		0.58	0.572	−0.52	0.91
PET/CT SUV _{LBM} -maximum	0.61	0.15	0.74	3.90	0.002	0.27	0.95

Dependent variable: PET/MRI SUV_{LBM} -maximumTable 3. According to non-contrast media or contrast media used, SUV_{LBM} -maximum normal volumes corresponding of PET/CT and PET/MRI.

	Paired differences				R	P	Red (%)	Paired differences				R	P	Red (%)
	Mean	Std. Error	N	t				Mean	Std. Error	N	t			
PET/CT Liver	2.0±0.3	0.10	10	10.7	0.860	0.0001	30.6	1.9±0.2	0.06	16	9.7	0.622	0.0001	32.6
PET/MRI Liver	1.4±0.1	0.06	10					1.3±0.2	0.07	16				
PET/CT Spleen	1.5±0.1	0.05	10	6.8	0.250	0.0001	32.1	1.5±0.2	0.07	16	11.5	0.761	0.0001	35.8
PET/MRI Spleen	1.1±0.1	0.04	10					1.0±0.2	0.06	16				
PET/CT Aorta	1.3±0.1	0.05	10	4.6	0.548	0.002	18.2	1.4±0.2	0.05	16	3.7	-0.053	0.002	22.8
PET/MRI Aorta	1.1±0.1	0.06	10					1.0±0.2	0.06	16				
PET/CT Lumbar-1	1.9±0.4	0.15	10	3.2	0.658	0.012	21.1	1.6±0.4	0.11	16	7.0	0.907	0.0001	23.6
PET/MRI Lumbar-1	1.5±0.4	0.14	10					1.2±0.5	0.13	16				
PET/CT Lumbar-2	1.9±0.4	0.14	10	3.6	0.702	0.006	24.7	1.9±1.2	0.33	16	3.1	0.897	0.007	27.3
PET/MRI Lumbar-2	1.4±0.5	0.17	10					1.3±0.8	0.22	16				
PET/CT Lumbar-3	1.8±0.4	0.14	10	6.0	0.828	0.0001	27.6	1.6±0.3	0.07	16	6.6	0.569	0.0001	30.6
PET/MRI Lumbar-3	1.3±0.4	0.14	10					1.1±0.3	0.08	16				
PET/CT Lumbar-5	0.7±0.0	0.02	10	4.5	-0.371	0.002	30.5	0.6±0.1	0.02	16	6.8	0.497	0.0001	30.7
PET/MRI Lumbar-5	0.5±0.1	0.03	10					0.4±0.1	0.02	16				
PET/CT Cerebellum	5.7±1.0	0.33	10	10.7	0.914	0.0001	25.8	5.9±1.2	0.32	16	11.7	0.892	0.0001	31.3
PET/MRI Cerebellum	4.2±0.9	0.31	10					4.0±0.8	0.22	16				
Total							26.3							29.3

32.1%, 가장 작은 차이는 대동맥이 18.2%의 차이를 보였다 (Table 3).

조영제를 사용했던 정상부위 8곳 PET/CT를 기준으로 하여 PET/MRI 영상에서 SUV_{LBM} -최대치는 모두 유의하게 감소하였다($p < 0.01$). PET/CT를 기준으로 PET/MRI에서 전체 29.3%의 차이를 보였으며, 가장 큰 차이는 비장이 35.8%, 가장 작은 차이는 대동맥이 22.8%의 차이를 보였다.

조영제를 사용하지 않았을 때보다 조영제를 사용했을 때 가 3.0% 더 차이가 나는 것으로 나타났다(Fig. 2).

고찰 및 결론

본 연구에서는 국내 최초로 도입된 Dixon MRI 펄스 시퀀스에 기초한 일체형 PET/MRI와 PET/CT를 정상부위의 SUV_{LBM} -maximum를 이용하여 측정치를 비교 평가하였다.

PET/CT에서는 CT에서 제공되는 HU를 사용하여 PET 영상의 감쇠보정이 이루어지지만, 전신 PET/MRI에서는 감쇠 보정에 대한 새로운 접근이 필요했으며, Martinez-Möller 등

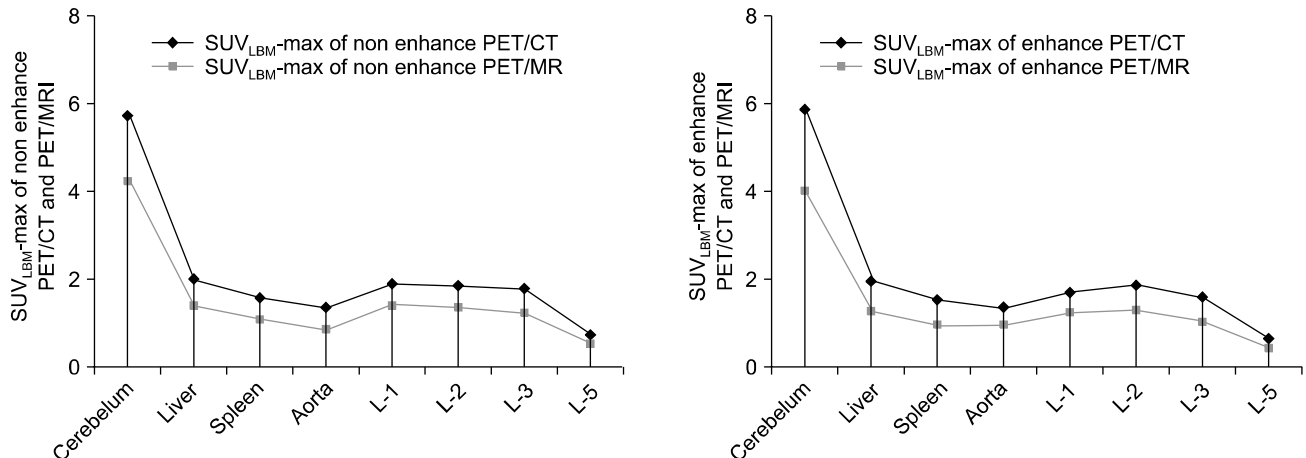


Fig. 2. According to non-contrast media or contrast media used, SUV_{LBM}-maximum normal volumes corresponding.

은 짧은 시간에 Dixon MRI 펄스 시퀀스를 사용하여 CT와 유사한 해부학적 위치를 나타내었다.⁶⁾ 해부학을 기반으로 한 감쇠지도를 응용한 초기 시도에서는 환자 간의 다양성으로 만족할 만한 결과를 얻지 못했다.⁵⁾ 그 후 신경학적인 영상에서 공기와 치밀골(cortical bone)을 구별할 수 있는 매우 짧은 에코 시간 기술(echo time technique)이 제안되었을 뿐만 아니라,¹⁴⁾ 해부학적 위치와 조합된 자동 패턴 인식기술이 개발되었다.¹⁵⁾

전신 영상에 대해서 자동패턴 인식기술은 다른 조직 유형의 자동 분류 방법을 채택하는 것으로 제안되었으며.¹⁶⁾ Martinez-Möller와 공동 연구자들은 2-point Dixon MRI 펄스 시퀀스에 기초한 네 부분(background, lungs, fat and soft tissue)에 감쇠지도의 분류를 포함하는 기술을 보고하였으나 이 기법은 치밀골의 잠재적인 영향을 무시하였다.⁶⁾ 감쇠보정된 CT는 PET/CT에서 해부학적인 상관관계를 나타내는데 필요했으며, 기존의 CT를 대체하진 않지만, 많은 경우에서 신생물의 진행, 뼈의 이상, 폐, 림프샘에서 영상 해석을 정확하게 기술하였다.¹⁷⁾ PET/MRI가 도입되면서 PET의 스캔 범위는 전신에 걸쳐서 해부학적인 상관관계가 CT와 같이 적용되고 있다. 실제로 조영제를 사용한 CT는 전신을 검사하는데 20~30초가 소요되고, MRI는 뇌(brain)전용 FSE (fast spin echo) 펄스 시퀀스로 T₂ 강조영상을 얻을 때 3~4분이 소요된다. 따라서 MRI만의 전신 영상을 획득하는 것은 시간상으로 큰 제약이다. 규칙적인 호흡을 유도한 상태에서의 PET/MRI는 높은 해상력을 보이며, PET은 영상을 획득하는데 bed 당 2~3분이 소요되고, 그동안 MRI 영상을 19초 동안 획득함으로써 검사시간을 줄여 환자의 편안함과 비용의 효율적인 면을 개선할 수 있다. 전신 PET/MRI에 대

한 높은 기대는 주로 MRI가 제공하는 간 병변, 머리와 목, 두개강 내의 병변을 찾아내는 것이라 할 수 있으며,¹⁸⁾ CT 데이터와 비교하였을 때 병리학적인 면을 더 잘 보여주는 것은 그 영역의 연부조직 대조도가 높기 때문이다.

일체형 이전의 MRI와 같이 뼈 전이에 의한 Dixon-based MRI 펄스 시퀀스 데이터는 T₁ 강조영상에서 나타나며, 신생 세포에 의한 지방함유 골수의 이동은 Dixon 펄스 시퀀스에서 fat-only 영상이 적합하며,¹⁸⁾ 림프샘의 전이는 T₁ 강조 in-phase 영상에서 가장 잘 나타난다.¹⁹⁾ 비등방성의 기존 MRI 펄스 시퀀스는 정확하게 병리학적인 해부학적인 위치를 묘사하지 못하지만, 등방성의 3-D 펄스 시퀀스는 쉽게 다양한 Plan을 수행할 수 있다.

PET/MRI는 공간분해능(4.1×2.6×2.6 mm³, 94×256 matrix)이 CT (512×512 matrix and a soft tissue kernel)에 비하여 다소 감소하는 경향을 보인다. 그러나 Martinez-Möller의 연구에서는 MRI에 의한 연부조직 대조도의 향상과 다른 이미지 세트(T1w in-/out-of-phase, water-only and fat-only contrast)를 만들어 낸 것은 형태학적으로나 기능적인 신호차이는 없다는 결론이다.⁶⁾ PET/MRI와 PET/CT 사이에 영상 해석의 차이가 있을 수 있다고 하였으며, CT의 방사선 감쇠에 반해서 MRI에서는 네 개의 다른 조직 내에서 불균일한 가능성을 무시한 것으로 설명했다.

본 연구에서 PET/CT와 PET/MRI의 SUV_{LBM}-maximum은 상관계수가 0.8 이상이었다. 일반적으로 통계에서는 상관계수가 0.8 이상이면 높은 상관관계를 맺는다고 평가하며 (공인 타당도), 0.6~0.8은 보통이고, 0.4~0.6은 상관관계가 낮다고 평가하고, 0.4 미만이면 상관관계가 없다고 평가한다.²⁰⁾ 따라서 조영제 사용 유무에 관계없이 영상을 평가할

때 SUV_{LBM} -최대치를 이용하는 평가는 적합하다고 판단된다. 실제 연구 중에서도 병소의 크기가 일정하지 않아 표준 섭취계수의 평균값을 구하면 데이터의 획득 시마다 불안정하므로 SUV_s 최대치를 이용한다고 하였다.⁹⁾

SUV_s 는 다양한 요인에 의해 영향을 받으며 영향을 미치는 요인은 다음과 같다. 우선 먼저 환자의 체격은 몸의 비중을 1로 하여 계산하는 방법으로, FDG 섭취가 매우 미약하고 체지방이 많은 사람에게서는 투여량의 체중보정으로 보정될 수 있다. 혈당치의 높고 낮음은 종양의 FDG 섭취를 방해할 수 있는 요인이 되며, PET에서는 일반적으로 병소가 주위에 비해 높은 섭취를 보이기 때문에 측정대상의 크기가 공간분해능의 5배 정도로 충분히 크지 않으면 부분용적효과(partial volume effect, PVE)에 의해 측정된 방사능이 실제의 방사능보다 낮게 산출된다고 하였다.⁹⁾ SUV_{LBM} -최대치의 데이터가 측정된 8곳의 정상 장기에서는 F-18 FDG의 경우 균일하다고는 하나 PET 영상에서 생리적인 상위역치를 구하기가 어려운 이유로 종양이나 염증의 진단은 일반적으로 높은 섭취율과 연관되어 진단하는데 한계가 있으므로 PET/CT와 PET/MRI에서 위양성과 위음성을 줄이기 위한 적절한 대책으로 정상부위의 SUV_{LBM} -최대치를 알고 있어야 할 것이다.⁷⁾ 전신 F-18 FDG PET/CT와 전신 F-18 FDG PET/MRI의 정상부위의 VOI를 이용한 SUV_{LBM} -최대치 평가는 PET/CT를 기준으로 PET/MRI의 영상은 매우 유의한 차이를 보였다($p < 0.0001$). 그러나 통계학적으로 높은 상관관계를 가진다($R > 0.8$). PET/MRI의 SUV_{LBM} 평가 시 26.3% 감소하여 판단할 것과 조영제를 사용할 경우는 29.3% 감소하여 판단할 것으로 생각한다. PET/CT와 PET/MRI의 모든 영상의 판독에서는 SUV_{LBM} -최대치를 사용하는 것이 편리성과 효율성을 고려하여 임상이나 연구자들에게 많은 도움이 되리라 판단되며, PET/MRI가 앞으로 미래지향적인 연구가 활발히 이루어지길 기대해 본다.

참 고 문 헌

1. Antoch G, Bockisch A: Combined PET/MRI: a new dimension in whole-body oncology imaging? *Eur J Nucl Med Mol Imaging* 36:113-120 (2009)
2. Antoch G, Vogt FM, Freudenberg LS, et al: Whole-body dual-modality PET/CT and whole-body MRI for tumor staging in oncology. *JAMA* 290:3199-3206 (2003)
3. Beer AJ, Eiber M, Souvatzoglou M, Schwaiger M, Krause BJ: Radionuclide and hybrid imaging of recurrent prostate cancer. *Lancet Oncology* 12:181-191 (2011)
4. Kinahan PE, Hasegawa BH, Beyer T: X-ray-based attenuation correction for positron emission tomography/ computed tomography scanners. *Semin Nucl Med* 33:166-179 (2003)
5. Zaidi H: Is MRI-guided attenuation correction a viable option for dual modality PET/MRI imaging? *Radiology* 244:639-642 (2007)
6. Martinez-Möller A, Souvatzoglou M, Delso G, et al: Tissue classification as a potential approach for attenuation correction in whole-body PET/MRI: evaluation with PET/CT data. *J Nucl Med* 50:520-526 (2009)
7. Zincirkeser S, Sahin E, Halac M, Sager S: Standardized uptake values of normal organs on 18F-Fluorodeoxyglucose positron emission tomography and computed tomography imaging. *J Int Med Res* 35:231-236 (2007)
8. Boellaard R: Standards for PET image acquisition and quantitative data analysis. *J Nucl Med* 50:11-20 (2009)
9. Hong SL: A study for distortion of standardized uptake value according to the dose and lesion size using 18F-FDG PET/CT. Graduate school Korea Univ, Seoul, Korea (2012)
10. Menda Y, Bushnell DL, Madsen MT, McLaughlin K, Kahn D, Kernstine KH: Evaluation of various corrections to the standardized uptake value for diagnosis of pulmonary malignancy. *Nucl Med Commun* 22:1077-1081 (2001)
11. Zasadny KR, Wahl RL: Standardized uptake values of normal tissues at PET with 2-[fluorine-18]-fluoro-2-deoxy-D-glucose: variations with body weight and a method for correction. *Radiology* 189:847-850 (1993)
12. Wahl RL, Jacene H, Kasamon Y, Lodge MA: From RECIST to PERCIST: Evolving Considerations for PET response criteria in solid tumors. *J Nucl Med* 50 Suppl 1:122S-150S (2009)
13. Matthias E, Axel MM, Michael S, et al: Value of a Dixon-based MRI/PET attenuation correction sequence for the localization and evaluation of PET-positive lesions. *Eur J Nucl Med Mol Imaging* 38:1691-1701 (2011)
14. Katrine Å: PET/CT: nuclear medicine imaging in the future. *Radiation Protection Dosimetry* 139:8-11 (2010)
15. Hofmann M, Steinke F, Scheel V, et al: MRI-based attenuation correction for PET/MRI: a novel approach combining pattern recognition and atlas registration. *J Nucl Med* 49:1875-1883 (2008)
16. Schulz V, Torres-Espallardo I, Renisch S, et al: Automatic, three-segment, MRI-based attenuation correction for whole-body PET/MRI data. *Eur J Nucl Med Mol Imaging* 38:138-152 (2011)
17. Boellaard R, O'Doherty MJ, Weber WA, et al: FDG PET and PET/CT: EANM procedure guide-lines for tumour PET imaging: version 1.0. *Eur J Nucl Med Mol Imaging* 37:181-200 (2010)
18. Lauenstein TC, Semelka RC: Emerging techniques: whole body screening and staging with MRI. *J Magn Reson Imaging* 24:489-498 (2006)
19. Castelijns JA, van den Brekel MWM: Imaging of lymphadenopathy in the neck. *Eur Radiology* 12:727-738 (2002)
20. Kim WP: Statistical analysis lecture fundamentals. *Statistics & Society* 90:97-289 (2007)

F-18 FDG PET/MRI와 PET/CT 전신 영상에서 VOI를 이용한 정상부위의 SUV_{LBM} -최대치에 의한 영상평가

*대구보건대학교 방사선과, 영남대학교 의과대학 [†]방사선종양학교실, [‡]핵의학교실

박정규* · 김성규[†] · 조인호[‡] · 공은정[‡] · 박명환*

본 연구의 목적은 26명의 건강한 검진자들을 대상으로 PET/CT와 PET/MRI의 전신 영상에서 조기 정밀/ 진단 수준을 향상하고자 관심부피를 이용하여 정상부위의 SUV_{LBM} -최대치를 이용하여 PET/CT와 PET/MRI를 조영제 사용 유무와 관계 없이 동시 평가할 수 있는 데이터를 구축하고자 하였다. 전신 F-18 FDG PET/CT와 전신 F-18 FDG PET/MRI의 정상부위의 VOI를 이용한 SUV_{LBM} -최대치평가는 PET/CT를 기준으로 PET/MRI의 영상은 매우 유의한 차이를 보였다($p < 0.0001$). 그러나 통계학적으로 높은 상관관계를 가진다($R > 0.8$). PET/MRI의 SUV_{LBM} 평가 시 26.3% 감소하여 판단할 것과 조영제를 사용할 경우는 29.3% 감소하여 판단할 것으로 생각한다. PET/CT와 PET/MRI의 모든 영상의 판독에서는 SUV_{LBM} -최대치를 사용하는 것이 편리성과 효율성을 고려하여 임상이나 연구자들에게 많은 도움이 되리라 판단된다.

중심단어: PET/CT, PET/MRI, 관심부피, 정상부위, SUV_{LBM} -최대치