2한수봉 2003.5.15 1:55 PM 페이지13

대한골절학회지 제13권, 제1호, 2000년 1월
The Journal of the Korean Society of Fractures
Vol.13, No.1, January, 2000

골결손을 동반한 경골 불유합의 Ilizarov 기구를이용한 치료

한수봉 · 박홍준 · 송기홍

연세대학교 의과대학 정형외과학교실

<국문초록>

목 적 : 저자들은 기존의 스테인레스강 Ilizarov 원형 외고정기기의 단점인 무게, 방사선 비투과성을 보완하고자 탄소섬유수지를 이용하여 국산 방사선 투과성 원형 외고정기기(KRCRF, Korean radiolucent carbon/graphite ring external fixator)를 만들었으며, 이의 생역학적 특성을 기존의 스테인레스강 Ilizarov 원형 외고정기기 및 유사 외제 탄소섬유수지 원형외고정기기(Smith-Nephew carbon fiber circular external fixator)와의 비교를 통하여 고찰하였다.

대상 및 방법 : 인체 경골 대용으로 아크릴 원기둥에 각각의 외고정기기를 90。- 90。 및 135。 - 45。 형태로 olive 강선을 이용하여 고정하고, Instron model No. 8500을 이용하여 축성 압박(axial compression), 전후면 및 측면 굴곡 압박(anteroposterior and mediolateral bending) 부하를 가하여 강성도를 구하였다.

결 과 : 대체적으로 축성 압박 강성도는 국산 방사선 투과성 원형 외고정기기가 가장 우수하였고, 전후면 및 측면 굴곡 강성도는 스테인레스강 Ilizarov 원형 외고정기기, 국산 방사선 투과성 원형 외고정기기, 외제 유사 탄소섬유수지 원형 외고정기기의 순으로 측정되었다.

결 론 : 방사선 투과성, 무게, 생역학적 특성 등을 고려해 볼 때 국산 방사선 투과성 원형 외고정기기는 기존의 스테인레스강 Ilizarov 원형 외고정기기, 외제 유사 탄소섬유 원형 외고정기기를 대체하여 유용하게 사용될 수 있는 외고정기기라 사료된다.

색인 단어 : 국산 방사선 투과성 원형 외고정기기, 원형 외고정기기, 생역학적 분석

서 론

경골의골결손은최초수상시의개방성 골절에의한골결손및골감염으로생긴부골제거로인한골결손으로크게 나눌 수 있다. 골결손은 과거에비해 그 빈도는점차감소하고있으나여전히치료에많은어려움을 갖고 있다. 과거에는 내적 고정술 및 골이식술 등의 방법이 사용되어졌으나 불유합, 감염 및 사

※통신저자 : 한수봉
서울시서대문구신촌동 134 (120-752)
연세대학교의과대학신촌세브란스병원정형외과학교실
Tel : (02) 361-5640
Fax : (02) 363-1139

* 본논문의요지는제25차대한골절학회추계학술대회에서구연되었음.

2한수봉 2003.5.15 1:55 PM 페이지14

Table 1. Bone Results

Criteria	Excellent	Good	Fair	Poor
Union	+	+	+	Nonunion or refracture
Infection	-	+	+	or all of the others
Ang. Deformity*	-	any one criteria	any two criteria	
LLD †	-			

* Ang. Deformity: angular deformity more than 7 degrees

†LLD: leg length discrepancy more than 2.5 cm

Table 2. Functional Results

Criteria	Excellent	Good	Fair	Poor
Inactivity	-	-	-	+
Limp	-	plus one or two	plus three or	regardless of
Equinus rigidity of the ankle	-	criteria	four criteria	the other criteria
Soft tissue dystrophy	-			
Pain	-			

Table 3. Complications

Complications	Cases
Pin site infection	12
Joint contracture	9
Distraction gap delayed consolidation	3
Refracture	1
Total	25

지 길이의 단축 등이 동반되는 경우가 흔해 만족한 결과를 얻을 수 없었다. 그러나, 최근에는 Ilizarov 외고정기구가 개발되어 불유합 및 골결손을 치료하고 하지단축및변형등도해결하는발전을가져오게되었다. 저자들은 Ilizarov 외고정기구를 이용하여 골결손을 동반한 경골 불유합 환자 24명을 치료하여 그 결과를임상적및방사선적분석을하여문헌고찰과 함께보고하는바이다.

대상 및 방법

1991년 1월부터 1997년 12월까지 Ilizarov 외고정기구를이용하여치료한골결손을동반한경골불유합 환자 중 1년이상 추시가능한 24명을대상으로하였으며 남자는 21명, 여자는 3명이었다. 평균나이는 33.4세로(범위;17세-64세) 남자는평균 35.1세(범위;17세-64세), 여자는평균 30.3세(범위;23세-38세)였다. 손상원인은 교통사고가 21예(87.5%)로가장많았고, 추락사고가 1예(4%), 기타 2예(8%)였다. 21예는개방성 골절이었으며, 비개방성 골절이 3예였다. 개방성 골절의 유형은 Gustilo분류[9]에 따라 나누었을 때 type II 5예, type IIIA 9예, type IIIB 5예, type IIIC 2예였다. 골결손의원인으로는최초 수상시골결손 4예, 개방성골절 후 골감염으로 생긴 부골 제거로 인한 골결손이 17예, 폐쇄성 골절 후 초기 치료로 금속판 고정술 후 골감염으로 인한 골결손이 3예였다. 방법은 후향성 연구로 Paley[12]에 의한 골적 결과, 기능적 결과 그리고합병증을분석했다. 골결손을점진적인내적골이동을 이용해 치료하였으며 골끝단(docking site)에 골이식은 14예에서 시행하였다. 연부조직결손에 대해서는 6예에서 이차지연봉합, 4예에서 피부이식, 4예

2한수봉 2003.5.15 1:55 PM 페이지15

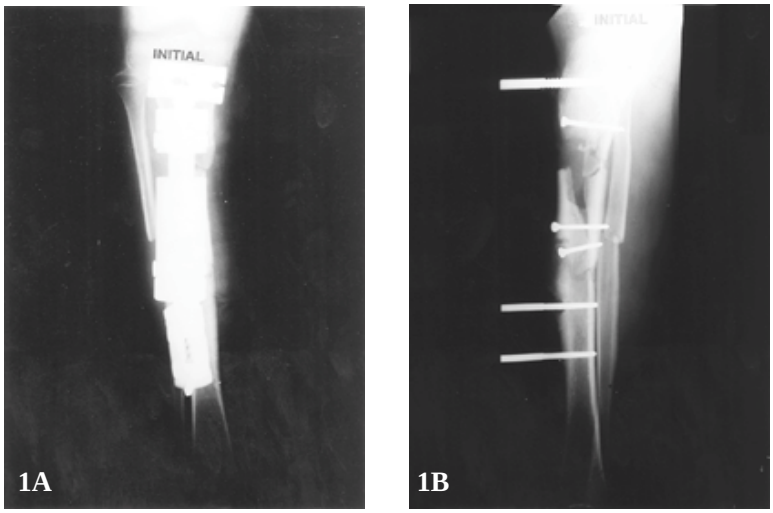

Fig 1A, 1B.
Initially, Debridement was done and orthofix was applied.

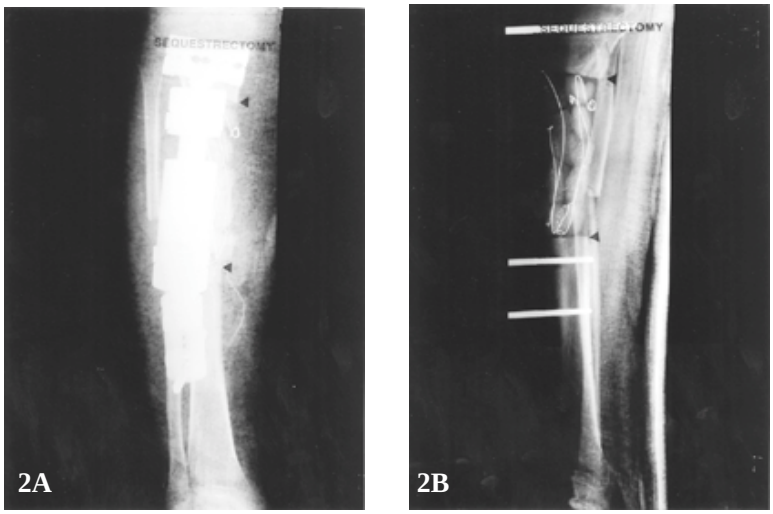

Fig 2A, 2B.
Four months after the trauma, sequestrectomy was done, 13cm long bone defect was developed.

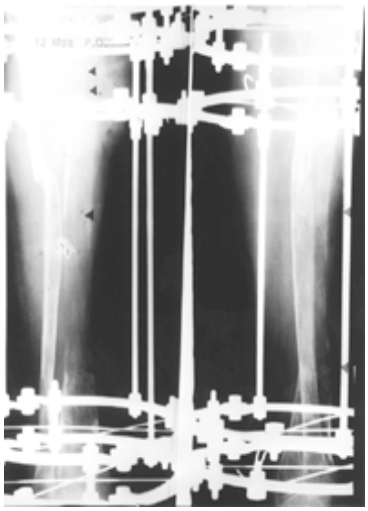

Fig 3
12 months after corticotomy and Ilizarov application, 1.5cm long bone defect was remained.

에서 피판술을 시행했다. 수상부터 내적 골이동까지의 기간은 6개월 이내가 16예, 6-12개월이 5예, 12개월 이상이 3예였다. 골결손은 2-17cm으로 평균 7.9cm이었다. Ilizarov 외고정기구를 장착하기전 전례에서 감염을 치료하였고, 술전방사선소견 및 수술중 골의 육안적 소견 등을 고려하여 경골의 사골의 범위를결정하였으며, 골내의출혈이확인되는 부위까지 사골 절제술을 시행하였다. 수술방법은수술 전환자의 골결손부위 및 하퇴부 직경에 맞추어 적절한 크기의 Ilizarov ring으로 남아있는 근위부 및 원위부 경골에

2한수봉 2003.5.15 1:55 PM 페이지16

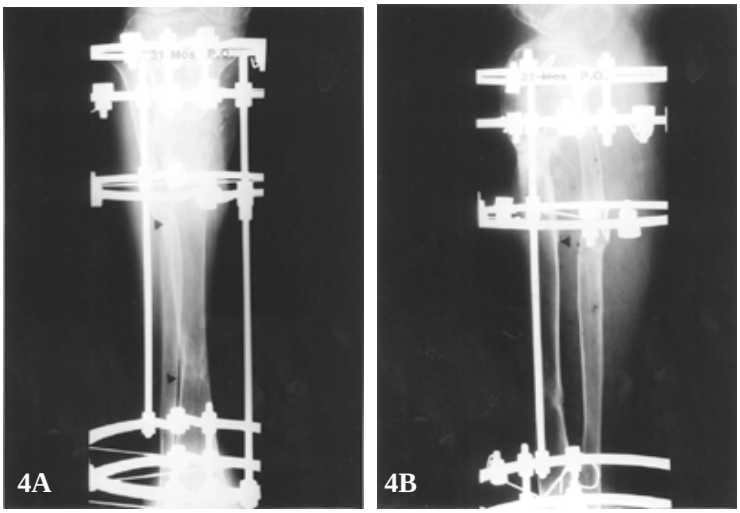

Fig 4A, 4B. In postoperation 31 months, autogenous iliac bone graft on docking site was done.

Fig 5. Postoperation 3 year 3 months roentgenogram-Bone union was already done in postoperation 2 year 10 months.

각각두부위에서고정될수있도록미리 Ilizarov 기구를조립하였으며, 경골의정렬상태를방사선투시하에확인후슬관절과족관절에평행하게경골의가장근위부와 원위부에 비골과 함께 1.5mm 굵기의 bayonet pin으로 고정 후 강선 긴장기구를 이용하여 130kg의 긴장을 가하여 Ilizarov ring에 단단히 고정하였다. 수술후 매달 주기적으로 추시 관찰을 하여 골유합시기, 변형 유무 및 정도, 합병증 등을 조사하였다. 골유합시기의 판정은 방사선 전후 및 측면 사진상 세면에서 피질골의 연속성이 보이는시기로결정하였다.

결 과

결과의평가를위하여동통및보행시파행의유무, 슬관절 및 족관절의 운동 범위, 방사선 소견상 골유합의 정도와 각변형, 그리고 하지부동의 정도 등을 측정하였으며결과의판정은 Paley 등[12]에의한골적결과와 기능적 결과를 이용하여 각각 우수, 양호, 보통, 불량으로나누어평가했다.(Table 1,2) 골적결과는 골유합, 감염, 변형, 하지부동의 4가지기준으로구분하였는데 우수 19예, 양호 4예, 불량 1예였다. 기능적결과는 파행, 관절의 굴곡 구축, 연부 조직의 이영양증, 동통, 비활동성의 5가지로 구분하였으며 우수 2예, 양호 21예, 불량 1예였다. 신연경화지수(distraction consolidation index)는 16-75 days/cm으로 평균 39.4 days/cm이었다. 골편이동비율(percentage transport)은 19.4-443.1%로평균 139.7%이었다. 합병증은 Paley[14]의 분류에따라문제점, 방해점및합병증으로나누어분류하였다. 문제점은 보존적 치료로 치유가 가능하였던경우로 강선삽입부의염증이 12예, 관절구축 9예, 신연부 지연 골경화가 3예 있었고, 방해점은 치료의 과정중수술적방법으로치유가가능했던 경우로본 연구에서는없었다. 합병증은 치료종결 후까지해결되지못한경우로재골절이 1예있었다.(Table 3)

증례

21세 남자환자로 교통사고로 인한 우측경골의 개방성 IIIA 골절로본원에내원하여 수상초기에변연절제술을 시행하고 orthofix를 이용하여 단측성 외고정술을시행하였다(Fig. 1A,1B). 수상후 4개월째사골

2한수봉 2003.5.15 1:55 PM 페이지17

절제술을 시행하였으며 13cm의 골결손이 생겼다(Fig. 2A,2B). 수상 후 5개월째 Ilizarov를 장착하고 피질골 절제술을 시행하고 점진적으로 내적 골이동을 시행하였다(Fig. 3). 수술 후 31개월째 골끝단에 자가장골이식을시행하였다(Fig. 4A,4B). 골유합은 2년 10개월만에이루어졌다(Fig. 5). 골적결과는우수, 기능적 결과는 양호였다. 신연경화지수는 78.5 days/cm이었고골편이동비율은130%였으며합병증은없었다.

고 찰

경골은전내측의얇은피하조직및혈관특성상개방성 골절의 빈도가 높으며 지연유합, 불유합 및 골수염 등 합병증의 빈도가 높은 것으로 알려져 있으며, 경골골절은 장관골골절중빈도가가장높은것으로 알려져 있다. 따라서, 경골은 최초 수상시의 골결손과골감염으로생긴 부골제거로인한골결손이 자주발생된다. Ilizarov 방법이도입되기전에는대부분의치료방법들이골유합을시키는 데는성공적이었으나불유합, 감염 및사지 길이의 단축 등이 동반되는 경우가 흔해 만족한 결과를 얻을 수 없는 것이 사실이었다. 이러한경골골결손의경우치료의목적은 골유합과 동시에 변형, 감염 그리고 골결손의 복구에있다. Ilizarov 방법은골소실, 변형, 염증, 골다공증, 연부조직위축, 관절기능유지, 하지부동, 체중부하등의여러문제점들에대해포괄적인치료가가능하다. Ilizarov의신연골연장(Distraction Histogenesis) 술식은장관골의한쪽또는양쪽골편에서의피질골절골술을 한 후 골편을 싸고 있는 연부조직과 함께 결손이 있는 방향으로 점진적으로 이동시키는 방법으로써, 추가적인 골이식술 없이 결손을 치료할 수 있는것으로, 피질골절골술후골연장술을시작하기까지의휴지기간은절골술시행시에초래될수있는골수강내 혈행의 복구, 국소 염증의 소실 등에 필요한 시간으로환자의나이가많을수록, 뼈가치밀할수록, 또한절골술에동반된손상이클수록길어진다고하였다[13]. 이 술식은 골의 거리와 변형의 회복, 골유합이 동시에 해결될 수 있으나 시간의소요가 길고, 골길이를 회복하는데 수개월이 소요되고 연장술의 결과로생긴 미성숙골길이를회복하는데 수개월이 소요되고또한연장술의결과로생긴미성숙골이체중부하를견딜수있도록안정이되는데도수개월이더소요되며, Distraction 자체가 환자에게 불편할 수 있고기구가복잡하여기술적인난점과변형이동반된경우에는 더욱복잡하게기구를설치해야하는단점이있다. Paley 등[6,12]은 1cm 이상 골결손을 동반한경골의불유합환자 25명을대상으로 Ilizarov 방법을이용한 신연골 생성술로 치료한 결과 100%에서 평균 13.6개월에골유합을얻었고, 그 결과를골적결과와 기능적 결과로 나누어 분석하였는데 각각 92%에서 양호 이상의 결과를 보였으며, 10cm 이상의 골 연장시에는 신연경화지수가 짧아짐을 관찰하였다. 저자들도 이를 인용하여 분석하였는데 골적결과는 우수 19예, 양호 4예, 불량 1예였고, 기능적결과는 우수 2예, 양호 21예, 불량 1예였다. Green[8], Cattaneo등[3]도 Ilizarov 방법으로 좋은결과를 얻었다고보고하고있고, Taylor[16], Tucker등[17]은경골골절시 Ilizarov 방법으로치료한결과 골유합율 94-100%, 골유합기간은폐쇄성 골절 2-3개월, 개방성 골절 4-12개월이라 하였다. Ilizarov 기구를이용한치료방법에서불유합부위근위부나원위부에피질 절골술시 불유합부위에혈류량이 2.2배 증가하고, 방사선 동위원소 검사상 technetium 흡수도 11.8배증가하여, 위축성불유합부위에골생성효과를높일수있어피질절골술이기존의 골이식과 비슷하다는 러시아에서의 연구들이 있다[10]. 불유합 부위의 혈류량 증가 효과는 불유합 부위의염증치료에도유리하게작용할것으로생각되며, 실제로 염증이 동반된 경골의 불유합에 대해 Ilizarov 방법을이용한피질절골술후신연골생성술로 치료시 염증치료 효과또한 우수함을볼 수있었다[11]. 본 연구에서 직선 회귀 방정식(linear regression)으로골편의이동비율과신연경화지수와의상관관계를 조사하였는데 둘 간의 상관 관계는 없었다($P>0.05$). 따라서, 피질 절골술시 이동 골편의 크기는 상관하지말고건강한골부위및가능한골간단부에서피질절골술을시행함이바람직할것으로 사료되었다. 실제로, 절골부위(골간단부또는골간부)에따른치유기간의차이에 대한연구에서간단부에서절골술시행시골단부보다더빠른치유를보였다는보고가있다[6,15].

합병증은 총 24명의 환자에서 25례가 관찰되었는

2한수봉 2003.5.15 1:55 PM 페이지18

데이중강선삽입부위의염증 12예모두강선주위에 항생제 주입 및 경구 항생제 투약으로 치료되었다. 그외관절구축은 적극적인 물리치료 등보존적 요법으로치유가가능하였다. 그리고신연부의지연골경화가 3예 있었는데, 신연중 주기적으로 방사선 촬영을하여세심한관찰과함께필요시초음파를시행하여혈종이관찰되면이의흡인을시행하고골생성정도가 불량하면 조기에 골이식을 시행함으로써 예방이가능할것으로사료되었다. 또한 재골절이 1예 있었는데의지력이없고보상심리가있는정신과적문제가있는환자로치료를거부하고다른병원으로전원되어절단술을시행하였다. 그리고 14예에서 골편신연으로 맞닿게 될 양측 골끝단에 자가장골이식을 실시하였다. 신연골생성술시에는신연골편과 맞닿는 양측 골의 끝단을 편평하게 하고, 정기적으로 방사선사진을촬영하여골의정렬상태를확인하여필요하면 Ilizarov 장치를 이용하여 골의정렬을 교정하여야 하고, 지연 유합 소견이 관찰되면 가능한 조기골 이식술로 골유합을 보다 빨리 얻을 수 있는 것으로사료되었다. 본연구를포함하여 Ilizarov 방법을이용한경골의 골결손형 불유합의치료는다른치료방법과비교시비슷하거나더우수한결과를보임을알 수 있다. 특히 염증과 동반된 경우 감염골을 광범위하게절제한후 Ilizarov 방법을이용한신연골생성술로 치료시 염증 및 골결손에 대해 동시에 치료할 수 있어기존방법에의한치료시요구되는수차례의수술과내고정및 외고정을 피할 수있고 조기체중 부하가 가능하여 근위축, 관절 운동 제한, 골다공증 등의합병증을줄일수가있다.

결 론

저자들은경골골결손을 갖고있는 24예의 환자에 대해 Ilizarov 외고정기구를 이용한 골연장술을 시행하여 23예에서성공적으로 골유합을 얻었다. 골결손의복구는골내연장술로가능했고, 동반되는변형의 교정이 또한 가능하였다. 골적 결과는 우수 19예, 양호 4예, 불량 1예 였고 기능적 결과는 우수 2예, 양호 21예, 불량 1예였다. 신연경화지수는 평균 39.4 days/cm 이었고 골편이동비율은 평균 139.7%이었다. 합병증은문제점으로강선삽입부의염증이 12예, 관절구축9예, 신연부지연골경화가 3예있었고방해점은본연구에서는없었다. 합병증은치료종결후까지 해결되지 못한 경우로 재골절이 1예 있었다. 결론적으로경골의 골결손을 동반한불유합의 치료에있어서 Ilizarov 방법은 매우 효과적이다. 그러나합병증을 줄이고좋은결과를얻기위해서는올바른술기의습득과세심한추시관찰이필요할것으로사료된다.

REFERENCES

1) **Aldegheri R, Trivella G and Lavini F** : Epiphyseal distraction. *Clin Orthop*, 241:117-127, 1989.
2) **Brighton CT, Black J, Friedenberg ZB, Esterhai JL, Day LJ and Connolly JF** : A multicenter study of the treatment of nonunion with constant direct current. *J Bone Joint Surg*, 63A:2-13, 1981.
3) **Cattaneo R, Catagni M and Johnson EE** : The treatment of infected nonunion and segmental defects the tibia by methods of Ilizarov. *Clin Orthop*, 280:143-152, 1992.
4) **DeBastiani G, Aldegheri R, Renzi-Brivio L and Trivella G** : Limb lengthening by callous distraction. *J Pediat Orthop*, 7:129-134, 1987.
5) **Dendrinos GK, Kontos S and Lyritsis E** : Use of the Ilizarov technique for treatment of nonunion of the tibia associated with infection. *J Bone Joint Surg*, 77A:835-846, 1995.
6) **Fischgrund J, Paley D and Suter C** : Variables affecting time to bone healing during limb lengthening. *Clin Orthop*, 301:31-37, 1994
7) **Freeland AE and Mutz SB** : Posterior bone grafting for infected ununited fractures of the tibia. *J Bone Joint Surg*, 58A:653-657, 1976
8) **Green SA and Dlabal TA** : The open bone graft for septic nonunion. *Clin Orthop*, 180:117-124, 1983.
9) **Gustilo RB, Merkow RL and Templeman D** : Current Concepts Review: The Management of Open Fractures *J Bone Joint Surg*, 72-A:299-304, 1990.
10) **Ilizarov GA** : The tension-stress effect on the

2한수봉 2003.5.15 1:55 PM 페이지19

genesis and growth of tissues. Part I. The influence of stability of fixation and soft-tissue preservation. *Clin Orthop*, 238:249-281, 1989.

11) **Ilizarov GA** : The tension-stress effect on the genesis and growth of tissues. Part II. The influence of rate and frequency of distraction. *Clin Orthop*, 239:263-285, 1989.

12) **Paley et al** : Ilizarov treatment of tibial nonunion with bone loss. *Clin Orthop*, 241:146-165, 1989.

13) **Paley D** : Current technique of limb lengthening. *J Pediatr Orthop*, 8:73-92, 1988

14) **Paley D** : Problems, obstacles and complications of limb lengthening by the Ilizarov technique. *Clin Orthop*, 250:81-104, 1990.

15) **Steen H and Fjeld T** : Lengthening osteotomy in the metaphysis and diaphysis. *Clin Orthop*, 247:297-305, 1989.

16) **Taylor JC : Fractures** : The Ilizarov method and result. Ilizarov Method Courses. PP. 1-10, *April* 30-May 1, 1993.

17) **Tucker HL, Kendra JC and Kinnebrew TE** : Management of unstable open and closed tibial fractures using the Ilizarov method. *Clinical Orthop*, 280:125-135, 1991.

18) **Weiland AJ, Moore JR and Daniel RK** : The efficacy of free tissue transfer in the treatment of osteomyelitis. *J Bone Joint Surg*, 66A:181-193, 1984.

Abstract

Ilizarov Treatment of Nonunions with Bone Defect in the Tibia

Soo Bong Hahn, MD, Hong Jun Park, MD, Kee Hong Song, MD

Department of Orthopaedic Surgery, Yonsei University College of Medicine, Seoul, Korea

Purpose : To analyze the clinical results and complications of internal transport by Ilizarov for defect nonunion of tibia

Materials and Methods : We performed a retrospective review of 24 patients undertaken internal transport by Ilizarov for defect nonunion of tibia from January 1991 to December 1997. There were 21 males and 3 females with a mean age of 33.4 years(range, 17-64 years). On average, the size of bone defect measured 7.9 cm(range, 2-17 cm). Bone defects were gradually closed by progressive internal transport. After internal transport, bone grafts on 14 docking sites were performed because of delayed union. Soft tissue defects were treated with secondary closures(6 cases), skin grafts(4 cases), and flaps(4 cases).

Results : According to Paley and Catagni 's classification, bone results were excellent in 19 cases, good in 4 cases, and poor in 1 case. Functional results were excellent in 2 cases, good in 21 cases, and poor in 1 case. According to Paley 's classification, the complications were developed as follows; Problems were pin site infections(12 cases), joint contractures(9 cases), and distraction gap delayed consolidations(3 cases). Obstacle was absent. Complication was refracture(1 case). The average distraction consolidation index was 39.4 days/cm. The average percentage transport was 139.7 %.

Conclusion : The application of Ilizarov to defect nonunion of the tibia is effective, but correct technique and careful follow-up is required.

Key Words : Tibia, bone defect, nonunion, Ilizarov method