

## 유방암 환자의 수술 중 Rapid Cytokeratin 면역화학 염색법을 이용한 감시림프절의 평가

연세대학교 의과대학 외과학교실, <sup>1</sup>진단병리학교실, <sup>2</sup>진단방사선과학교실, <sup>3</sup>핵의학교실

이일균 · 정 준 · 장항석 · 박병우 · 정우희<sup>1</sup> · 홍순원<sup>1</sup> · 오기근<sup>2</sup> · 유영훈<sup>3</sup> · 이희대

### Intraoperative Examination of Sentinel Lymph Nodes Using Rapid Cytokeratin Immunohistochemical Staining in Breast Cancer Patients

Il Kyun Lee, Joon Jeong, Hang-Seok Chang, Byeong-Woo Park, Woo Hee Jung<sup>1</sup>, Soon Won Hong<sup>1</sup>, Ki Keun Oh<sup>2</sup>, Yong Hoon Ryu<sup>3</sup> and Hy-De Lee

Departments of Surgery, <sup>1</sup>Pathology, <sup>2</sup>Radiology and <sup>3</sup>Nuclear Medicine, Yonsei University College of Medicine, Seoul, Korea

**Purpose:** Sentinel lymph node (SLN) biopsy has become a new standard procedure in the treatment of patients with early breast cancer. Furthermore, many institutions have begun offering the sentinel lymph node biopsy without simultaneous axillary dissection as a possible standard procedure when the SLN was free from tumors. For appropriate intraoperative decision making on the presence of cancer cells in axillary lymph nodes, a fast and accurate method to assess the SLN is required. The authors performed a prospective investigation of the relative merits of rapid cytokeratin immunohistochemical (IHC) staining of the SLN removed during the operations of breast cancer patients.

**Methods:** Between December 2002 and August 2003, 38 patients with T1and T2 breast cancer were enrolled after undergoing successful sentinel lymph node biopsy. A total of 60 sentinel lymph nodes (mean number, 1.58) were biopsied and first examined by hematoxylin-eosin (H&E) staining. All the tumor free sentinel lymph nodes by H&E stained section were immunostained for cytokeratin using a rapid immunohistochemical assay (Cytokeratin (PAN), 1 : 50,

Newcastle, UK) during the operation. Finally, the sentinel lymph nodes were submitted for paraffin embedding and serial section after surgery. Both H&E stained and cytokeratin immunostained sections were also performed.

**Results:** This technique has a turnaround time of less than 20 minutes during the operation. Rapid IHC staining revealed 4 positive sentinel lymph nodes that were negative for metastasis by H&E staining. Among these false negative 4 cases, two cases had problems with the frozen section of H&E staining and the other 2 cases had problems due to micrometastasis. This study showed a sensitivity of 88.89%, a specificity of 100%, an accuracy of 98.33%, and a negative predictive value of 98.08%. The false-negative case (1 of 52), which was negative on H&E staining and rapid IHC staining during the operation, was disclosed as positive only after a serial permanent section examination with IHC stain.

**Conclusion:** The intraoperative examination of sentinel lymph nodes is a highly accurate and effective way of predicting the axillary lymph node status of patients with breast cancers. This may be a promising technique in deciding whether to spare axillary lymph node dissection for the patient in the operating room. (*Journal of Korean Breast Cancer Society* 2004;7:154-160)

**Key Words:** Breast cancer, Sentinel lymph node, Frozen section, Rapid immunohistochemistry, Cytokeratin

**중심 단어:** 유방암, 감시림프절, 동결절편검사, 신속 면역조직화학염색

### 서 론

감시림프절 생검술은 액와부 림프절 전이 여부를 평가할 수 있는 최소 침습적인 방법으로 임상적으로 액와부 전이 음성인 유방암 환자에 있어서 새로운 표준 술식으로 인정되고 있다.(1,2) 최근에는 조기 유방암 환자에게서 생검된 감시림프절이 음성인 경우 액와부 림프절 광채술을 시행하지 않는 연구들이 이루어지고 있어 수술 중 감시림프절의 신속하고 정확한 평가 방법의 필요성이 매우 커지

책임저자 : 이희대, 서울시 강남구 도곡동 146-92

☎ 135-270 연세대학교 의과대학 영동세브란스병원 외과학교실

Tel: 02-3497-3373, Fax: 02-3462-5994

E-mail: hdlee@yumc.yonsei.ac.kr

접수일 : 2004년 5월 6일, 게재승인일 : 2004년 8월 16일  
본 논문의 요지는 2003년 추계외과학회 구연 발표되었음.

게 되었다. 현재 사용되고 있는 수술 중 감시림프절의 평가 방법으로는 Hematoxylin-Eosin (H&E) 염색 동결 절편 검사법(frozen section examination)이 주로 이용되고 있으며 그 외에 도말 세포진단법이 있다. 이 두 가지 방법의 감시림프절에 대한 수술 중 진단의 정확도와 위음성도는 다양하게 보고되고 있으며, 또한 통상의 H&E 동결조직 절편 검사법은 감시림프절의 미세전이의 진단에 효과적이지 못하고 도말 세포진단법은 불확정의 결과를 보이는 경우가 많아 추가 수술을 피하기 위한 수술 중 감시림프절의 평가 방법으로 논란의 여지가 있다.(3)

Cytokeratin (CK) 면역조직화학 염색법(immunohistochemistry; IHC)은 파라핀 블록을 이용한 조직병리학적 검사에서 전이된 암세포를 진단하는 데 있어 그 민감도와 특이도가 기존의 검사법에 비해 우수한 검사법으로 보고되고 있으나, 진단에 있어 장시간이 소요되기 때문에 수술 중 조직 병리학적 검사 방법으로는 한계점이 있었다. 하지만, 최근에 rapid CK-IHC를 이용하여 수술 중 감시림프절의 전이 상태를 평가한 연구들이 소개되고 있어,(4-6) 저자들도 국내에서는 처음으로 H&E 염색 동결절편 검사법에서 전이 음성으로 판정을 받은 감시림프절을 rapid CK-IHC 검사법을 추가하여 감시림프절의 전이상태를 전향적으로 조사하였다.

## 방 법

### 1) 연구 대상

2002년 12월부터 2003년 8월까지 연세대학교 의과대학 영동세브란스병원 외과에 유방암으로 입원한 환자를 대상으로 하였다. 이들 환자 가운데 환측 액와부에 수술을 받은 과거력이 있는 환자, 유도화학요법을 시행받은 환자, 절제 생검술을 통해 유방암을 진단 받은 환자, 그리고 다발성 유방암 환자는 제외하였으며, 임상적으로 액와부 림프절이 전이가 없는 T1 & T2 유방암 환자 중 성공적인 감시림프절 생검이 시행된 38명의 환자가 본 연구에 참여하게 되었다.

### 2) 감시림프절 생검

수술 전 2시간 이내에 30 MBq (0.8 mCi)의 Tc-99 m antimony trisulfide colloid를 1 ml의 생리 식염수로 희석하여 환측 유방의 유륜 주위에 3군데 내지 4군데에 주사하였다(subareolar, intradermal injection). 주사 후 감마 카메라를 이용하여 전후방(anteroposterior view), 측방(lateral view) 림프조영술을 시행하여 감시림프절의 존재 여부를 확인하였다. 수술 시에는 감마선 검출기(Navigator Gamma Guidance system, USSC)를 이용하여 감시림프절을 탐색하여 가장 높은 방사선량을 보이는 림프절을 절제하였으며, 절개 부위를 감마선 검출기로 다시 확인한 후 절제된 림프절을

감시림프절로 H&E 동결 절편 검사 및 rapid CK-IHC 검사를 시행하였다. 절제된 감시림프절은 환자 일인당 평균 1.58개(1~4개)였다. 청색 색소 주입법은 사용되지 않았다.

### 3) Rapid CK-IHC 염색

생검된 감시 림프절을 3등분 한 뒤 각각의 조각에 대하여 영하 24°C에서 동결 절편을 하여 H&E 염색을 통해서 암세포의 림프절 전이 여부를 판정하였으며, 음성으로 판정되는 경우 rapid CK-IHC염색을 시행하였다. 동결 절편 후 남은 조각은 10% 포르말린에 고정하였다.

Rapid CK-IHC염색은 Labeled Streptavidin-Biotin염색법(Zymed Laboratory, South San Francisco, CA)으로 다음과 같이 시행하였다.

H&E 동결 절편 검사에서 음성으로 판정된 감시림프절의 3 조각을 각각 5µm 두께의 절편으로 자른 후 코팅된 슬라이드에 부착 실온에서 말린 후 조직고정을 위해 냉동 보관된 아세톤에 2분간 고정 후 다시 말린다. Tris-Buffered Saline (TBS)에 30초간 세척 후 슬라이드는 내인성 과산화효소 활성도를 저지하기 위해 3% H<sub>2</sub>O<sub>2</sub>으로 2분간 처리하고, TBS에 다시 30초간 세척 후 단백저지용액에 2분 처리한다. 일차항체 Cytokeratin (Monoclonal, 1 : 50, Novocastra Lab. Newcastle, UK)처리는 실온에서 5분간 반응시켰으며, 일차항체 처리 후 TBS로 세척하고 2차 항체 및 Streptavidin-HRP로 실온에서 각각 2분간의 반응과 세척 과정을 거친 다음 Diamminobenzidine (DAKO, Carpinteria, CA)로 발색한 후 Hematoxylin으로 대조염색을 시행하고 탈수, 투명, 봉입과정을 거쳐 검경하였다. Rapid CK-IHC 염색법에 소요되는 시간은 약 20분이었다(Table 1).

**Table 1.** Protocol for rapid cytokeratin immunostaining of frozen sections

1. Fixation in acetone	2 min
2. Air dry→Buffer	
3. 3% H <sub>2</sub> O <sub>2</sub> 2 min	
4. Washing	
5. Normal blocking sol.*	2 min
6. Primary antibody†	4~5 min
7. Washing	
8. Apply biotinylated antibody*	2 min
9. Washing	
10. Streptavidin-HRP*	2 min
11. Washing	
12. Color development with DAB	1~2 min
13. Counter staining with hematoxylin	
14. Alcohol → Xylene → Mounting	

\*Cap-Plus Kit, Zymed, San Francisco, CA; † Cytokeratin (PAN), 1 : 50, Newcastle, UK.

#### 4) 연속 절편을 통한 영구조직검사

수술 중 H&E 동결조직검사에서 음성으로 판정된 감시 림프절의 3조각의 남은 부위는 10% 포르말린으로 고정하여 파라핀 블록으로 포매하였다. 각 파라핀 블록의 림프절 조직에 대하여 4 $\mu$ m 두께로 2장을 연속으로 절단하여 1개의 감시림프절당 모두 6장의 연속 절편을 만들고 각각의 블록에서 1장씩 총 3장은 통상적인 H&E 염색을 시행하고 나머지 3장은 CK-IHC염색을 시행하였다. 미세전이의 정의는 6<sup>th</sup> AJCC (American Joint Committee on Cancer) Cancer Staging로 하였다.(7)

#### 5) 통계분석

수술 중 rapid CK-IHC 염색법의 유용성을 연속 절편을 통한 영구조직검사 결과에 의하여 통상적인 H&E 동결조직검사와 비교하여 진양성(True Positive: TP), 진음성(True Negative: TN), 위 음성(False Negative: FN), 또는 위양성(False Positive: FP)으로 분류하여, 민감도(sensitivity: TP/TP+FN), 특이도(specificity: TN/TN+FP), 정확도(accuracy: TP+TN/TP+FP+TN+FN), 진양성도(true-positive value: TP/TP+FP) 그리고 진음성도(true-negative value: TN/TN+FN)를 구하였으며, 이 매개 변수들의 95% 신뢰구간은 Diamond method(8)를 이용하여 계산하였다.

### 결 과

대상 환자 38명의 평균 나이는 45.6세(25~59세)였고 폐경 전 여성이 23명(60.5%) 폐경 후 여성이 15명(39.5%)이었으며, 22명(57.9%)이 유방보존술을 시행받았다. 침윤성 유방암 환자의 종양의 크기는 평균 1.89 cm (0.5~4.7 cm)였고, T병기상 T1a군 2명, T2b군 3명, T1c군 23명, T2군 10명의 분포를 보였다. 조직학적 분류로는 침윤성 관암중

(infiltrating ductal carcinoma)이 32명(84.2%)으로 가장 많았으며, 점액성 암종(mucinous carcinoma)이 3명(7.9%), 수질성 암종(medullary carcinoma)이 1명(2.6%), 사상성 암종(cirbiform carcinoma)이 1명(2.6%), 소엽암종(lobular carcinoma)이 1명(2.6%)이었다(Table 2).

감시림프절 생검에 소요된 시간은 20분 이내였으며, 대부분의 환자가 10분 이내에 생검되었으며, 수술 중 감시림프절의 조직병리학적 진단은 유방절제술이나 유방보존술식이 진행되는 동안에 이루어졌다. 절제된 감시림프절의 총 개수는 60개로 환자 일인당 평균 1.58개(1~4개)가 절제되었는데 60개 모두 액와부에 위치하고 있었으며 내유 림프절 군에서 발견된 예는 없었다. 수술 중 동결 절편

Table 3. Characteristics of sentinel lymph nodes (SLN)

Characteristics	Number
Total No. of dissected SLN	60
Total No. of patients	38
Mean No. of dissected SLN (range)	1.58 (1~4)
Location of SLN	
Axillary basin	60
Internal mammary basin	0
Metastatic status of SLN on frozen section	
Negative	52*
H&E(-)/rapid IHC(-)	
Positive	8
H&E(+)	4
H&E(-)/rapid IHC(+)	4

\*One case: converted into positive in permanent IHC (micro-metastasis). SLN = sentinel lymph node; IHC = immunohistochemical staining.

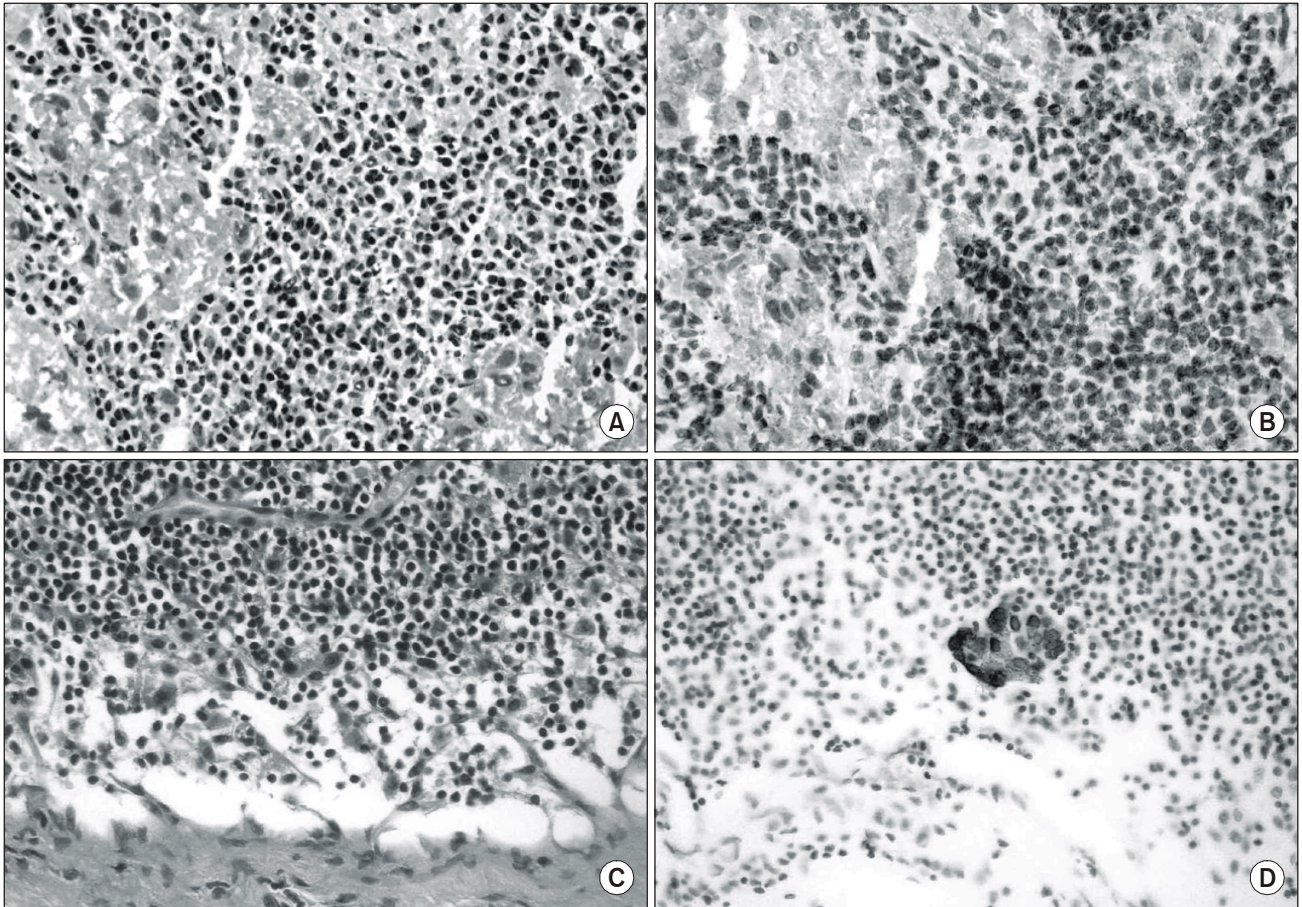
Table 2. Characteristics of primary tumor (n=38)

Characteristics	Number	%
T1a	2	5.2
T1b	3	7.9
T1c	23	60.5
T2	10	26.3
Histology		
Ductal	32	84.2
Mucinous	3	7.9
Medullary	1	2.6
Cribiform	1	2.6
Lobular	1	2.6

Table 4. Efficacy of intraoperative examination of SLN compared with definitive postoperative evaluation

Definitive histologic workup			
		Positive	Negative
H&E	Positive	4 (TP)	0 (FP)
	Negative	5 (FN)*	51 (TN)
Rapid CK	Positive	8 (TP)	0 (FP)
	Negative	1 (FN) <sup>†</sup>	51 (TN)
No. of SLN		9	51

SLN = sentinel lymph node; CK = cytokeratin; TP = true-positive results; FP = false-positive results; FN = false-negative results; TN = true-negative results. \*3 micrometastasis; <sup>†</sup> 1 micrometastasis.



**Fig. 1.** Microscopic finding of sentinel lymph node. (A) Macrometastasis is missed in routine H&E staining. It is considered as aggregates of histiocytes (H&E stain,  $\times 400$ ). (B) There are positive cells in the rapid CK-IHC staining and initial diagnosis is converted into metastasis (rapid CK-IHC stain,  $\times 400$ ). (C) There are no tumor cells in H&E staining (H&E stain,  $\times 400$ ). D. Clusters of tumor cells were noted only in the rapid CK-IHC staining and this case diagnosed as micrometastasis (rapid CK-IHC stain,  $\times 200$ ).

검사(H&E와 rapid CK-IHC)에서 전이 음성으로 판정된 감시림프절은 52개(86.7%)였으며, 전이 양성 감시림프절은 8개(13.3%)였으며, 이 8개 중에서 4개의 감시림프절이 H&E 동결조직 검사에서는 전이 음성이었으나 rapid CK-IHC 동결조직 검사에서 양성으로 전환되었다. 또한 H&E 염색과 rapid CK-IHC염색 모두에서 전이 음성이었으나 연속 절편을 통한 영구 조직 CK-IHC염색에서 미세전이로 판명된 감시림프절이 1개 있었다(Table 3, 4). Rapid CK-IHC에서 전이 양성으로 전환된 감시림프절의 4개 가운데 2개는 H&E 염색 동결조직 절편에서의 문제점이었으며, 나머지 2개는 H&E 염색에서 보이지 않았던 미세 전이였다(Fig. 1).

연속 절편을 통한 영구 조직검사결과를 기준으로 한 수술 중 rapid CK-IHC염색법을 이용한 감시림프절의 평가 결과는 진양성(True Positive)이 8개, 진음성(True Negative)이 51개, 위음성(False Negative)이 1개였으며, 위양성(False Positive)은 없었다. 또한 95% 신뢰구간에서 민감도는 88.98%, 특이도는 100%, 정확도는 98.33%였으며 음성 예측도는

**Table 5.** Calculated efficacy parameters and corresponding 95% CI for the rapid immunostaining of SLN

Parameter	% value	95% CI
Sensitivity	88.89	56~98
Specificity	100	93~100
Accuracy	98.33	91~99
TP value	100	67~100
TN value	98.08	90~99

95%CI = 95% confidence interval; SLN = sentinel lymph node; TP = true-positive; TN = true-negative.

98.08%였다(Table 4, 5).

## 고 찰

유방암 환자의 무병 생존율 및 전체 생존율에 있어 가장



중요한 예측인자는 액와부 림프절의 전이 여부이며, 대부분의 치료 방침은 이에 의해서 결정된다.(9,12) 그러나, 절제된 액와부 림프절 전체를 연속 절편을 통한 H&E 염색법, CK-IHC, 그리고 RT-PCR을 이용한 광범위한 검사는 비용과 시간 측면에서 제한점이 있다.

하지만, 전이 가능성이 가장 많은 1~2개의 림프절만을 검출하는 감시림프절(약 25~30%가 전이) 절제술의 적용으로 감시림프절에 대한 보다 정밀하고 집중적인 검사가 가능하게 되었다. 또한, 최근에는 림프절 전이 확률이 낮은 조기 유방암 환자(T1 유방암 환자)의 경우 유방보존술식 뿐만 아니라 액와보존술식 즉 감시림프절 절제술만으로 통상적인 액와부 림프절 광검사를 대체하는 치료 방법이 이루어지고 있어,(10-15) 수술 중 감시림프절의 조직병리학적 검사는 추가 수술의 비용 및 합병증을 피할 수 있다는 측면에서 그 중요성이 커지고 있으며 이를 위해 보다 정확하며 신속한 검사방법이 요구되고 있는 실정이다.(16,17)

현재 수술 중 감시림프절의 진단을 위해서 H&E염색 동결절편 검사법이 통상적으로 사용되고 있으며, 이외에 도말 세포진단법이 있다. 도말 세포진단법은 동결 절편 검사법에 비해 준비과정의 쉽고 신속하며, 조직 손실과 동결과정에서의 오류가 없다는 장점은 있으나, 판독의 어려움으로 인한 불확정의 결과(Indeterminate results)가 많은 것이 단점으로 H&E 동결절편검사법에 비하여 그 이용도가 낮다.(3) 또한, H&E염색 동결 절편 검사법은 수술 중 감시림프절 평가에 있어 그 정확도가 여러 연구에서 의문시되고 있으며,(13,18,19) 최근에는 CK-IHC를 이용하여 수술 중 감시 림프절의 전이 상태를 평가한 연구들이 소개되고 있어,(4-6) 저자들도 본 연구에서 H&E 염색 동결절편 검사법에서 전이 음성으로 판정을 받은 감시림프절을 rapid CK-IHC 검사법을 추가하여 평가하였다.

Rapid IHC를 이용한 수술 중 동결절편의 평가는 1992년에 Uwe Karsten과 Peter Stosiek에 의하여 처음으로 시도되었으며, 최근에 같은 목적의 여러 연구들이 보고되었다.(20-22) 그러나, 그 유용성에는 아직 논란이 제기되고 있으며, Nahrig 등(4)은 rapid CK-IHC를 이용한 수술 중 감시림프절의 동결 절편 검사에서 H&E 검사와 비교 시 5%의 민감도 향상의 결과를 보고하였으나, Viale 등(16)은 H&E 검사와 차이가 없다고 보고하였다.

본 연구에서는 H&E 검사법에서 전이 음성으로 판정받은 60개의 감시림프절 중 4개가 rapid CK-IHC에서 전이 양성으로 전환되었으며, H&E와 rapid CK-IHC 검사법의 각각의 민감도는 44.4%와 88.9%이었다. 전이 양성으로 전환된 4개의 림프절 중 2개는 거대전이, 나머지 2개는 미세전이였다. 2개의 거대전이의 경우는 전이된 악성세포를 reactive histocyte와 판별이 어려운 동결절편의 H&E 염색상의 문제였으며, 이는 Ku(23)도 지적한 바가 있다. 그리

고, 이러한 판독상의 문제점이 발견되지 못한 미세전이와 함께 본 연구에서 H&E의 민감도의 저조한 결과를 보인 이유로 생각된다.

감시림프절의 H&E 검사법의 민감도는 대개 64~74% 정도로 보고되고 있으며 Veronesi 등(13)은 64%의 민감도와 수술 중 평가에 있어서 17%의 위음성률을 보고하였으며, Nahrig 등(4)은 rapid CK-IHC를 이용하여 88.2%의 민감도를 보고하였다. 감시림프절의 전이 상태가 음성에서 양성으로 전환되는 경우는 대부분 미세전이 때문으로 보고되고 있으며, Cote 등(24)은 CK-IHC를 이용한 영구 조직 검사와 비교하였을 때 그 전환율이 약 20%에 이르고 보고 하였다. 이는 환자의 병기가 1기에서 2기로 변화할 수 있는 중요한 의미를 지니고 있으며, 유방암 환자의 치료 방침 설정에 있어 영향을 미칠 수 있는 것이다.

H&E 검사에서 전이가 없는 것으로 나타난 침윤성 유방암 환자의 치료 실패의 유의성이 최근 여러 보고에서 나타나고 있으며, 이는 통상적인 H&E 검사법만을 시행한 경우 림프절의 미세전이의 낮은 검출률에 기인된 것으로 알려지고 있다.(25,26) 감시림프절 절제술만을 시행하는 T1 유방암의 경우 수술 중 감시림프절의 평가에 있어서 미세전이가 있는 경우 비감시림프절에 전이가 있을 확률은 낮은 것으로 보고되고 있으며,(27) 본 연구에서도 rapid CK-IHC에서 미세전이가 나타난 2예에서도 비감시림프절의 전이는 나타나지 않았다. 따라서 감시 림프절의 미세전이 자체가 액와부 림프절의 추가 절제를 결정하는 요소는 되지 않는 것으로 생각된다. 그러나, 미세전이의 그 임상적 유의성은 아직 논쟁이 있기는 하지만 미세전이가 없는 경우보다 예후가 좋지 않은 것으로 보고되고 있으며, 미세전이가 있는 경우 항암 화학 요법을 시행하지 않는 경우 수술 후 5년 이내에 치료 실패율이 적어도 15~20%에 이르는 보고 또한 있으나, 전신 항암 화학 요법의 추가는 많은 논란이 있음이 사실이다.(25)

## 결 론

수술 중 감시림프절의 전이 상태를 보다 정확히 평가하기 위해서는 동결절편의 수가 많은 것이 효과적이지만 이는 시간적인 면, 의료보험적인 면, 인력 관리 면에서의 제한점이 있으며, 또 동결절편 제작과정에서의 조직 손실이 많아질 수 있어 단순히 동결 절편의 수만을 늘리는 것은 바람직하지 못하다고 생각된다. 이에 저자들은 본 연구를 통하여 수술 중 감시림프절의 전이 여부의 판정을 위해서는 H&E 동결 절편 검사 이외에 rapid CK-IHC를 추가하는 것은 유방암 환자의 수술 중 수술 시간의 지연 없이 H&E 동결 절편 검사에서의 문제점을 다시 한번 점검 할 수 있는 기회가 되며, 미세전이의 검출 실패의 위험을 줄이는데 도움이 될 것으로 판단하며, 이로 인하여 보다 적절한

치료 방침을 설정할 수 있으리라 생각한다. 따라서, 수술 중 림프절 전이 상태의 정확한 판별을 위해서는 연속절편의 H&E 염색법 외에 rapid CK-IHC를 이용한 연속 절편법이 추가로 필요하다고 보며 이것은 향후 보다 많은 환자수와 긴 추적검사를 통하여 만족스러운 수술 중 감시림프절 전이 판별 검사법으로 대두되리라 생각한다.

## REFERENCES

- 1) Giuliano AE, Haigh PI, Brennan MB, Hansen NM, Kelley MC, Ye W, et al. Prospective observational study of sentinel lymphadenectomy without further axillary dissection in patients with sentinel node -negative breast cancer. *J Clin Oncol* 2000;18:2553-9.
- 2) McMaster KM, Tuttle TM, Carlson DJ, Brown CM, Noyes RD, Glaser RL, et al. Sentinel lymph node biopsy for breast cancer: a suitable alternative to routine axillary dissection in multi-institutional practice when optimal technique is used. *J Clin Oncol* 2000;18:2560-6.
- 3) Turner RR, Giuliano AE. Intraoperative pathologic examination of the sentinel lymph node. *Ann Surg Oncol* 1998;5:670-2.
- 4) Nahrig JM, Richeter T, Kuhn W, Avril N, Flatau B, Kowolik J, et al. Intraoperative examination of sentinel lymph nodes by ultrarapid immunohistochemistry. *Breast J* 2003;9:277-81.
- 5) Veronesi U, Zurrada S, Galimberti V. Consequences of sentinel node in clinical decision making in breast cancer and prospects for future studies. *Eur J Surg Oncol* 1998;24:93-5.
- 6) Karsten U, Stosiek P. Fast and sensitive immunodetection of carcinoma cells in sentinel nodes. *Virchows Arch* 2002;440:325-9.
- 7) Singletary SE, Allred C, Ashley P, Bassett LW, Berry D, Bland KI, et al. Revision of the American Joint Committee on Cancer staging system for breast cancer. *J Clin Oncol* 2002;20:3628-36.
- 8) Diamond GA. Limited assurances. *Am J Cardiol* 1989;63:99-100.
- 9) Giuliano AE, Dale PS, Turner RR, Morton DL, Evans SW, Krasne DL. Improved axillary staging of breast cancer with sentinel lymphadenectomy. *Ann Surg* 1995;222:394-9.
- 10) NIH Consensus Development Panel. Consensus statement: Treatment of early-stage breast cancer. *J Natl Cancer Inst* 1992;11:1-5.
- 11) Lee HD, Yoon DS, Koo JY, Suh CO, Jung WH, Oh KK. Breast conserving therapy in stage I & II breast cancer in Korea. *Breast Cancer Res Treat* 1997;44:193-9.
- 12) Graversen Hp, Blichert-Toft M, Andersen JA, Zedeler K. Breast cancer: risk of axillary recurrence in node negative patients following partial dissection of the axilla. *Eur J Surg Oncol* 1988;14:407-12.
- 13) Veronesi U, Paganelli G, Galimberti V, Viale G, Zurrada S, Bedoni M, et al. Sentinel node biopsy to avoid axillary dissection in breast cancer with clinically negative lymph nodes. *Lancet* 1997;349:1684-7.
- 14) Lee HD, Choi JW, Kim DI, Park BW, Lee IK, Song HJ, et al. Clinical experience for sentinel lymphadenectomy alone in early breast cancer. *J Korean Breast Cancer Soc* 2003;6:263-270.
- 15) Haffty BG, Ward B, Pathare P. Reappraisal of the role of axillary lymph node dissection in conservative treatment of breast cancer. *J Clin Oncol* 1997;15:691-700.
- 16) Viale G, Bosari S, Mazzarol G, Galimberti V, Luini A, Veronesi P, et al. Intraoperative examination of axillary sentinel lymph nodes in breast carcinoma patients. *Cancer* 1999;85:2433-8.
- 17) Llatjos M, Castella E, Fraile M, Rull M, Julian FJ, Fuste F, et al. Intraoperative assessment of sentinel lymph nodes in patients with breast carcinoma: accuracy of rapid imprint cytology compared with definitive histologic workup. *Cancer* 2002;96:150-6.
- 18) Zurrada S, Mazzarol G, Galimberti V, Renne G, Bassi F, Iafrate F, et al. The problem of the accuracy of intraoperative examination of axillary sentinel nodes in breast cancer. *Ann Surg Oncol* 2001;8:817-20.
- 19) Tanis PJ, Boom RP, Koops HS, Faneyte IF, Peterse JL, Nieweg OE, et al. Frozen section investigation of the sentinel node in malignant melanoma and breast cancer. *Ann Surg Oncol* 2001;8:222-6.
- 20) Iwamoto S, Burrows RC, Born DE, Piepkorn M, Bothwell M. The application of direct immunofluorescence to intraoperative neurosurgical diagnosis. *Biomol Eng* 2000;17:17-20.
- 21) Nomoto S, Nakao A, Ichihara T, Takagi H. Intraoperative quick immunoperoxidase staining: a useful adjunct to routine pathological diagnosis in pancreatic carcinoma. *Hepatogastroenterology* 1995;42:717-23.
- 22) Richter T, Nahrig J, Komminoth P, Kowolik J, Werner M. Protocol for ultrarapid immunostaining of frozen sections. *J Clin Pathol* 1999;52:461-63.
- 23) Ku NN. Pathologic examination of sentinel lymph nodes in breast cancer. *Surg Oncol Clin N Am* 1999;8:469-79.
- 24) Cote RJ, Peterson HF, Chaiwun B, Gelber RD, Goldhirsch A, Castiglione-Gertsch M, et al. Role of immunohistochemical detection of lymph node metastases in management of breast cancer. *Lancet* 1999;354:896-900.
- 25) Dowlathshahi K, Fan M, Snider HC. Lymph node micrometastases from breast carcinoma: reviewing the dilemma.

Cancer 1997;80:1187-97.

- 26) Schreiber RH, Pendas S, Ku NN, Reintgen DS, Shons AR, Berman C, et al. Microstaging of breast cancer patients using cytokeratin staining of the sentinel lymph node. Ann

Surg Oncol 1999;6:95-101.

- 27) Turner RR. Histopathologic assessment of the sentinel lymph node in breast cancer. Ann Surg Oncol 2001;8(9 suppl): 56S-59S.
-