

좌회선지 원위부에서 기시하는 우관상동맥(단일 관상동맥) 1예

계명대학교 의과대학 내과학교실
현대우 · 허승호 · 한성욱

A Case of Right Coronary Artery Originating from Distal Left Circumflex (Single Coronary Artery)

Dae Woo Hyun, MD, Seung Ho Hur, MD and Seong Wook Han, MD
Cardiovascular Medicine, Keimyung University College of Medicine, Daegu, Korea

ABSTRACT

A single coronary artery is a rare congenital anomaly. The right coronary artery, originating from distal left circumflex, is an extremely rare variety of a single coronary artery. Our report is accompanied by a brief review of the literature. (Korean Circulation J 2003;33(11):1044-1047)

KEY WORDS : Coronary vessel anomalies.

서론

선천성 관상동맥 기형은 관상동맥 조영술 등으로 우연히 발견되는 경우가 대부분이지만 드물게는 급사, 의식소실, 빈맥, 흉통 등의 증상을 초래하기도 한다.¹⁾ 관상동맥 조영술을 시행 받는 환자에서 관상동맥의 선천성 이상은 0.6~1.3%로 보고 되고 있다.²⁾³⁾ 이중 우관상동맥의 이상이 가장 흔하며 이는 대개 좌측 대동맥동에서 기원하며 주행 경로는 대동맥과 폐동맥사이인 것으로 알려져 있다.³⁾ 단일 관상동맥이란 한 개의 개구부에서 기시하는 관상동맥으로 주행방향과 상관없이 심장전체를 관류하는 경우로 정의된다. 발생빈도는 전체인구의 0.024%로 아주 드문 선천성 관상동맥기형이며 40%에서 다른 선천성 심장이상과 동반된다.⁴⁾ 단일 관상동맥인 경우는 관상동맥질환이나 대동맥판막 협착증 등 동반된 질환이 없으면 전형적인 협심증 증상은 동반되지 않는다.⁵⁾

논문접수일 : 2003년 5월 19일
심사완료일 : 2003년 6월 13일
교신저자 : 허승호, 700-712 대구광역시 중구 동산동 194
계명대학교 의과대학 내과학교실
전화 : (053) 250-7448 · 전송 : (053) 250-7034
E-mail : shhur@dsmc.or.kr

환자 등은 흉통으로 내원하여 관상동맥 조영결과 우관상동맥이 좌회선지 원위부에서 기시하는 극히 드문 관상동맥 이상을 경험하였기에 문헌 고찰과 함께 보고하는 바이다.

증례

환자 : 여자, 67세.

주소 : 전흉부 통증.

과거력 : 비흡연가이며 특이소견 없었음.

현병력 : 내원 3년전 전흉부 통증으로 개원의원에서 치료하였고 내원 4주전 전흉부 통증이 안정시, 주로 새벽에 3분정도 지속되고 흉통의 강도가 증가하여 내원하였다. 흉통은 자연적으로 소실되고 방사통은 없었다.

신체검사 : 혈압은 140/80 mmHg, 맥박수 80회/분, 호흡수 20회/분, 체온 36.6도 였다. 심청진상 이상음은 없었다.

검사실 소견 : 내원 당시 Troponin I는 0.04 mg/dL 이하(정상치 0.1 mg/dL이하), CK-MB는 0.5 IU(정상

치 0-5IU)으로 정상이었고 총콜레스테롤 173 mg/dL, 중성지방 117.6 mg/dL, 고밀도지단백-콜레스테롤 41.4 mg/dL, 저밀도지단백-콜레스테롤 119.8 mg/dL이었다. 이외 말초 혈액검사, 혈청 생화학검사, 전해질 검사에서 이상소견은 없었다.

심전도 및 흉부 X선 검사 : 내원 당시 심전도는 정상 동조율이었고 ST분절 및 T파이상은 없었다(Fig. 1).

흉부 X선 검사 소견은 정상 이었다.

심초음파 소견 : 심첨부, 중중벽, 전중벽에 국소 운동 벽 저하가 관찰되었고 경한 승모판 및 대동맥판막 폐쇄 부전이 있었으며 좌심실 구혈율은 45%였다.

부하 심초음파 검사 : 아데노신을 이용한 약물 부하 (140 ug/mg/dL을 5분간 정주) 심초음파상 좌심실 벽 운동의 변화는 관찰되지 않았고 좌전하행지에서 측정

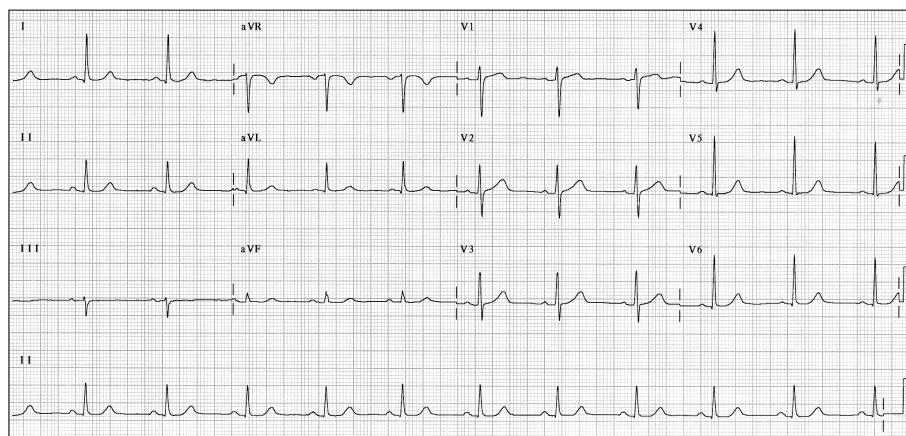


Fig. 1. Electrocardiogram showed no ST-T wave abnormalities.

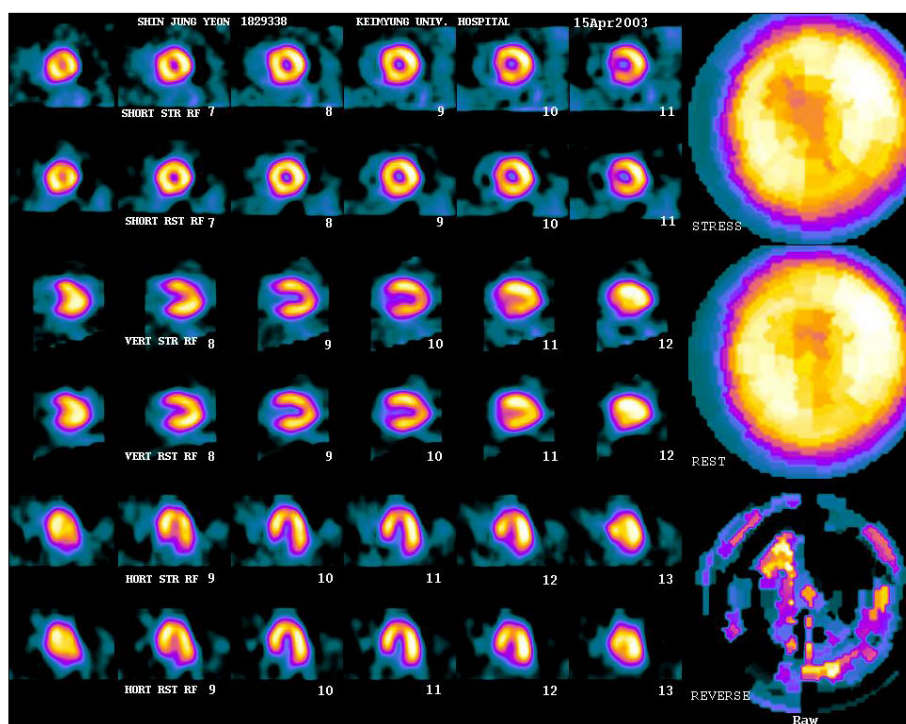


Fig. 2. Gated myocardial SPECT- ^{99m}Tc -sestamibi showed mild decreased perfusion defect in inferolateral wall at stress image. SPECT : single photon emission computed tomography.

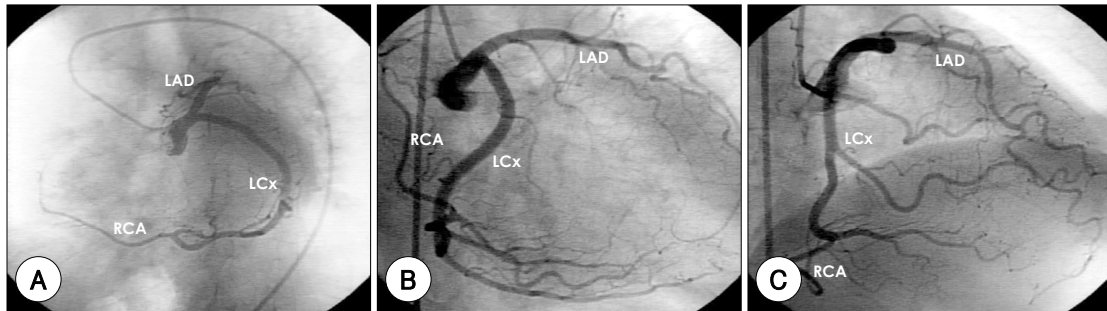


Fig. 3. A : left anterior oblique caudal view of left coronary system showed single coronary artery arises from the left coronary sinus and right coronary artery originate from distal left circumflex artery. B : right anterior oblique caudal view of left coronary system showed single coronary artery arises from the left coronary sinus and right coronary artery originate from distal left circumflex artery. C : right anterior oblique cranial view of left coronary system showed single coronary artery arises from the left coronary sinus and right coronary artery originate from distal left circumflex artery. LAD : left anterior descending artery, LCx : left circumflex artery, RCA : right coronary artery.

한 관동맥 혈류 예비력은 3.28(기저 최고 혈류속도 21 cm/sec, 부하 최고 혈류속도 69 cm/sec)로 정상 소견이었다.

아데노신 부하 테크네슘 심근 관류 SPECT : 안정 및 부하시 좌심실 구혈율은 각각 72%, 62%였다. 좌심실 하측벽에 경한 가역적 심근 관류결손이 관찰되었다(Fig. 2).

관상동맥 조영술 : 좌전하행지 및 좌회선지와 그의 분지는 정상 소견을 보이고 좌회선지 원위부에서 우관상동맥이 분지하였다. 우관상동맥의 한쪽 원위부는 우측 대동맥동 근처까지 이르며 작은 혈관으로 분지되었고 다른 원위부는 후하행지로 분지하였다(Fig. 3A, B, C). 우관상동맥의 존재유무 및 근위부 협착 확인위해 시행한 상행 대동맥 조영상 좌측 단일 관상동맥이 보이고 우측 대동맥동에서 우관상동맥 개구부는 보이지 않는다(Fig. 4). 관상동맥 조영상 관상동맥내 협착소견은 관찰되지 않는다.

경과 : 현재 흉통은 없는 상태로 아스피린 및 베타차단제로 약물치료 및 경과 관찰중이다.

고찰

관상동맥의 선천적 이상은 비교적 드물고 이중 단일 관상동맥을 보이는 경우는 전체인구의 0.04~0.4%로 드문 질환이며⁵⁾⁶⁾ 대혈관 치환, 관상동맥 동정맥루, 이열 대동맥판막과 같은 선천성 심장질환과 동반된다.⁴⁾ 본 증례의 경우는 우측 관상동맥이 좌회선지의 원위부에서

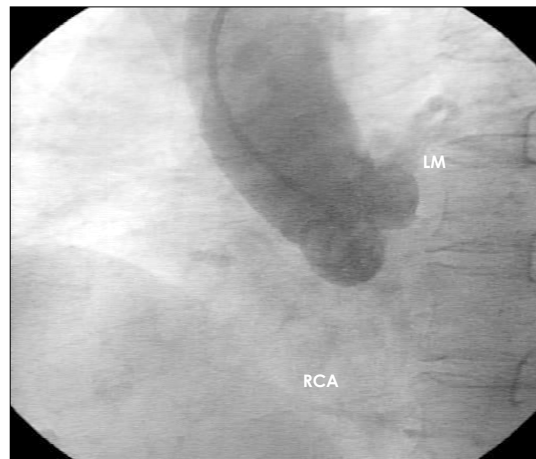


Fig. 4. Left anterior oblique view of ascending aortogram showed no right coronary artery orifice however distal RCA was slightly visualized at delayed images. LM : left main coronary artery, RCA : right coronary artery.

기시하였으나 동반된 선천성 심장질환은 없었다.

관상동맥 선천성 이상은 대부분 무증상이나, 일부에서는 흉통, 심근경색, 급사와 연관이 있는 것으로 알려져 있다. 허혈의 위험성 정도는 대동맥 기시이후 관상동맥의 주행 각도와 밀접한 관계가 있는데⁷⁾ 운동 등으로 심박출량이 증가하고 대동맥이 확장되면 주위를 주행하는 관상동맥구가 좁아져 심근 허혈은 더 조장될수 있다. 특히 좌주간지의 폐동맥 기원이나 좌주간지와 우측 관상동맥이 좌측 또는 우측 대동맥에서 기시하는 경우는 심근경색, 급사와 관련이 있는 것으로 보고 되었다.¹⁾²⁾⁴⁾

Lipton 등⁵⁾은 관상동맥 조영상 단일 관상동맥을 보

이는 경우 개구부의 위치와 관상동맥의 주행방향에 따라 3군으로 분류하였는데 정상적인 우측과 좌측 관상동맥경로를 가지는 단일 관상동맥을 I군, 좌측 또는 우측 대동맥동에서 기시하여 하나의 동맥으로 심장기저부를 지나 반대편 정상적인 관상동맥 경로를 보이는 단일 관상동맥을 II군, 우측 대동맥동에서 기시하여 좌회선지와 좌전행지가 각각 분리되어 심장 기저부를 거쳐 좌측 관상동맥 경로를 보이는 단일 관상동맥을 III군으로 분류하였다. 이 분류법에 의하면 본 증례의 경우는 좌측 대동맥동에서 기시하고 정상적인 경로를 가지는 단일 관상동맥으로 II군에 해당되는데 좌회선지의 원위부가 후측분지로 하여 정상적인 우관상동맥의 원위부와 바로 연결되어 있고 연결 부위에서 후하행지가 분지한다. 또한 우관상동맥과 좌회선지의 연결부위가 측부 순환혈류에서 관찰되는 미세혈류 없이 우관상동맥과 바로 연결되어 있고 우측 대동맥동 부위의 우측 관상동맥이 작은 분지로 나누어진다. 우관상동맥의 존재유무 및 근위부 협착 확인위해 시행한 상행 대동맥 조영상 대동맥동에서 우관상동맥의 개구부의 흔적은 전혀 보이지 않고 좌회선지의 원위부 끝이 우관상동맥 위치까지 분지하는 소견을 보여 우관상동맥의 근위부 완전폐쇄에 의한 측부 순환혈류가 아님을 알 수 있었다.

심장 수술전에 선천성 관상동맥이상을 관상동맥 조영으로 발견하는 것은 매우 중요하다. 비정상적인 경로의 관상동맥이 수술중 실시하는 심폐 측부순환시 관류에서 제외되거나 이상 혈관이 절개되면 술후 심각한 합병증이 초래될 수 있고⁸⁾ 수술시간이 연장되며, 인공판막 치환술시 인공 판막 등에 의해 관상동맥을 막거나 압박을 받을 수 있다.⁹⁾

Lipton 등⁵⁾은 단일 관상동맥에 동맥경화증이나 대동맥협착증이 동반되지 않는한 전형적인 협심증증상은 보이지 않고 예후는 양호하다고 하였으나 단일 관상동맥인 경우 원위부로 갈수록 관상동맥 관류의 저항이 증가하여 심근 허혈을 초래할 것으로 예상된다. 본 증례에서 심초음파 검사상 좌전하행지영역에 국소벽운동장애가 관찰되었으나 관상동맥 조영상 좌전하행지의 협착은 관찰되지 않았고, 좌심실 구혈율의 감소는 3개월간 약물치료후 시행한 심근 관류 SPECT상 좌심실 구혈율은 정상소견을 보여 약물치료에 의한 심기능 개선에 의한 것으로 생각된다. 또한 흉통과 관상동맥의 선천성 이상

과의 연관성이 명확하지는 않으나 우관상동맥이 정상적인 위치 또는 좌주간지보다 좌회선지에서 기시하는 것이 관상동맥 관류저항이 더 증가되었을 것으로 생각되며 심근 관류 SPECT상 좌심실 하측벽에 경한 가역적 심근 관류결손이 관찰됨으로서 흉통이 심근허혈에 의해 유발되었을 가능성이 있다.

요 약

단일 관상동맥은 드문 선천성이상 질환으로 특히 우관상동맥이 좌회선지 원위부에서 기시하는 경우는 더욱 드물다. 이에 저자들은 흉통을 주소로 내원한 환자에서 관상동맥 조영상 단일 관상동맥을 보이면서 우관상동맥이 좌회선지 원위부에서 기시하는 1예를 경험하였기에 문헌 고찰과 함께 보고 하는 바이다.

중심 단어 : 선천성 관상동맥 기형.

REFERENCES

- 1) Frescura C, Basso C, Thiene G, Corrado D, Pennelli T, Angelini A, Daliento L. *Anomalous origin of coronary arteries and risk of sudden death: a study based on an autopsy population of congenital heart disease. Hum Pathol* 1998;29: 689-95.
- 2) Chitman BR, Lesperance J, Saltiel J, Bourassa MG. *Clinical angiographic, and haemodynamic findings in patient with anomalous origin of the coronary arteries. Circulation* 1976; 53:122-31.
- 3) Garg N, Tewari S, Kapoor A, Gupta DK, Sinha N. *Primary congenital anomalies of the coronary arteries: a coronary arteriographic study. Int J Cardiol* 2000;74:39-46.
- 4) Sharbaugh AH, White RS. *Single coronary artery: analysis of the anatomic variation, clinical importance, and report of five cases. JAMA* 1974;230: 243-6.
- 5) Lipton LJ, Barry WH, Obrez I, Silverman JF, Wexler L. *Isolated single coronary artery: diagnosis, angiographic classification, and clinical significance. Radiology* 1979; 130: 39-47.
- 6) Sharbaugh AH, White RS. *Single coronary artery: analysis of the anatomic variation, clinical importance, and report of five cases. JAMA* 1974;230: 243-6.
- 7) Mustafa I, Gula G, Radley-Smith R, Durrer S, Yacoub M. *Anomalous origin of the left coronary artery from the anterior aortic sinus: a potential cause of sudden death. J Thorac Cardiovasc Surg* 1981;82:297-300.
- 8) Longenecker CG, Reentsma K, Creech O Jr. *Surgical implications of single coronary artery: a review and two case reports. Am Heart J* 1961;61:382.
- 9) de Marchena EJ, Russo CD, Wazniak PM, Kessler KM. *Compression of an anomalous left circumflex coronary artery by a bioprosthetic valve ring. J Cardiovasc Surg* 1990;31:52-4.