대한방사선의학회지 2002;47:227 - 231

인플루엔자 바이러스에 의한 소아 하기도 감염의 방사선 소견[1]

송호택 · 박충기 · 신희정 · 최요원 · 전석철 · 함창곡 · 안유헌[2]

목적: 인플루엔자 바이러스는 바이러스성 소아 하기도 감염의 원인 중 RS(Respiratory syncytial) 바이러스 다음으로 많은 빈도를 차지하는 주요 감염원이다. 저자들은 우리나라에서의 인플루엔자 바이러스에 의한 소아 하기도 감염의 방사선학적 소견을 알아보았다.

대상과 방법: 1997년 3월에서 2000년 4월까지 호흡기 감염 증세로 내원하여 비인두 흡입물을 직접 또는 간접면역형광염색법으로 검사하여 인플루엔자 바이러스가 확인된 환아 중 필름고찰이 가능하였던 105명 (남자 76명, 여자 29명, 평균연령 2.4세) 의 단순 흉부 촬영사진을 폐문주변 기관지주위 침윤, 과통기, 무기폐, 폐경화, 폐문 임파절 비대를 중심으로 후향적으로 분석하였다.

결과: 모든 대상환자 (n=105) 중 양측성 폐문주변 기관지주위 침윤이 78.1% (n=82), 과통기가 63.8% (n=67), 무기폐가 3.8% (n=4, 분절성 50%, 엽성 50%), 폐경화가 16.2% [n=17, 분절성 70.6% (n=12), 엽성 29.4% (n=5)]에서 있었으며 폐문 임파절 비대는 1예에서 있었고 흉막삼출은 보이지 않았다. 특히 croup의 증상으로 경부 촬영을 한 14명중 성문하 기관지의 협착을 보인 예가 12명에서 있었다.

결론: 인플루엔자 바이러스 호흡기 감염의 주요 방사선학적 소견은 양측성 폐문주변 기관지주위 침윤과 과통기였다. 일부 환자에서 성문하 기관지 협착을 보여 상기도 감염과 동반되는 양상을 보였다. 무기폐와 흉막삼출 그리고 폐문 임파절 비대는 없거나 드물었다.

소아 하기도 감염의 주요 원인은 바이러스로서 그 중 RS (Respiratory syncytial) 바이러스, 인플루엔자 바이러스, 아데노 바이러스, 파라인플루엔자 바이러스 등이 중요하다. 이 중 인플루엔자 바이러스는 RS 바이러스 다음으로 많은 빈도를 치지하는 주요 감염원으로서 인플루엔자 바이러스에 의한 호흡기 감염의 방사선 소견을 알아보았다.

대상과 방법

1997년 3월부터 2000년 4월까지 호흡기 감염 증세로 외래 또는 응급실을 방문하였거나 입원하였던 환아 중 비인두 흡입물의 마우스 단일클론 항체를 이용한 간접 또는 직접면역형광 검사상 인플루엔자 바이러스가 검출되어 인플루엔자 바이러스 감염이 확인된 139명의 환아 중 필름고찰이 가능하였던 105명의 환아를 대상으로 하였다.

환아의 남녀 비는 76:29로 남자가 많았고 평균연령은 2.4세 였다. 연령별로는 생후 1개월 미만이 3명 (2.9%), 1개월에서 6개월까지가 21명 (20%), 6개월에서 1세까지가 16명 (15.2%), 1세에서 2세까지가 32명 (30.5%), 2세에서 5세까지가 18명 (17.1%), 그리고 5세 이상 10세까지가 15명 (14.3%) 으로 1개월 미만의 신생아를 제외하고 조사된 10세 이하의 전 연령군에서 비교적 고른 분포를 보였다.

시기별로는 97년 12월에서 98년 6월까지 꾸준히 검출되는 양상을 보였으며 99년 2월에서 5월까지 또한 높은 검출율을 보였다. 혈청형은 105명중 101명이 A형으로 대다수였고, 3명이 B형, 한명이 A형과 B형의 중복감염 이었다.

바이러스 검출을 위하여 비인두 흡입물을 채취한 당일 또는 그 시점을 기준으로 하여 전후 3일 이내의 흉부 방사선 사진을 분석하였다. 3명의 방사선과 의사가 협의하에 폐문주변 기관지주위 침윤, 과통기, 무기폐, 폐경화, 흉막액, 폐문 임파절 비대등의 유무와 위치를 관찰하였다. 과통기는 횡격막이 제8번째 늑골의 전반부 또는 제10 늑골 후반부 이하에 위치하는 저위와 편평함 그리고 과투과성으로 정의하였고, 무기폐와 폐경화는 병변의 정도에 따라 엽성과 분절성 및 그 이하의 병변으로 나누었으며 다발성과 양측성 여부 및 위치를 기록하

[1]한양대학교 의과대학 진단방사선과학교실
[2]한양대학교 의과대학 내과학교실
이 논문은 2001년 9월 28일 접수하여 2002년 5월 15일에 채택되었음.

였다. 최초 흉부 촬영 후 일주일 이상 추적 검사를 시행했던 73예를 대상으로 흉부사진상의 변화를 관찰하였다. 추적검사는 최초 방사선 촬영 후 1일부터 14일까지 이루어졌으며 평균 7.9일 이었다.

결 과

인플루엔자 바이러스 하기도 감염이 있었던 모든 대상환자 (n=105) 중 양측성 폐문주변 기관지주위 침윤 (n=82, 78.1%) 과, 과통기가 (n=67, 63.8%) 가 주된 소견이었으며 (Fig. 1), 무기폐가 3.8% (n=4, 분절성 50%, 엽성 50%), 폐경화가 16.2% [n=17, 분절성 70.6%(n=12), 엽성 29.4%(n=5)]에서 있었다. 폐문 임파절 비대, 기종격동, 기흉, 및 우상엽의 과팽창에 의한 폐첨부 헤르니아가 각각 1예 있었다 (Fig. 2). 흉부방사선사진상 이상소견이 없던 예는 6명이었다. 이상소견을 보인 99명중 1가지 소견만 보인 경우가 38명 (38.4%) 이었으며 그중 기관지주위 침윤이 24명 (63.2%), 과통기가 12명 (31.6%), 폐경화가 2명 (5.2%)에서 있었다. 2가지 이상의 소견이 같이 있던 경우는 61명 (61.6%) 이었다.

무기폐의 경우 4명 (3.8%) 모두에서 우상엽에서 발생하였으며 한명에서 우하엽에 분절성 무기폐가 동반되었다 (Fig. 3). 폐경화는 엽성 폐경화의 경우 우중엽에서 3예, 우상엽에서 2예 였으며, 분절성 이하 폐경화의 경우 우상엽의 전소엽이 3예, 우하엽의 일부 소엽이 4예, 설엽 (lingular segment)이 1예에서 있었다. 다발성인 경우 양측 폐야에 산재 되어 있는 경우, 우중엽과 좌하엽의 일부, 좌상엽과 설엽, 우하엽에서 다발성인 예가 각각 1예 있었다 (Fig. 4).

인플루엔자 바이러스 B형 감염 (n=3, 6세 2명, 5세 1명)의 경우 모두 경한 정도의 폐문주변 기관지주위 침윤 (n=3)과 과통기 (n=1) 소견만 보였고 A형과 B형의 중복감염 (n=1, 1세) 의 경우 경한 정도의 폐문주변 기관지주위 침윤만 보였다.

일주일 이상 추적 흉부 방사선 촬영을 시행했던 73명중 34명 (46.6%) 이 일주일 이내에 흉부 방사선 소견이 호전되었으며 13명 (17.8%) 이 이주일 이내에 호전을 보였다. 나머지 26명중 19명 (26%) 은 방사선 사진상 변화가 관찰되지 않았으며 7명 (9.6%) 에서는 기관지 주위 침윤과 과통기가 조금 더 진행된 소견을 보였다. 특히 croup의 증상으로 경부 촬영을 한 14명중 성문하 기관지의 협착을 보인 예가 12명에서 있었다.

Fig. 2. Chest radiograph of 4-month-old girl shows bullous hernia at the apex of the right lung as a result of the overaeration (arrows).

Fig. 1. Chest radiograph of 7-year-old boy shows hyperinflation and bilateral parahilar peribronchial infiltrations.

Fig. 3. Chest radiograph of 27-day-old boy shows segmental atelectasis of the right upper lobe and the right lower lobe (arrows).

Table 1. Radiologic Findings According to the Age in Lower Respiratory Tract Infection by Influenza Virus

Findings	Under 1M	1-6M	6M-1Yr	1-2Yr	2-5Yr	5-10Yr
	n=3 (2.9%)	*n*=21(20%)	*n*=16(15.2%)	*n*=32(30.5%)	*n*=18(17.1%)	*n*=15(14.3%)
Peribronchial Infiltration	3(100%)	14(66.7%)	11(68.8%)	26(81,3%)	16(88.9%)	9(60%)
Hyperinflation	2(66.7%)	16(76.2%)	10(62.5%)	19(59.4%)	14(77.8%)	6(40%)
Atelectasis	2(66.7%)	0	0	0	2(11.1%)	0
Lobar	1				1	
Segmental	1				1	
Consolidation	0(0%)	3(14.3%)	2(12.5%)	5(15.6%)	5(27.8%)	2(13.3%)
Lobar		1		3	1	
Segmental		2	2	2	4	2
Complication	Ptx*	Ah†			Pm‡	
Croup	0	1	2	6	2	1

* Ptx: Pneumothorax, †Ah: Apical Hernia, ‡Pm: Pneumomediastinum

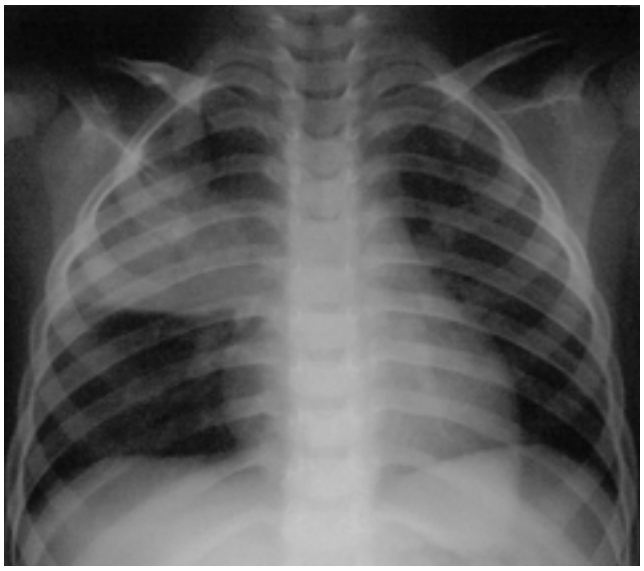

Fig. 4. Chest radiograph of 3-year-old boy shows consolidation at the anterior segment of the right upper lobe.

고 찰

소아 호흡기 감염의 원인 중 세균성으로 폐렴구균, 포도상구균, 마이코프라즈마, 헤모필루스 인플루엔자 등이 있으며 바이러스성으로는 RS(Respiratory Syncytial) 바이러스, 아데노바이러스, 인플루엔자 바이러스, 파라인플루엔자 바이러스 등이 주요한 바이러스로 보고되고 있고 그 외에 rhinovirus, corona virus, mumps ' virus, measles virus 등도 호흡기 질환을 일으키는 것으로 알려져 있다 (1). 이중 바이러스에 의한 원인이 소아 호흡기 질환 전체의 약 80 - 95% 정도를 차지한다 (2 - 4). 시기적으로는 대개 겨울에 높은 이환율을 보이며 바이러스성 원인 중 인플루엔자 바이러스는 RS 바이러스 다음으로 많은 빈도를 차지한다 (5).

인플루엔자 바이러스는 Orthomyxoviurses로서 지질을 포함한 막에 싸인 분절성 게놈을 가진 단일 나선 RNA 바이러스이다. 항원형에 따라 A, B, 그리고 C형의 3가지가 있으며 유행성 질환은 A와 B형에 의해 발생한다. 인플루엔자 A의 대유행은 항원의 대변이에 의해 10 - 40년을 주기로 일어나며 그 중간에는 소변이로 인해 2 - 3년을 주기로 소유행이 있다. 감염 경로는 비말을 통한 호흡기이며, 온대지방의 추운 계절에 주로 발생한다. 증세는 다른 호흡기 바이러스에 비해 고열, 근육통, 두통 등의 전신 증상이 동반되는 경우가 많다. 잠복기는 48 - 72시간으로 아주 짧은데, 짧은 잠복기와 점막표면에서의 바이러스의 증식이 기관 관련 임파선 (BALT: Bronchial associated lymphoid tissue) 에서의 항원인식(antigen pre - sentation) 과 보호면역반응을 일으키는데 문제가 되기도 한다. 또한 면역이 저하된 상태에서는 예후가 나쁜 것으로 알려져 있다 (6).

하기도 감염의 병리소견은 원인 바이러스에 관계없이 유사하다. 호흡기 바이러스는 호흡기 점막표면에서 증식하여 섬모상피, goblet 세포, 기관지 점액선을 괴사 시켜 섬모의 기능상실과 점액분비의 감소가 오게 되고 궁극적으로 기저막 수준까지 탈락되게 된다. 그로 인해 기관지와 세기관지 벽에 부종이 생기고 단핵구 세포들이 침착된다. 흔히 기관지주위조직과 소엽간막도 침범 되며 때로는 괴사와 부종이 말단기관지와 폐포까지 확장되기도 한다. 이로 인해 세기관지나 기관지 내강의 부분적 또는 완전 폐색에 의해 과통기나 무기폐가 초래된다. 또한 파괴된 기도상피세포로 인해 이차 세균감염이 흔히 동반된다. 드물지만 국소적 또는 전반적인 출혈성 폐부종이 일어날 수 있으며 모세혈관 혈전증도 생길 수 있다 (7, 8).

소아에서 중이염과 폐렴이 인플루엔자 바이러스 감염의 합병증으로 흔하며 심할 경우 출혈성 폐렴도 발생할 수 있다. 인플루엔자는 특히 선천성 및 후천성 판막질환을 포함한 심폐 질환이나, 심근염, 기관지폐 이형성증, 천식, 낭성 섬유증과 호흡 근육을 침범하는 신경근육계 질환을 가지고 있는 소아에서 심한 경과를 밟을 수 있다.

인플루엔자 바이러스 하기도 감염의 방사선소견은 폐문주위의 간질성 침윤과 여러 엽에 걸친 기관지 주위 침윤, 반상의 폐경화, 무기폐를 보이는 것으로 알려져 있다 (9, 10). 성인에서의 인플루엔자 바이러스 감염의 소견은 일측 또는 양측 폐의 균질한 또는 반상의 분절성 폐경화로 나타나서 병변

이 융합되기도 하며 고투과성 폐부종과 유사한 양상으로 나타날 수도 있다. 조 등 (10) 은 11예의 인플루엔자 바이러스 하기도감염 소아 환자의 흉부사진의 분석에서 양측성 폐문 기관지 주위 침윤이 82%, 무기폐가 73%, 과통기가 64%, 폐경화가 37%의 빈도를 보였고 RS 바이러스에 비하여는 과통기가 적은 것으로 보고하였다. 본 연구에서도 양측성 폐문 기관지 주위 침윤이 78.1%, 과통기는 63.8% 로 알려진 소견과 크게 다르지 않았으나 무기폐가 3.8%로 극히 드물었고 폐경화도 16.2%로 드문 양상을 보였다. 흉부 방사선소견을 연령별로 분류하여 분석하였을 때 (Table 1) 1개월 이하의 영아 3명중 2명에서 (66.7%), 그리고 2세 이상 5세 이하 18명중 2명 (11.1%)에서 무기폐의 소견을 보였으며 4명 모두에서 우상엽에서 발생되어 Quinn 등 (11)이 보고한 RS 바이러스에서의 무기폐의 호발부위와 동일하였다. 또한 폐경화는 1개월 이후의 전 연령층에서 13.3% 에서 15.6% 까지 발생하였으며 2세 이상 5세 이하 군에서는 27.8%로 비교적 높았다. 폐경화 17예 중 12예(71%)가 우엽에서 발생하였는데 무기폐와 폐경화는 우측폐에 호발하는 것으로 생각된다.

무기폐는 완전 폐쇄된 원위부 기관지에 포획된 공기가 흡수된 후 국소적으로 발생되며 폐경화는 일반적으로 바이러스성 하기도 감염에서 간질의 부종과 출혈, 유리질막 형성, 염증세포 침윤에 의해 폐포성 침윤에 의하여 생길 수 있는 것으로 알려져 있다 (11, 12). Swichuk 등 (13)은 폐경화가 바이러스성 하기도 감염에서는 이차세균감염에 의한 소견이며 그렇지 않다면 무기폐를 폐경화로 보았기 때문이라고 하였다. 본 연구에서 무기폐와 폐경화의 빈도가 모두 낮게 나타난 것은 증세의 초기에 기관지 폐쇄나 폐포성 염증세포 침윤이 뚜렷해지기 전에 진단과 치료가 이루어졌을 가능성도 있겠으나 인플루엔자 바이러스에 의한 하기도 감염에서는 무기폐나 폐경화보다는 주로 양측성 폐문주위 침윤과 과통기가 주 소견으로 나타나는 것으로 보아야 하겠으며 1개월 이하의 영아에서는 기관지의 작은 내경과 풍부한 점액선 그리고 측부공기순환의 미발달 등의 해부학적 특성 때문에 무기폐에 상대적으로 민감한 것으로 생각된다.

인플루엔자 감염 시 크룹, 모세 기관지염 또는 폐렴 등 호흡기의 특정한 부위 질환의 증상이 주로 나타날 수 있는데 크룹의 증상이 동반되어 경부 촬영을 한 14명중 12명에서 성문하 기관지 협착을 보여 크룹에 합당한 소견을 보였다.

결론적으로 소아에서 발생한 인플루엔자 바이러스 하기도 감염의 방사선학적 소견은 양측성 폐문주위 기관지 침윤과 과통기가 주 소견으로 나타났으며 무기폐와 폐경화는 드물었다.

참 고 문 헌

1. Griscom NT. Pneumonia in children and some of its variants. *Radiology* 1988;167:297-302
2. Yun BY, Kim MR, Park JY, Choi EH, Lee HJ, Yun CK. Viral etiology and epidemiology of acute lower respiratory tract infections in Korean children. *Pediatr Infect Dis J* 1995;14:1054-1059
3. Condon VR. Pneumonia in children. *J Thorac Imaging* 1991;6:31-44
4. Zahradnik JM. Adenovirus pneumonia. *Semin Respir Infec*t 1987;2: 104-111
5. Wright P. *Influenza viruses*. In Behrman R, Kliegman R, Jenson H. *Textbook of pediatrics*. Philadelphia: Saunders, 2000: 987-990
6. 이환종, 윤보영, 김미란, 윤종구. 소아 급성 하기도 감염의 원인 바이러스 및 이의 유행양상. *감염* 1995;27:319-332
7. Aherne W, Bird T, Court DS, Gardner PS, McQuillin J. Pathological changes in virus infection of the lower respiratory tract in children. *J Clin Pathol* 1970;23:7-18
8. Conte P, Heitzman E, Markarian B. Viral pneumonia: roentgen pathological correlations. *Radiology* 1970;95:267-272
9. Osborne D. Radiologic appearance of viral disease of the lower respiratory tract in infants and children. *AJR Am J Roentgenol* 1978 ;130:29-33
10. 조인철, 김우선, 김인철, 이환종, 연경모, 한만청. 바이러스성 소아 하기도 감염의 방사선학적 소견: RS virus를 제외한 흔한 바이러스에 의한 감염. *대한방사선의학회지*1994;31:973-987
11. Quinn D, Erickson S, Oshman D, Hayden F. Lobar collapse with respiratory syncytial virus pneumonitis. *Pediatr Radiol* 1985;15: 229-230
12. Rice RP, loda F. A roentgenographic analysis of respiratory syncytial virus pneumonia in infants. *Radiology* 1966;87:1021-1027
13. Swischuk LE, Hayden CK. Viral vs bacterial pulmonary infections in children (Is roentgenographic differentiation possible?). *Pediatr Radiol* 1986;16:278-284

대한방사선의학회지 2002;47:227 - 231

J Korean Radiol Soc 2002;47:227 - 231

Radiologic Findings of Childhood Lower Respiratory Tract Infection by Influenza Virus[1]

Hotaek Song, M.D., Choong Ki Park, M.D., Hee-Jung Shin, M.D., Yo-Won Choi, M.D., Seok Chol Jeon, M.D., Chnag Kok Hahm, M.D., Ahn You Hern, M.D.[2]

[1]*Department of Diagnostic Radiology, College of Medicine, Hanyang University*
[2]*Department of Internal Medicine, College of Medicine, Hanyang University*

Purpose: After the RS (respiratory syncytial) virus, the influenza virus is the most common cause of childhood lower respiratory tract infection. We assessed the radiologic findings of childhood lower respiratory tract infection by the influenza virus.

Materials and Methods: A total of 105 pediatric patients (76 males and 29 females; mean age, 2.4 years) with symptoms of respiratory tract infection were examined between March 1997 and April 2000. Nasopharyngeal aspirates were obtained and influenza virus infection was confirmed by direct or indirect immunofluorescent assays. Peribronchial infiltration, hyperinflation, atelectasis, pulmonary consolidation, and hilar lymphadenopathy were evaluated retrospectively at simple chest radiography.

Results: Bilateral perihilar peribronchial infiltration was noted in 78.1% of patients ($n=82$), hyperinflation in 63.8% ($n=67$), atelectasis in 3.8% ($n=4$; segmental 50%, lobar 50%), and pulmonary consolidation in 16.2% [$n=17$; segmental 70.6% ($n=12$), lobar 29.4% ($n=5$)]. Hilar lymphadenopathy was noted in one patient in whom there was no pleural effusion, and subglottic airway narrowing in 12 of 14 in whom the croup symptom complex was present.

Conclusion: The major radiologic findings of influenza virus infection were bilateral perihilar peribronchial infiltration and hyperinflation. In some patients, upper respiratory tract infection was combined with subgolttic airway narrowing. Atelectasis or pleural effusion was rare.

Index words : Lung, infection
Viruses
Children, respiratory system

Address reprint requests to : Choong Ki Park, M.D., Department of Diagnostic Radiology, College of Medicine, Hanyang University, 249-1 Kyomun-Dong, Kuri, Kyungki-Do 471-701, Korea.
Tel. 82-31-560-2541 Fax. 82-31-560-2542