대한방사선의학회지 1998;38:57-62

개 누낭에서의 자가팽창성 금속스텐트 설치술: 장기추적 소견[1]

송호영 · 성규보 · 윤현기 · 권순태[2] · 이호정[3] · 이인철[3] · 김태형[4] · 박상수[4] · 허수진[4]

목 적: 개의 누낭에서 자가팽창성 금속스텐트 설치술을 기술하고 장기 추적 소견을 규명하기 위함.

대상 및 방법: 자가 팽창성 스텐트는 직경 0.1mm의 스텐레스 세선을 이용하여 지그재그 형태로 4번 굽혀 원통형으로 제작하였다. 완전히 팽창했을 때의 스텐트 직경은 2.4mm에서 3.0mm이었고 길이는 6.0mm에서 8.0mm이었으며 24-k 금으로 코팅하였다. 총 12개의 스텐트를 6마리의 성인 개의 12 눈물관 중 누낭에 장치하였는데, 장치할 때 사용한 삽입기구는 3F 혈관절개관이었고, 방사선투시하에서 장치하였다. 스텐트를 장치한 후 개에서 유루증이 발생하는지 관찰하였으며, 3개월에서 3년까지 추적검사를 실시한 후 개를 희생시켜 스텐트를 장치한 누낭을 포함한 눈물관을 적출해낸 다음, 육안 및 현미경으로 검사하였다.

결 과: 스텐트는 12개의 누낭 중 1개를 제외하고는 성공적으로 장치되었으며, 실험동물은 실험에 잘 적응하였다. 나머지 한 개는 시술자의 실수로 누낭 밖에 장치되었다. 스텐트 장치후 3개월과 6개월에 개를 희생시켜 검사한 소견상 스텐트가 점막에 의하여 덮혀 있지 않고 내강내에 있었다. 그러나 장치 후 9개월, 1년, 2년, 3년에 희생시킨 개의 경우 총 8개의 스텐트 중 2개를 제외한 6개는 모두 점막에 의하여 덮혀 있었다. 성공적으로 스텐트가 장치된 예에서는 스텐트의 이동이나 누낭의 협착 및 폐쇄는 없었으나 잘못 장치된 1예의 경우 누낭이 폐쇄 되었다.

결 론: 방사선투시하에서 개의 누낭에 자가팽창성 금속스텐트를 92%(11/12)에서 성공적으로 설치할 수 있었고 9개월부터 3년까지의 장기추적에서 눈물관의 폐색이 없었으며 75%(6/8)에서 점막으로 덮여 있었다.

1994년 눈물관이 막힌 환자에 프라스틱 스텐트를 방사선투시하에서 장치함으로써 유루증(epiphora)을 효과적으로 치료할 수 있다는 내용이 처음 소개된 이후(1) 눈물관스텐트에 관한 임상적 연구가 활발하게 진행되고 있다(2-9). 방사선투시하에서의 눈물관스텐트 삽입술은 유루증 치료에 현재 널리 사용되고 있는 누낭비강문합술에 비하여 전신마취가 필요 없고, 시술이 쉽고 간편하며, 얼굴에 흉터가 남지 않고, 비출혈이 적으면서 경제적이라는 장점이 있다(1-3). 그러나 장기 추적 검사상 스텐트가 점액 등에 의하여 막히는 문제점이 있으며(6), 이 문제는 현재 사용하고 있는 프라스틱 스텐트의 직경이 작기때문인 것으로 사료된다. 이러한 문제점은 프라스틱 스텐트의 직경을 크게 함으로써 해결할 수 있겠으나 프라스틱 스텐트는 팽창과 수축의 기능이 없기 때문에 직경이 작은 누관에 사용할 경우 스텐트의 직경을 크게하는 데에는 한계가 있기 마련이다. 이에 반하여 팽창성 금속스텐트는 팽창과 수축이 가능하기 때문에 작은 삽입관을 이용하여 장치할 수 있다는 장점이 있다(10-14).

저자등은 1994년에 직경 0.4mm의 철사를 지그재그형태로 6번 굽혀 만든 20개의 Gianturco형 팽창성 금속스텐트를 10마리의 잡종개의 눈물관에 5F 삽입관을 이용하여 장치하는 실험을 하였다(15). 그러나 20개의 스텐트 중 2개만이 눈물관에 장치할 수 있었으며 나머지는 하비도내에 장치되었다. 또한 눈물관에 장치된 2개의 스텐트도 눈물관의 폐색을 일으키게 되어서 결국 눈물관내의 팽창성스텐트 장치에 대한 충분한 결과를 얻을 수 없었다. 이처럼 눈물관에 성공적으로 장치할 수 없었던 이유는 사용한 삽입관과 스텐트가 개의 눈물관의 직경(평균 직경 : 2mm)에 비하여 차지하는 부피가 컸던 것으로 판단되었다(15). 저자들은 팽창성 금속스텐트를 직경이 작은 철사로 굽힘수를 줄여서 제작하여 부피를 줄이고 이에 알맞는 삽입관을 이용하면 개의 눈물관에 어렵지 않게 장치할 수 있으리라는 가정

[1] 울산대학교 의과대학 진단방사선과학교실
[2] 충남대학교 의과대학 진단방사선과학교실
[3] 울산대학교 의과대학 진단병리학교실
[4] 울산대학교 의과대학 의공학과학교실
이 논문은 1992년도 쉐링 방사선의학 연구기금의 지원을 받은 것임
이 논문은 1997년 5월 19일 접수하여 1997년 7월 16일에 채택되었음

을 하게 되었다. 본 연구의 목적은 이 가정하에서 제작한 팽창성 금속스텐트를 개의 누낭에 장치한 후 장기 추적 검사를 통하여 팽창성 금속스텐트의 눈물관에서의 장기적인 효과 및 문제점을 알아보고자 하는 것이다.

대상 및 방법

연구재료

실험동물

실험동물은 체중 16-28kg의 잡종개 6마리를 암수 구별 없이 사용하였으며 양측 눈물관을 실험대상으로 하여 총 12눈물관을 대상으로 하였다. 실험동물은 실험하기 1개월 전에 구입하여 실험 전후로 동일한 환경에서 동일한 사료를 주어 실험에 적응을 시켰으며 실험 24시간 전에는 사료는 주지 않고 물만 주었다.

스텐트

스텐트는 직경 0.1mm의 스텐레스 철사를 지그재그 형태로 굽힌 Gianturco스텐트 형태로 스텐트의 굽힘수가 4개가 되도록 제작하였다(Fig. 1). 4번 굽힌 이유는 스텐트가 차지하는 부피를 최소화하면서 팽창력을 발휘할 수 있게 하기 위한 것이며, 4번 굽혀진 간격을 일정하게 하여 가능한한 스텐트가 균일한 팽창력을 가질 수 있게 하였다. 스텐트의 직경은 2.4-3.0mm가 되게 제작 하였고 스텐트는 전에 기술한 동일한 방법(12)으로 제작한 후 주위 조직과의 반응을 줄이고(16) 방사선 불투명도를 높이기 위하여 24-k 금으로 코팅하였다. 스텐트는 개의 양측 눈물관 중 누낭부위에 각각 1개씩 총 12개를 장치하였다.

연구방법

실험동물의 마취는 체중 1kg당 ketamine(유한양행, 서울) 20mg을 근육주사하여 유도하였고, 타액분비를 줄이기 위하여 atropine(제일제약, 대구) 0.5mg을 근육주사하였다. 실험이 진행되는 동안 마취의 유지는 상지의 정맥을 통하여 체중 1kg당 thiopental sodium(중외제약, 화성) 500mg을 5% 포도당액 500cc에 희석하여 초당 한방울 정도로 주입하였다. 필요할 경우 thiopental sodium을 체중 1kg당 15mg을 순간주사하여 실험도중 실험동물이 움직이지 않도록 하였다.

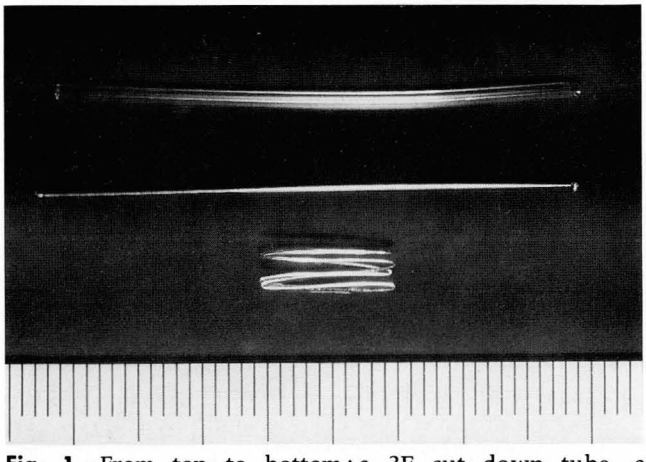

Fig. 1. From top to bottom : a 3F cut down tube, a ball-tipped guide wire, and an expandable metallic stent.

실험동물을 엎드린 자세에서 네발과 머리를 고정한 후 상하누점을 포함한 눈 주위를 생리식염수에 적신 거즈로 닦은 후 양안의 상누점을 통하여 양측 누낭조영술을 실시하여 눈물관의 형태 및 위치를 확인하였다.

스텐트를 장치하기 위하여 PVC(polyvinyl chrolide)재질의 3F의 혈관절개관(cutdown tube : 한국메디칼사푸라이, 서울)을 사용하였으며, 이 관을 4cm정도 자르되 한쪽 끝이 비스듬하게 되도록 잘랐다. 스텐트는 손가락을 이용하여 수축되게 하여 혈관절개관 속으로 넣되 비스듬하게 자른 끝을 통하여 넣었다. 그 다음 직경 0.6mm의 둥근 볼이 부착된 안내철사(수호메디테크, 서울)를 이용하여 삽입관의 중간부위까지 스텐트를 밀어 넣었다. 실험동물의 상누점을 누점확장기(Storz Instrument, St Louis, Mo)로 확장시킨 후 혈관절개관 중 스텐트가 들어있는 비스듬하게 자른 끝을 상누점을 통하여 누낭까지 방사선 투시하에서 삽입하였다(Fig. 2). 그 후 삽입관의 반대쪽 즉 비스듬하지 않은 끝을 통하여 안내철사를 삽입관내에 들어 있는 스텐트와 만날 때까지 밀어 넣은 후 오른손의 엄지손가락과 집게손가락으로 안내철사를 움직이지 않도록 고정하였다. 이때 왼손으로 삽입관을 상누점 밖으로 잡아 당겨 삽입관으로부터 스텐트가 빠져나갈 수 있게 하였다. 이렇게 하여 삽입관으로부터 빠져나간 스텐트는 용수철처럼 자동적으로 팽창되어 누낭내에 장치된다. 누낭내에 장치한 직후 스텐트의 위치와 눈물관의 상태를 알아보기 위하여 누낭조영술을 실시하였다. 스텐트는 오른쪽이나 왼쪽 누낭 중 구별없이 한측에 먼저 장치하였으며 같은 날에 반대측에도 장치하였다.

스텐트장치 후 스텐트의 이동, 스텐트를 장치한 누낭 및 눈물관의 폐색 및 협착 등의 합병증 유무를 관찰하기 위하여 시술 후 첫 3개월까지는 매월에 1번씩, 3개월 이후는 매 3개월마다 한 번씩 누낭조영술을 실시하였다. 실험동물은 스텐트 장치후 3개월, 6개월, 9개월, 1년, 2년, 3년에 각각 1마리씩 thiopental sodium을 체중당 70mg을 순간주사하여 희생시켰다. 눈물관과 주위의 조직과의 변화를 관찰하면서 주위조직으로부터 스텐트가 장치된 누낭을 포함한 전 눈물관을 박리하였다. 박리하는 과정에서 눈물관의 위치를 알 수 있도록 박리전에 0.028-인치 안내철사(Radiofocus wire ; Terumo, Tokyo)를 상누점을 통하여 누낭, 눈물관 그리고 하비도를 지나 코밖으로 나오게 하여 유지하였다. 박리한 눈물관은 먼저 외부를 육안으로 관찰한 후 횡으로 눈물관을 절개하여 누낭의 점막에 의하여 스텐트가 덮힌 정도를 관찰하였다. 육안적 관찰이 끝난 조직은 포르말린 용액에 3-6일간 고정한 후 스텐트의 양측 굽은 부위를 철사 절단가위 (Storz Instrument, St Louis, Mo)를 이용하여 횡으로 자른 후 스텐트를 조직으로부터 제거한 후 조직절편을 만들었다. 각 조직 절편은 1um두께로 박절한 후 헤마톡실린-에오신염색을 하여 조직병리상 변화를 관찰하였다.

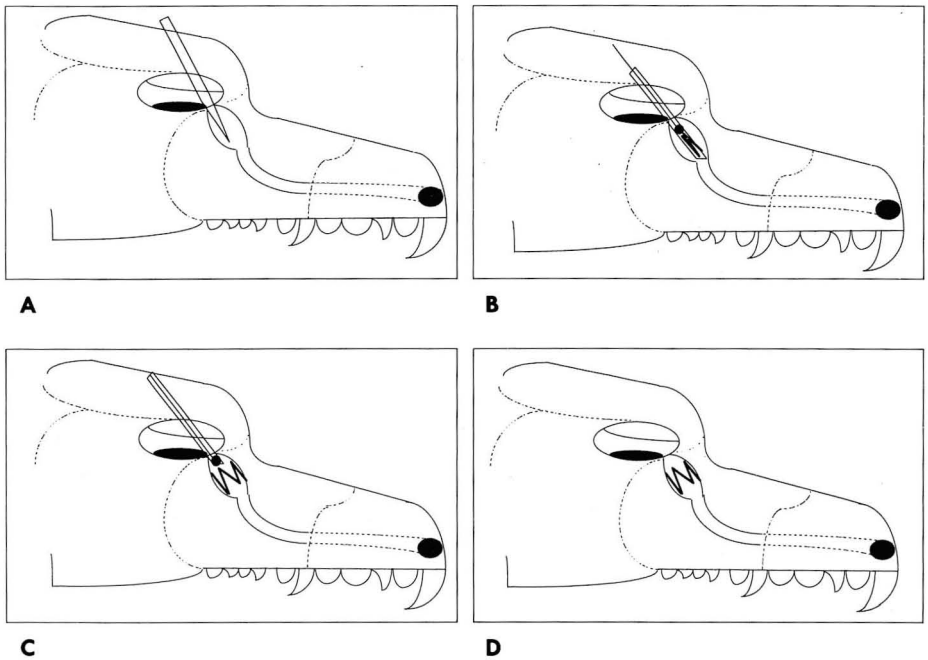

Fig. 2. Technical steps in stent placement.

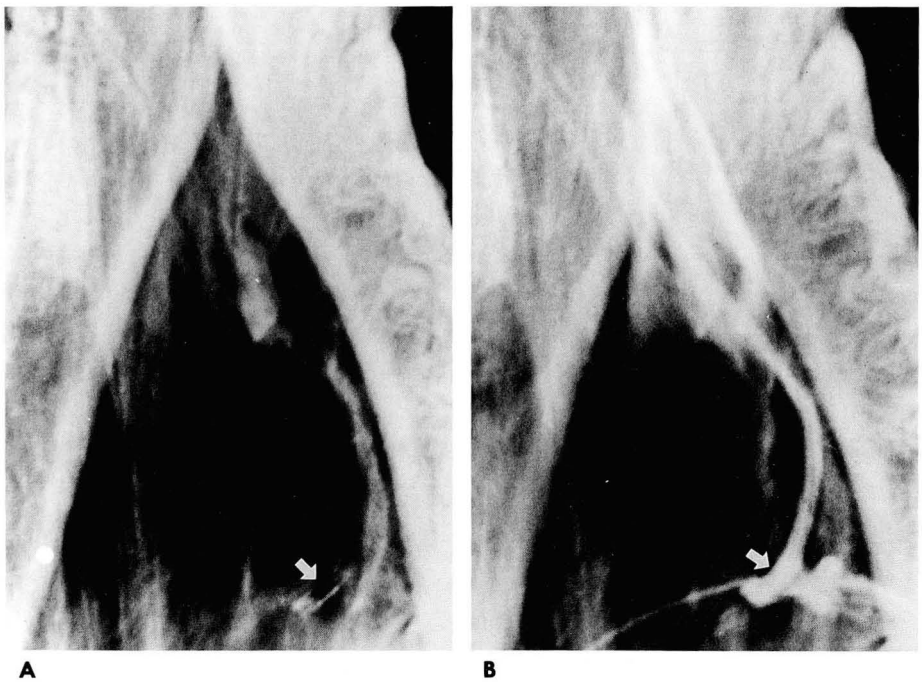

Fig. 3. A. Right anterior oblique plain radiograph shows a radiopaque stent (arrow).
B. Dacryocystogram obtained 2 years after stent placement shows good passage of contrast media. Notice the expanded stent placed within the lacrimal sac (arrow).

결 과

스텐트는 총 12개 중 한 개를 제외하고는 성공적으로 원하는 누낭의 위치에 장치할 수 있었다. 한 개는 장치하는 과정에서 안내철사를 고정하고 삽입관을 안내철사 위로 제거하는 과정에서 실수로 안내철사로 스텐트를 누낭내로 밀어 넣게 되었으며, 이때 스텐트가 누낭벽을 뚫고 나가 누낭벽과 비골 사이에 위치되었다. 이 경우 시술직후 사진에서는 눈물관이 개존해 있었으나 추적검사에서 눈물관의 폐색을 초래하였다. 결국 잘못 장치된 스텐트가 누낭의 외부에서 누낭의 내강을 압박하게 되어 내강이 막히는 결과를 초래하였다.

스텐트는 24-k 금으로 코팅하였으나 스텐레스 철사의 두께가 얇아 방사선불투명도가 낮아서 주위의 뼈의 음영과 중복이 되는 전후위에서는 잘 구별을 할 수 없었으며, 뼈의 음영과의 중복을 비교적 피할 수 있는 우전사위나 좌전사위에서 식별이 가능하였다. 추적 누낭조영사진에서는 스텐트가 누낭벽 밖에 위치된 경우를 제외하고는 모든 예에서 내강이 유지되었고 스텐트의 이동이나 누낭의 협착 및 폐색 등의 합병증이 없었다(Fig. 3).

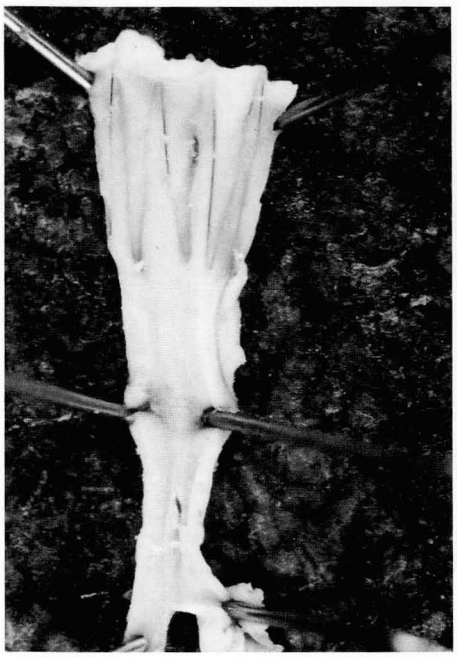

4

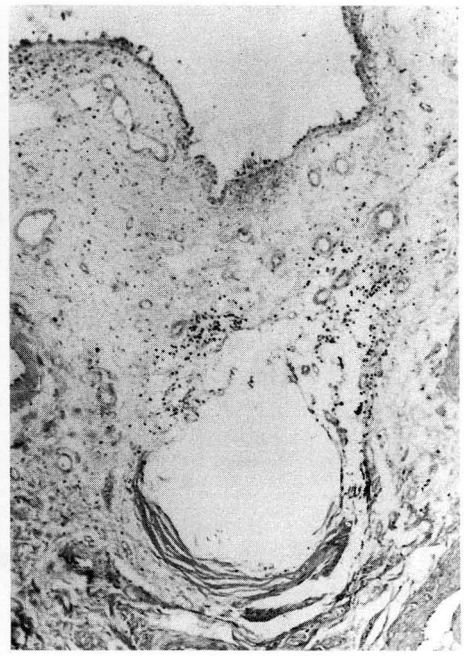

5

Fig. 4. Gross specimen photograph 2 years after stent placement. Ventral surface of the lacrimal system was cut longitudinally to expose the stent. The stent wires are covered where they contact the lacrimal wall.

Fig. 5. Photomicrograph of a cross section made through the encased stent wires 2 years following stent placement. The round discrete space is where the wire was located. Note that the encasement is due to a proliferation of the epithelium (Hematoxylin and eosin, x 100).

Table 1. Data for 6 dogs with lacrimal stent placement

Dog No.	Site of Stenting	Complication	Follow-up	Encasement*
1	Right	no	3 months	no
	Left	no	3 months	no
2	Right	no	6 months	no
	Left	no	6 months	no
3	Right	no	9 months	yes
	Left	no	9 months	yes
4	Right	no	1 year	yes
	Left	no	1 year	no
5	Right	misplacement	2 years	no
	Left	no	2 years	yes
6	Right	no	3 years	yes
	Left	no	3 years	yes

* Encasement of stent wires by a proliferation of the epithelium

기간별 개를 희생시켜 검사한 소견은 3개월, 6개월에는 스텐트가 점막에 의하여 덮혀 있지 않고 내강내에 있었으며, 내강은 그대로 유지되어 있었다. 스텐트 장치 후 9개월, 1년, 2년, 3년에 희생시킨 개의 경우 총 8개의 스텐트 중 한 개는(스텐트 장치 후 1년에 희생시킨 실험동물의 왼쪽 스텐트) 점막에 의하여 덮혀 있지 않고 내강내에 있었으며, 6개는 모두 점막에 의하여 덮혀 있었다. 나머지 한 개는 장치 도중 실수로 스텐트가 누낭벽 밖에 위치된 경우로 스텐트가 누낭내에 위치해 있지 않고 밖에 위치해 있었으며, 내강은 이 스텐트에 의하여 압박을 받고 있었다. 육안적으로는 내막이 완전히 덮힌 6예의 경우도 박리한 눈물관을 횡으로 절개하는 과정과 조직 절편을 만드는 과정에서 점막에 의하여 덮혀져 있던 스텐트가 점막으로부터 쉽게 분리되었다. 횡으로 절개하여 관찰한 육안적인 소견은 스텐트가 위치한 부위에는 불규칙한 점막의 증식이 있었다(Fig. 4).

현미경적 검사상 스텐트를 덮고 있는 조직은 누낭의 점막과 동일한 조직이었으며, 스텐트가 장치된 부위를 따라서 둥굴게 섬유조직이 관찰되었고, 스텐트 주위에는 급성 및 만성 염증세포의 침윤과 함께 섬유아세포의 침윤, 소혈관의 증식 및 부종 등의 소견이 관찰되었다 (Fig. 5).

고 찰

투시하에서의 팽창성 금속스텐트 및 프라스틱스텐트의 삽입술은 기존에 유루증 치료에 널리 사용되던 누낭비강문합술에 비하여 전신마취가 필요 없고, 쉽고 간편하며, 얼굴에 흉터가 남지 않고, 비출혈이 적고 경제적이라는 보고가 있었다(1-3, 17). 그러나 프라스틱스텐트는 스텐트가 점액에 의하여 막히는 문제점이 제기되었다(1). 이러한 문제점은 더 큰 직경의 스텐트를 사용하면 해결될 수 있을 것이라는 의견이 제시되었지만(6), 팽창과 수축의 기능이 없는 프라스틱스텐트의 경우는 직경이 적은 눈물관에서 직경을 늘리는데 한계가 있기 마련이다. 팽창성 금속스텐트의 경우 팽창과 수축의 기능이 있어 수축된 상태로 삽입한 후 원하는 위치에서 팽창시키면 더 큰 직경이 될 수 있다는 장점이 있다. 그러나 팽창성 금속스텐트의 임상적인 장기결과는 스텐트가 막히게 되는 문제점과 막히면 수술을 해야만 스텐트를 제거할 수 있다는 단점이 있었다(17). 저자들의 이번 실험결과는 12예 중 1예를 제외하고는 모두 눈물관이 개존해 있어서 임상적인 결과보다는 상당히 양호하였다. 이러한 차이는 사람의 경우 정상적인 눈물관내에 스텐트를 장치한 것

이 아니고 이미 염증에 의하여 협착 또는 폐쇄가 있던 곳에다 스텐트를 장치했기 때문에 기존에 존재하던 염증반응이 스텐트를 장치한 후에도 계속 진행했기 때문인 것으로 사료된다. 또한 사람에서 사용한 스텐트는 0.25mm 두께의 스텐레스 철사로 직경 4mm 되게 만들어 사용하였기 때문에(17) 이 동물실험에서 사용한 스텐트보다 팽창력이 컷다는 점도 생각할 수 있을 것이다.

팽창성 금속스텐트가 프라스틱 스텐트에 비하여 장치하는데 직경이 작은 삽입기구를 사용할 수 있다는 큰 장점이 있음에도 불구하고 눈물관처럼 내강의 직경이 작은 장기에 널리 사용되지 못하고 있는 이유는 앞에서 언급한 점액에 의한 폐쇄 외에도 육아조직 및 내막의 과다증식에 의한 폐쇄도 한 몫을 차지한다. 그러나 이번 실험을 통하여 정상조직에서는 내막의 증식은 다소 있었으나 그 정도가 미미하며 내강을 막을 정도의 육아조직은 형성되지 않는 것을 알 수 있었다. 따라서 눈물관이 협착 또는 폐쇄된 환자에서 팽창성 금속스텐트를 장치할 경우 처음에는 스텐트에 의하여 내강을 유지할 수 있으나 결국 장치한 스텐트철사 사이로 기존에 존재하던 염증반응이 진행되는 결과 다시 막히게 되는 것으로 생각된다. 즉 원래 협착이나 폐쇄가 있던 곳에서는 정상적인 점막이 소실되고 섬유화 조직으로 대치되어 있기 때문에 이 곳에 스텐트를 장치하면 결국 점막이 스텐트를 덮는 것이 아니고 섬유화 조직이 장치한 스텐트철사의 내부로 진행될 것으로 생각되지만 이러한 가정은 동물실험에서도 눈물관에 협착이나 폐쇄를 유도한 후에 스텐트를 삽입하는 실험을 통하여 구명해야 되겠다. 스텐트내부로 염증반응이나 섬유화가 진행되는 팽창성스텐트의 단점은 팽창성 스텐트를 폴리우레탄과 같은 생체 적합성이 뛰어난 물질로 도포하면 어느 정도 해결되리라 사료되어 최근에 이에 대한 연구를 진행중이다.

사람의 경우 눈물관은 상·하누점, 상·하누소관, 총누소관, 누낭 그리고 비루관으로 구성되어 있다. 비루관은 코의 하비도로 열리며 누낭에서 비루관의 끝부위까지의 길이는 27-32mm이며 누낭의 직경은 좌우가 2-3mm, 전후가 4-8mm로 전후의 직경이 더 크며, 비루관의 평균 직경은 약 4mm이다(18-20). 또한 비루관이 열리는 하비도 부위에서 코구멍까지의 거리는약 21-41mm이다. 개의 경우 누낭에서 비루관의 끝부위까지의 길이는 평균 30mm로 사람과 비슷하였으며 평균 직경은 2mm이었다. 그러나 비루관이 열리는 하비도의 부위에서 코구멍까지의 거리는 평균 80mm로 사람에 비하여 2-4배가 되었다. 개의 눈물관의 직경이 사람의 절반정도이기 때문에 사람의 경우보다 더 작은 스텐트 삽입기구가 필요하고 장치하기도 어렵다는 것을 알 수 있었다.

이번 실험상의 문제점은 직경 0.1mm인 세선으로 4번 굽혀 제작한 스텐트는 기존에 제작하여 사용하던 6번 굽힌 스텐트와 비교하여 팽창력도 부족하고 팽창력의 전달도 균일하지 못하였다. 따라서 스텐트를 삽입관 속으로 넣는 과정이나 밀대를 고정하고 삽입관을 안내철사 위로 빼내는 과정에서 스텐트가 과도하게 밀리면 스텐트의 직경이 줄고 형태가 변하는 문제가 있었다. 또한 세선의 직경이 작아 24-k 금으로 코팅을 하였는데도 불구하고 방사선 불투명도가 낮다는 단점이 있었다.

저자들은 이 실험을 통하여 개의 비루관에 알맞는 스텐트를 사용하면 장기적으로도 눈물관의 폐쇄 없이 스텐트가 점막에 의하여 덮혀지게 된다는 사실을 알게 되었다. 또한 본 연구에서 스텐트를 장치하는 데 있어서 피포용으로 사용한 혈관절개관 및 밀대로 사용한 볼이 달린 안내철사 등 저자들이 이용한 기구는 개의 팽창성 눈물관 스텐트를 장치하는 데 큰 어려움 없이 활용할 수 있었다. 그러나 혈관절개관의 두께를 줄이고 그에 맞는 프라스틱으로 된 밀대를 제작하면 직경이 더 큰 팽창성 금속스텐트를 쉽게 장치할 수 있으리라 확신한다.

참 고 문 헌

1. Song HY, Jin YH, Kim JH, Han YM, Cho NC, Sung KB. Nasolacrimal duct obstruction treated nonsurgically with use of plastic stents. *Radiology* 1994;190:535-539
2. 송호영. 루관폐색의 최신요법. *대한의학협회지* 1993;36:742-748
3. 임수미, 최혜영, 최두환, 윤희자, 한유미. 비루관 스텐트 시행:삽입실패와 재폐쇄 요인에 대한 분석. *대한방사선의학회지* 1996;34:33-36
4. Song HY, Jin YH, Kim JH, et al. Nonsurgical placement of a nasolacrimal polyurethane stent. *Radiology* 1995;194:233-237
5. Song HY, Jin YH, Lee HK, Sung KB. Nonoperative management of dacryolithiasis. *JVIR* 1995;6:647-650
6. Song HY, Jin YH, Kim JH, et al. Nonsurgical placement of a nasolacrimal polyurethane stent:long-term effectiveness. *Radiology* 1996;200:759-763
7. Song HY, Lee CH, Park SS, et al. Lacrimal canaliculus obstruction:Nonsurgical treatment with a newly designed polyurethane stent. *Radiology* 1996;199:280-282
8. Song HY. *Interventional techniques in the lacrimal system.* In Castaneda-Zuniga WR, eds. *Interventional Radiology.* 3rd ed. Baltimore:Williams & Wilkins, 1997:1679-1690
9. Kassel EE, Schatz CJ. *Lacrimal apparatus.* In Som PE, Curtin HD, eds. *Head and neck imaging.* 3rd ed. St. Louis:Mosby, 1996:1175-1181
10. Wright KC, Wallace S, Charnsangavej C, Carrasco CH, Gianturco C. Percutaneous endovascular stents:an experimental evaluation. *Radiology* 1985;156:69-72
11. Song HY, Choi KC, Cho BH, Ahn DS, Kim KS. Esophagogastric neoplasms:palliation with a modified Gianturco stent. *Radiology* 1991;180:349-354
12. 송 호영, 한 영민, 손 명희 등. 실리콘 고무로 도장한 팽창성 금속 스텐트:가토에서의 실험적 연구. *대한방사선의학회지* 1990;26:829-834
13. 박 재형. 금속스텐트의 임상적 응용. *대한의학협회지* 1992;35:399-405
14. 서대철, 최 기영, 윤 권하 등. 하나로 자가팽창 금속 스탠트를 이용한 돼지 경동맥에서의 실험적 연구. *대한방사선의학회지* 1996;34:717-723
15. 송 호영, 이 정민, 한 영민 등. 팽창성 금속 스텐트:개 비루관에서의 실험적 연구. *대한방사선의학회지* 1993;29:1109-1115
16. Nordling J, Holm HH, Klarskov P, Nielsen KK, Andersen JT. The intraprostatic spiral:a new device for insertion with the patient under local anesthesia and with ultrasonic guidance with 3 months of follow-up. *J Urol* 1989;142:756-758
17. Song HY, Ahn HS, Park CK, Kwon SH, Kim CS, Choi KC. Complete obstruction of the nasolacrimal system. Part II. Treatment with expandable metallic stents. *Radiology* 1993;186:372-376

18. Duke-Elder S. *System of ophthalmology*. In : Duke-Elder S, ed. *The ocular adnexa*. Vol 13. London, England : Henry Kimpton, 1974 : 675-693
19. McCord CD. *The lacrimal drainage system*. In : Duane TD, Jaeger EA, eds. *Clinical ophthalmology*. Vol 4. New York, NY : Haper & Row, 1985 ; 1-24
20. Munk PL, Lin DTC, Morris DC. Epiphora : treatment by means of dacryocystoplasty with balloon dilation of the nasolacrimal drainage apparatus. *Radiology* 1990 ; 1777 : 687-690

J Korean Radiol Soc 1998 ; 38 : 57−62

Insertion of a Self-expandable Metallic Stent in Canine Lacrimal Sac : A Long-term Evaluation[1]

Ho-Young Song, M.D., Kyu-Bo Sung, M.D., Hyun Ki Yoon, M.D.
Soon Tae Kwon, M.D.[2], Ho-Jung Lee, M.D.[3], Inchul Lee, M.D.[3]
Tae-Hyung Kim, BS.[4], Sangsoo Park, PhD.[4], Soo-Jin Huh, PhD.[4]

[1]*Departments of Diagnostic Radiology,* [3]*Diagnostic Pathology, and* [4]*Biomedical Engineering, Asan Medical Center, University of Ulsan College of Medicine,*
[2]*Departments of Diagnostic Radiology, Chungnam National University, College of Medicine*

Purpose : To evaluate the feasibility and long-term outcome of the use of self-expandable metallic Z-stents in the canine lacrimal sac.

Marials and Methods : Stents were constructed using 0.1mm stainless steel wire in a cylindric zigzag configuration of four bends ; their diameter when fully expanded was 2.4 to 3mm, their length was 6.0 to 8.0mm, and they were coated with 24-karat gold. Under fluoroscopic guidance and using a 3F cutdown tube, a total of 12 stents were placed in 12 lacrimal sacs of six adult dogs, which were observed for tearing. After one month to three years of observation, the dogs were sacrified and examined grossly and histologically.

Results : Stent placement was technically succussful and well tolerated in all but one lacrimal sac, in which the stent was misplaced. At three and six months after stent placement, stent wires were not encased by epithelium, but at nine months, and one, two and three years after placement, six of the 12 stents had become encased in a proliferation of this where the stent wires contacted the lacrimal sac wall. In no lacrimal system in which stent placement had been successful was migration, stenosis or obstruction of the lacrimal system observed. One misplaced stent caused obstruction of the lacrimal sac, however.

Conclusion : In 11 of 12 case (92%), fluoroscopic placement of an expandable metallic stent in the canine lacrimal sac was successful ; in 6 of 8 cases (75%), the stent wires became encased by a proliferation of mucosa, but during long-term follow-up of 9 months to 3 years, no obstruction was observed.

Index words : Lacrimal gland and duct, interventional procedure
Stents and prostheses

Address reprint requests to : Ho-Young Song, M.D., Department of Diagnostic Radiology Asan Medical Center, University of Ulsan College of Medicine
388-1, Poongnap-Dong, Songpa-Ku, Seoul 138-040, Korea. Tel : 02-224-4370 Fax : 02-476-4719