대한방사선의학회지 2003;48:53 - 58

소장폐쇄를 동반한 위석의 진단: 초음파와 CT의 유용성 비교[1]

배 경 수·전 경 녀·염 헌 규

목적: 소장 폐쇄의 원인으로 식물위석의 진단에 있어 전산화 단층 촬영(CT)과 초음파간의 유용성을 비교하고자 하였다.

대상과 방법: 최근 8년 동안 위석에 의한 소장 폐쇄로 수술을 받은 23명의 환자 중 CT와 초음파를 모두 시행한 14명을 대상으로 하였다. CT와 초음파 영상을 각각 두 명의 방사선과 의사가 후향적으로 분석하였으며, 소장폐쇄의 진단, 소장폐쇄의 위치, 그리고 위석을 발견하는데 있어 CT와 초음파의 효용성을 비교하였다.

결과: 수술에서 총 22개의 위석이 제거되었으며 그 중 19개는 소장에서, 나머지 3개는 위에서 발견되었다. 전체 14명의 환자 중 다섯 명에서 다발성 위석이 있었다. 초음파에서 10명(71%)의 환자에서 소장 폐쇄의 원인을 위석으로 진단하였으며 CT에서는 모든(100%) 환자에서 진단 가능하였다(p=0.125). 폐쇄 위치는 초음파에서 57%의 환자에서, CT에서는 모든 환자에서 정확히 진단하였다(p=0.03). 위석 발견에 대한 민감도는 초음파가 54%(12/22)이며 CT는 96%였다(21/22; $p < 0.01$). 위의 위석을 동반한 세 명의 환자 중 CT에서는 세 명 모두에서 병변을 발견하였으나 초음파에서는 한 명에서만 위의 위석을 찾을 수 있었다. 다발성 병변이 있었던 다섯 명의 환자에서 CT는 총 13개 중 12개(92%)를 발견하였으나 초음파는 다섯 개(39%)를 발견하였다.

결론: 위석에 의한 소장폐쇄의 진단에 CT와 초음파는 모두 유용하다. 그러나 폐쇄 위치의 판정과 다발성 위석 환자에서 위와 소장의 추가적인 병변을 발견하는데 있어 CT가 초음파 보다 우월한 검사 방법이다.

위석은 어떠한 종류의 식물을 섭취한 후에 발생하며 감이 가장 흔한 원인으로 알려져 있다(1, 2). 특히 위석 형성은 위절제 수술을 받은 뒤에 호발하며, 출혈과 위장관 폐쇄를 초래할 수 있다. 위 수술을 받은 과거력을 가진 환자에서 복통과 위장관 폐쇄 증상을 호소할 경우 임상적으로 위석을 의심할 수 있는 경우가 드물어 진단에 어려움이 많다. 진단이 늦어지는 경우 압박궤양, 압박괴사, 천공, 그리고 심지어는 장관의 교액 까지도 일으킬 수 있기 때문에 조기진단이 매우 중요하다(3, 4). 과거에는 바륨 조영술을 이용하여 소장의 위석을 진단하였으나 최근에는 전산화단층촬영술(이하 CT)과 초음파검사(이하 US)에서 위석의 소견이 보고 되었으나(5 - 10) 그리 많지 않으며, 대부분이 증례 보고 이다. CT에서 위석은 반상의(mottled) 가스를 가진 내강의 종괴가 있을 때 특이적인 진단을 내릴 수 있다고 하였으며(6 - 8), 초음파에서는 장관내의 종괴로 전이대(transition point)에 위치하며 위쪽으로 볼록한 띠 모양의 고에코 소견이 있고 뒤쪽에 음향그림자를 보이면 위석이라 진단 가능하다고 보고 되었다(9, 10). 하지만 소장 폐쇄 원인으로 위석의 진단에 있어 CT와 초음파간의 차이에 대해서는 지금 까지 국외의 한 보고뿐이며(11), 이 또한 소장의 폐쇄가 없이 단순히 위에만 위석이 있는 증례도 모두 포함한 연구여서 제한이 있다. 이 연구의 목적은 수술을 통해 위석에 의한 소장폐쇄로 확진된 14명의 환자에서 소장폐쇄의 유무, 소장폐쇄의 위치, 그리고 추가적인 위석을 진단하는데 있어 CT와 초음파의 효용성을 비교하고자 하였다.

대상과 방법

최근 8년간 본원에서 23명의 환자가 위석으로 인한 소장의 폐쇄를 일으켜 수술을 받았으며 그 중 CT와 초음파를 모두 시행한 14명을 대상으로 하였다. 여자가 10명, 남자가 4명이며, 연령 분포는 37세에서 87세로 평균 64세이였다. 이중 4명은 경구 소장 조영술을 함께 시행하였다.

[1]경북대학교 병원 진단방사선과
이 논문은 2002년 7월 23일 접수하여 2002년 10월 7일에 채택되었음.

초음파는 3.5 또는 5.0 MHz의 트랜스듀스를 사용하였으며 두 기종 중 1개를 이용하였다(Spectra, Diasonic, Milpitas, U.S.A. 또는 HDI 5000, Advanced Technology Labora-tory, Bothell, Washington, U.S.A.). 초음파는 앙와위로 전처치 없이 일반적인 방법을 이용하여 시행하였다. 초음파에서 소장 폐쇄의 기준은 공기 또는 액체로 채워진 소장의 내강이 2.5 cm 이상으로 늘어나 있으며, 늘어난 소장의 길이가 10 cm 이상이며, 늘어난 부위의 장운동이 항진 되고, 대장이 허탈되어 있는 것으로 하였다. 폐쇄 위치의 판정은 늘어난 장의 위치와 윤상주름(valvulae conniventes)의 모양으로 판단하였다. 늘어난 장관의 윤상 주름의 크기와 빈도로 공장과 회장을 구분하였다. 소장폐쇄의 소견이 있으며 장관내의 종괴로 전이대에서 위쪽으로 볼록한 띠 모양의 고에코 소견이 있고 뒤쪽에 음향그림자를 보이면 위석에 의한 소장 폐쇄로 진단하였다(Fig. 1A).

CT는 3가지 기종 중 1개의 모델을 이용 하였으며, (GE9800, 또는 HiSpeed Advantage, 또는 CTi, General Electric Medical Systems, Milwaukee, Wisconsin. U.S.A.) 정맥을 통하여 총량 100-120 ml의 조영제(Ultravist, Schering Korea, Seoul, Korea)를 2-3 ml/sec의 속도로 주입하고 절편 두께와 간격 10 mm로 환자의 횡경막에서 치골부위까지 스캔하였다. CT에서 소장 폐쇄의 기준은 소장의 내강이 2.5 cm 이상으로 늘어나 있으며, 폐쇄 위치의 원위부는 허탈되어 있는 것으로 하였으며, 전이대에 반상의 가스를 가진 종괴가 장관내에 있을 때 위석에 의한 소장폐쇄라 진단하였다(Fig. 1B). 폐쇄위치는 늘어난 장관의 위치로 판정하였다. 또 장관벽의 비후 유무, 과녁 징후, 비후된 장관의 길이 유무도 함께 알아보았으며, 복수 등 그 외 복강내에 볼 수 있는 부가적인 소견에 대해서도 분석하였다.

영상 소견은 영상을 두 명의 방사선과 의사에 의해 후향적으로 분석을 하였으며, 서로 해석의 차이가 있는 경우에는 합의를 통해 결정하였다. 초음파는 숙련된 방사선과 의사들에 의해 시행되었다. 영상검사와 수술간의 시간 차이는 0-7일이었다. 수술 소견을 근거로 하여 소장폐쇄 원인으로 위석의 진단, 소장폐쇄의 위치 판정, 위석 발견의 예민도를 CT와 초음파 검사에서 각각 구하였으며 서로 비교하였다.

결 과

먼저 발생의 계절적 분포는 겨울(12, 1, 2월)이 7예로 50%를 차지하였으며, 여름철(6, 7, 8월)이 3예, 봄(3, 4, 5월), 가을철(9, 10, 11월)이 각각 2예였다. 임상증상으로는 복부 동통(14예)과 구토(10예) 등이 있었다.

6(43%)명의 환자는 1년에서 32년 전에 위 절제수술을 받은 과거력이 있었다. 위 절제수술의 과거력이 없는 8명 중 3명은 당뇨병이 있었으며, 4명은 증상이 있기 수일 전에 감을 먹은 병력이 있었다.

14명 모두가 수술을 시행 받았으며 1명은 공장의 위석을 장절개 없이 손으로 분쇄시킨 후 대장으로 배출 시켰으며, 나머지 13명은 모두 장절개를 통해 위석을 제거 하였다. 11명은 소장에서만 위석이 발견되었으며 3명은 위와 소장에서 동시에 발견되었다. 수술로 제거된 위석은 14명의 환자에서 총 22개였다. 5명이 다발성(36%)이었으며 그 중 각각 한명에서 4개와 3개가, 세명에서 2개가 있었다. 발견된 위치는 위가 3개(14%), 공장이 9개(41%), 회장이 10개(45%)였다.

초음파에서 14명 중 13명에서 소장 폐쇄를 진단하였다. 나머지 한 예는 증가된 장관내 가스로 초음파 검사가 충분히 이루어 질 수 없었다. 그 중 폐쇄의 원인을 위석으로 진단한 경우는 10명(71.4%)이였다. 위석을 진단하지 못한 3예 중 두 예는 위석을 분변으로 오인 하거나, 장관내 공기에 의해 위석이 은폐되어 술 후 유착에 의한 폐쇄로 판정 하였으며, 나머

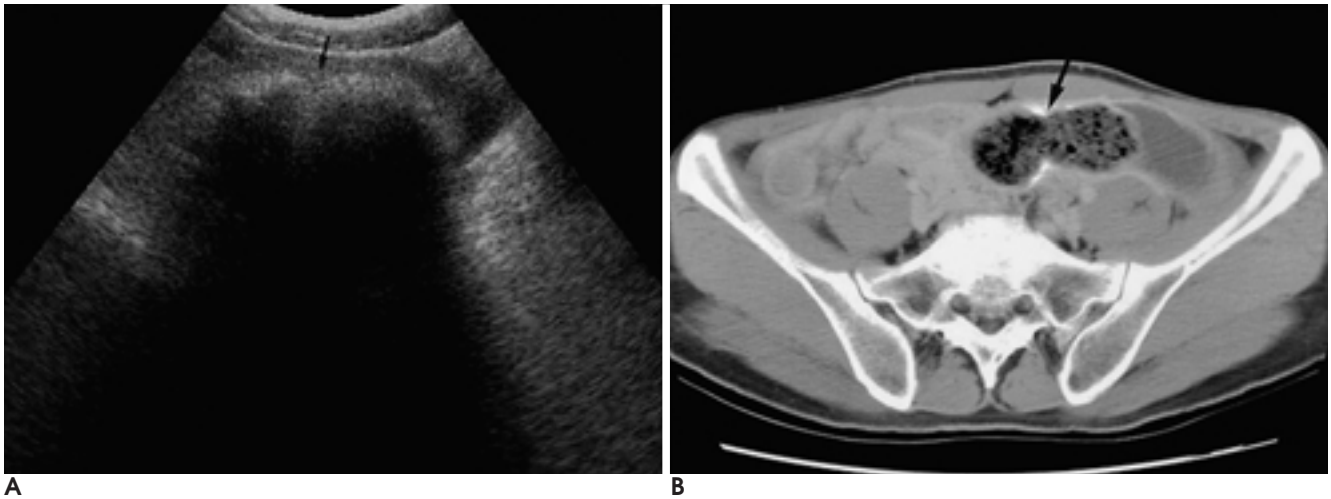

A B

Fig. 1. A 37-year-old man with abdominal pain, nausea and vomiting for about 12 hours.
A. Transverse sonogram of the lower abdomen reveals echogenic mass (arrow) with hyperechoic arc-like material casting clear posterior acoustic shadow in the lumen of dilated bowel loop.
B. CT scan shows dilated bowel loop and intraluminal lobulated mass with mottled gas (arrow), which is characteristic of phytobezoar.

지 한 예는 원인을 결정 할 수 없었다. 10명중 7명은 단발성 위석이었으며 초음파 소견과 수술 소견이 일치하였다. 그러나 각각 4개, 3개, 2개의 다발성 위석이 있었던 나머지 3명의 환자에서는 초음파에서 위석의 개수를 2개, 2개, 1개로 과소평가하였다 (Fig. 2). 위석에 의한 소장 폐쇄로 진단한 10예 중 폐쇄 위치까지 정확하게 진단 한 것은 8예(57.1%)였다. 한 예는 회장의 위석을 공장으로, 또 공장의 병변을 회장으로 각각 잘못 판정하였다. 총 22개의 위석 중 초음파에서 찾아낸 것은 12개(54.5%)로 위치는 위에서 1개, 공장에서 7개 회장에서 4개였다. 초음파에서 찾지 못한 10개의 위치는 위가 2(67%)개, 공장이 2(22%)개, 회장이 6(60%)개였다.

CT에서는 14명 모두 소장 폐쇄를 진단하였으며 전이대에서 위석을 찾을 수 있어 14예 모두에서 위석에 의한 소장폐쇄로 진단(100%) 하였다. 폐쇄 위치 또한 전 예에서 수술 소견과 일치 하였다. 총 22개 중 21개(95.5%)의 위석을 CT에서 찾았는데 위에서 4개, 공장에 9개, 회장에 8개가 있었다 (Fig. 3). 공장에 생긴 9개 중 5(56%)개가 십이지장 공장의 이행 부위근처에서 발견 되었으며(Fig. 4), 회장의 8개 위석 중 2개는 회장 말단 부위에서 생겼다. 2명의 환자에서 수술에서 발견된 위치와 CT의 위치가 일치하지 않았는데, 즉 CT에서 위에서 보인 것이 수술에서는 공장에서, CT에서 공장에서 보인 것이 수술에서 회장에서 발견된 경우인데 이는 위치 이

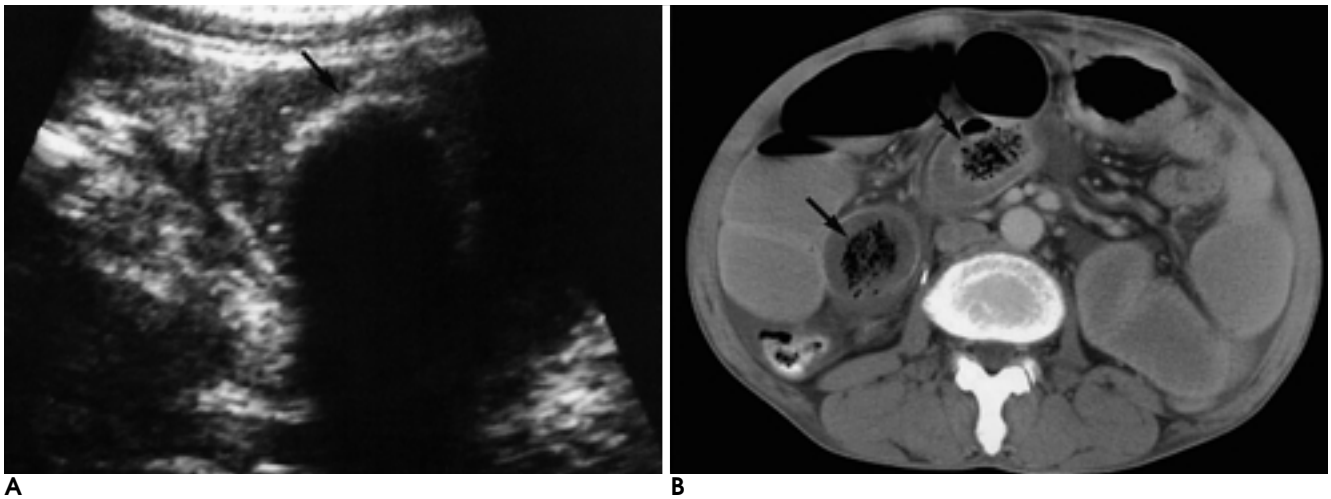

A B

Fig. 2. A 59-year-old man with intermittent abdominal pain, vomiting and constipation for a week.
A. Transverse sonogram of right mid abdomen reveals a hyperechoic arc-like mass (arrow) within the lumen of the ileum with clear acoustic shadows.
B. Contrast enhanced axial CT scan at the level of mid abdomen shows two intraluminal materials (arrows), consistent with bezoars. Note markedly distended proximal small bowel loops.

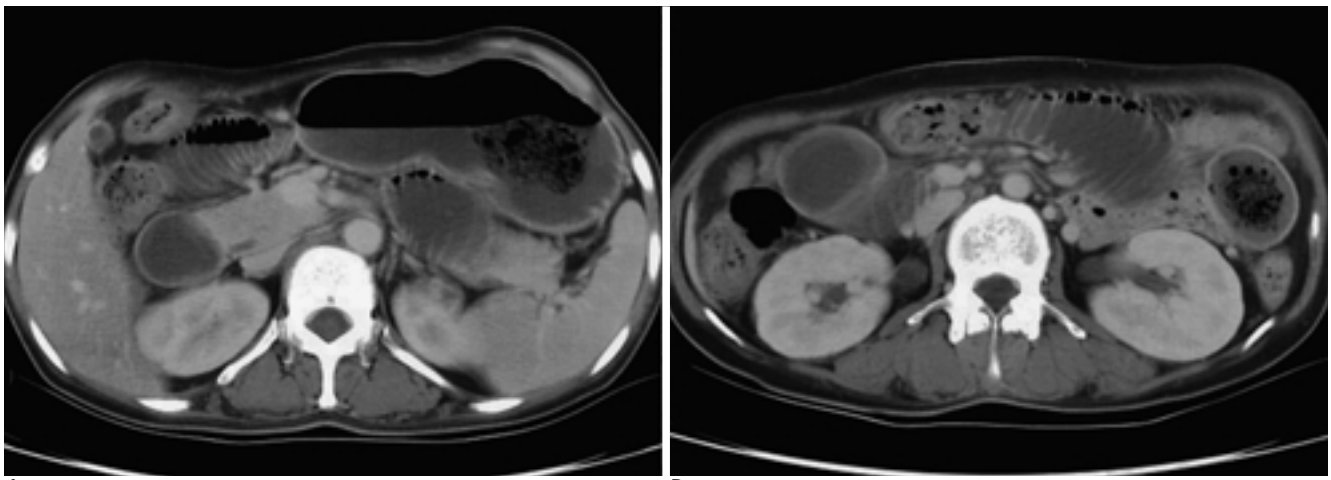

A B

Fig. 3. A 39-year-old woman who presented abdominal pain for 3 days.
A. CT scan shows an ovoid mass with mottled gas pattern in the stomach. Dilatation of duodenum and proximal jejunal loops is also seen.
B. CT scan at the level of the kidneys demonstrates additional mass lesion in the jejunum.

Table 1. Comparision of Sensitivity of US and CT in Gastrointestinal Bezoar

	US	CT	*P* value
Diagnosis of small bowel obstruction ($n=14$)	71.4% (10/14)	100% (14/14)	NS
Determine the level of obstruction ($n=14$)	57.1% (8/14)	100% (14/14)	0.03
Detection of bezoars ($n=22$)	54.5% (12/22)	95.5% (21/22)	< 0.01

To compare sensitivities, McNemar test (for matched pairs) was performed, NS = not significant.

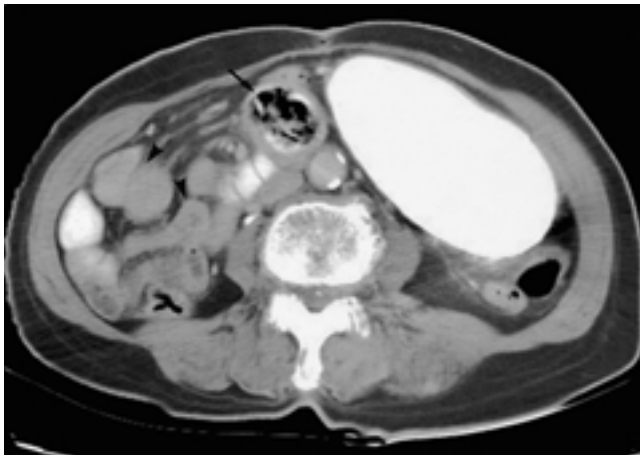

Fig. 4. A 74-year-old women with abdominal pain and vomiting for a day.
CT scan shows a dilated duodenal loop due to obstruction by an ovoid intraluminal mass (arrow) with mottled gas at the duodenojejunal junction. Note the collapsed distal bowel loops (arrowheads).

동이 발생한 것으로 생각된다. 4개의 위석이 있었던 환자에서 개수를 3개로 과소평가하였으며 나머지 다발성 위석 환자의 경우는 모두 CT와 수술 소견이 개수, 위치에 있어 일치하였다. CT에서 발견된 위석의 크기는 1.3 cm에서 7.5 cm로 평균 3.6 cm이었다. 또 14예 중 10예(71.4%)에서 폐쇄 부위에서 장관벽의 비후를 관찰할 수 있었으며, 이 중 6예(42.9%)에는 폐쇄 부위에서 근위부로 5 cm 분절 이상 장관벽의 비후가 동반 되었다. 또한 과녁징후를 5예(35.7%)에서 보였으며, 3예(21.4%)에서 복수가 동반 되었다.

위석에 의한 소장폐쇄를 진단하는데 있어 두 검사의 예민도는 초음파가 71.4%, CT가 100%였으나 통계적으로 유의한 차이는 없었다($p > 0.05$, McNemar test). 위석의 발견은초음파에서 총 22개 중 12개를 찾아 예민도가 54.5%였으며 CT는 22개 중 21개를 발견하여 95.5%로 CT가 우수 하였다($p < 0.01$, Table 1). 위석에 의한 소장폐쇄의 위치 판정에 대해서도 CT가(100%) 초음파(57.1%)보다 우월하였다($p = 0.03$).

고 찰

위석은 섬유질이 뭉쳐진 덩어리이다. 위석의 형성 요인으로는 섬유질이 다량 함유된 음식을 섭취하는 것, 불충분한 저작, 급속한 삼킴, 위운동 저하, 위산도 저하, 유문부의 기능 저하 및 위절제술 등을 들 수 있다(3, 5, 12). 가장 흔한 원인 물질은 감으로 알려져 있다. 설익은 감에는 고농도의 탄닌 단량체(tannin monomer)가 함유되어 있어 위산과 접하면 이 단량체가 중합되고 감의 섬유와 결합하여 탄닌 - 셀룰로스 - 단백질(tannin - cellulous - protein) 복합체를 이루어 검고 끈적끈적한 덩어리를 형성 한다(1). 이렇게 형성된 위석은 장운동에 의해 원위 소화관으로 이동하다가 장관 폐쇄를 일으켜 발견된다. 이 연구에서 발생 위치는 회장과 공장이 각 10개, 9개로 비슷한 빈도를 보였으며 특히 공장에 발생한 위석은 십이지장과 공장 이행 부위에서 9개중 5개(55.6%)가 발견 되었다.

위석은 특히 위 절제 수술을 받은 환자에서 흔히 발견 되는데 저자들의 증례에서는 43%였으며 비교적 많은 증례를 연구한 다른 보고에서는 75%와 21%로 다양한 빈도를 보였다(11, 13). 수술 후에 발생되는 소장 폐쇄는 원인이 대부분 유착에 의하며 이때는 보존적인 치료가 원칙이다. 그러나 위석으로 인한 소장 폐쇄는 이와 달리 수술로서 해결되어야 하며 진단이 늦어지면 장 괴사나 천공, 출혈 등 심각한 합병증을 유발할 수 있다. 그러므로 위석이 장관 폐쇄의 원인으로 약 0.4 - 4%의 적은 빈도를 차지하지만 이를 조기 진단하는 것이 중요하다(3, 12).

식물 위석은 다발성인 경우가 적지 않다. 이 연구에서는 전체 14명중 5명(36%)이 다발성이었으며 소장과 위장 내에 위석을 동시에 가지고 있는 환자도 그중 3명 있었다. 이러한 사실은 술 전에 반드시 고려되어야 할 사항으로 술 후 소장폐쇄가 재발하는 것을 방지하기 위해서는 소장내의 다발성 위석은 물론이며 위장내의 병변도 반드시 발견되어야한다. 실제로 위장관 위석으로 수술한 환자 중 약 9%가 잔류 위석으로 소장폐쇄가 재발하여 재수술을 받았다는 보고가 있다(12).

소장의 폐쇄를 진단하는데 초음파가 유용하다는 보고가 많으며 위석은 위쪽으로 볼록한 띠 모양의 고에코와 뒤쪽 음향그림자를 보이는 종괴로 보이는 것이 특징적 소견으로 보고되었다(9, 10, 14, 15). 저자들의 연구에서는 93%에서 초음파로 소장 폐쇄를 진단할 수 있었으며 위석의 특징적인 소견을 보여 장폐쇄의 원인으로 진단한 경우는 71.4%였다. 이는 초음파의 제한점으로 증가된 장관내 가스로 인해 초음파의 음창이 제한을 받게 되며(16), 또한 전이대의 위석이 가스에 의해 은폐되기 때문이라 생각한다. 단발성인 환자 9명중 7명을 진단하였으나 다발성인 환자 5명에서 총 13개의 위석 중 단지 5개를 찾아 다발성인 경우는 찾을 빈도가 낮음을 알 수 있었다. 이는 늘어난 장관의 전체 경로를 초음파로 모두 검사해 내기가 어렵기 때문이라 생각된다. 위치별로 비교해 보면 초음파에서 찾지 못한 것은 총22개 중 10개로 그 중 위가 2(2/3)

개, 공장이 2(2/9)개, 회장이 6(6/10)개로 위에 발생한 것을 찾을 빈도가 가장 낮게 나왔다. 위의 음식물과 공기로 인해 위석을 찾는데 제한이 있기 때문이라 생각된다.

CT는 소장 폐쇄의 정도와 원인과 위치를 판정하는데 매우 유용하다(17, 18). 소장 폐쇄의 원인으로 위석의 특징적인 CT 소견은 반상의 가스를 가진 종괴가 늘어난 장관의 전이대에 있는 것이라 보고 되었다(6 - 8). 몇몇 연구에 의하면 고도의 소장 폐쇄가 있는 경우 폐쇄된 부위의 근위부 늘어난 소장에 생긴 분변이 CT에서 식물위석과 유사하게 보일 수 있다. 하지만 소장 분변은 그 모양이 좀더 관상이고 식물 위석 보다는 종괴를 형성하는 빈도가 낮으며, 전이대에 위치하지 않는다는 것이 감별 점이다(19). 이 연구에서 14명 모두에서 CT로 소장 폐쇄를 진단하였으며 전이대에서 위석을 찾을 수 있었으며, 폐쇄 위치 또한 정확하게 기술하였다. 총 22개 중 21개의 위석을 찾을 수 있었는데 단발성인 환자 9명 모두에서 진단하였으며, 다발성인 환자 5명에서 13개 중 1개를 제외한 12개를 찾아 초음파와 달리 다발성에서도 민감도가 높았다(p =0.12, McNemar test). 또한 CT는 추가적인 위석의 위치를 진단하는데 있어서도 2개를 제외하고는 모두 수술 소견과 일치하여 유용함을 알 수 있었다. 수술에서 위치가 달랐던 두개는 영상검사와 수술의 시간 간격으로 인해 위치 이동이 발생한 것으로 생각된다. 폐쇄부위의 장관벽의 비후를 71.4%에서 찾을 수 있었으며, 또 42.9%에서는 폐쇄부위에서 근위부로 5 cm 분절이상의 장관벽 비후가 동반되었다. 이는 소장폐쇄로 인한 림프액 흐름의 장애나 점막하 부종에 의한 것으로 생각된다. 이 연구에는 압박괴사, 천공, 장관의 교액 등의 합병증을 가진 경우가 없었으나, CT가 초음파보다 장관벽 비후나, 조영정도, 그리고 장관막의 변화나, 장천공 등 다른 합병증을 평가하는데 있어서도 우월할 것으로 생각된다.

결론적으로 소장 폐쇄의 원인으로 위석의 진단에 있어 CT와 초음간의 통계학적으로 유의한 차이는 보이지 않았다. 그러나 폐쇄 위치의 판정과 추가적인 위석을 발견하는데 있어서는 CT가 초음파보다 우월하며, 향후 잔류위석에 의한 소장폐쇄가 재발하는 것을 방지하는데 유용할 것으로 생각된다.

참 고 문 헌

1. Dolan PA, Thompson BW. Management of persimmon bezoars (diopyrobezoars). *South Med J* 1979;72:1527-1528
2. Moriel EZ, Ayalon A, Eid A, Rachmilewitz D, Krausz MM, Durst AL. An unusually high incidence of gastrointestinal obstruction by persimmon bezoars in Israeli patients after ulcer srugery. *Gastroenterology* 1983;84:752-755
3. Krausz MM, Moriel EZ, Ayalon A, Pode D, Durst AL. Surgical aspects of gastrointestinal persimmon phytobezoar treatment. *Am J Surg* 1986;152:526-530
4. Robles R, Parrila P, Escamilla C, et al. Gastrointestinal bezoars. *Br J Surg* 1994;81:1000-1001
5. Verstandig AG, Klin B, Bloom RA, Hadas I, Libson E. Small bowel phytobezoars: detection with radiography. *Radiology* 1989;172:705-707
6. Quiroga S, Alvarez-Castells A, Sebastia MC, Pallisa E, Barluenga E. Small bowel obstruction secondary to bezoar: CT diagnosis. *Abdom Imaging* 1997;22:315-317
7. Gayer G, Jonas T, Apter S, et al. Bezoars in the stomach and small bowel-CT appearance. *Clin Radiol* 1999;54:228-232
8. 배경수, 박노혁, 신현웅, 김태헌, 김용주, 강덕식. Phytobezoars in the small intestine: CT and US appearances. *대한방사선의학회지* 1997;36:113-116
9. Ko YT, Lim JH, Lee DH, Yoon Y. Small intestinal phytobezoars: sonographic detection. *Abdom Imaging* 1993;18:271-273
10. Yildirim B, Gurkaynak G, Akyol D, Temucin G. Ultrasonographic diagnosis of small intestinal phytobezoar. *J Clin Ultrasound* 1996; 24:213-216
11. Ripolles T, Garcia-Aguayo J, Martinez MJ, Gil P. Gastrointestinal bezoars: Sonographic and CT characteristics. *AJR Am J Roentgenol* 2001;177:65-69
12. Escamilla C, Robles-Campos R, Parrilla-Paricio, P, et al. Intestinal obstruction and bezoars. *J Am Coll Surg* 1994;179:285-288
13. 양면준, 하현권, 김지훈 등. 소장폐색과 연관된 식물위석의 CT 소견. *대한방사선의학회지* 2001;44:209-215
14. Schmutz GR, Benko A, Fournier L, Peron JM, Morel E, Chiche L. Small bowel obstruction: role and contribution of sonography. *Eur J Radiol* 1997;7:1054-1058
15. Ko YT, Lim JH, Lee HW, Lim JW. Small bowel obstruction: sonographic evaluation. *Radiology* 1993;188:649-653
16. Suri S, Gupta S, Sudhakar PJ, Venkataramu NK, Sood B, Wig JD. Comparative evaluation of plane films, ultrasound and CT in the diagnosis of intestinal obstruction. *Acta Radiol* 1999;40:422-428
17. Maglinte DD, Reyes BL, Harmon BH, et al. Reliability and role of plain film radiography and CT in the diagnosis of small-bowel obstruction. *AJR Am J Roentgenol* 1996;167:1451-1455
18. Frager DH, Baer JW. Role of CT in evaluating patients with small-bowel obstruction. *Semin Ultrasound CT MR* 1995;16:127-140
19. Mayo-Smith WW, Wittenberg J, Bennett GL, Gervais DA, Gazelle GS, Mueller PR. The CT small bowel faeces sign: description and clinical significance. *Clin Radiol* 1995;50:765-767

J Korean Radiol Soc 2003;48:53 - 58

Bezoar Associated with Small Bowel Obstruction:
Comparison of CT and US[1]

Kyung Soo Bae, M.D., Kyung Nyeo Jeon, M.D., Hun Kyu Ryeom, M.D.

[1]*Department of Diagnostic Radiology, Kyungpook National University Hospital*

Purpose: To compare the accuracy of computed tomography (CT) and ultrasound (US) in the diagnosis of bezoars in small bowel obstruction.

Materials and Methods: During a recent eight-year period, 23 patients underwent surgery due to small bowel obstruction caused by bezoars, and 14 who underwent both CT and US were included in this study. The scans obtained were retrospectively reviewed by two radiologists working independently, and the usefulness of each modality in terms of diagnostic capacity, determination of the level of obstruction and detection of additional bezoars was assessed.

Results: At surgery, a total of 22 bezoars were removed: 19 from the small intestine and three from the stomach; multiple bezoars were found in five of the 14 patients. The presence of bezoars was demonstrated by CT in all patients, and by US in ten (71%) ($p=0.125$). The level of obstruction was correctly predicted in 57% of cases at US and in 100% at CT ($p=0.03$). Overall sensitivity was 55% for US (12/22) and 96% for CT (21/22) ($p<0.01$). In three patients with associated gastric bezoars, US revealed only one, whereas all were demonstrated by CT. In five with multiple lesions, only five (39%) of 13 were apparent at US, but 12 (92%) were revealed by CT.

Conclusion: Both US and CT were useful for the diagnosis of small bowel obstruction caused by bezoars. CT however, was more accurate in determining the level of obstruction and in revealing additional bezoars in the small bowel and stomach.

Index words : Bezoar
Intestines, CT
Intestines, stenosis or obstruction

Address reprint requests to : Kyung Soo Bae, M.D., Department of Diagnostic Radiology, Kyungpook National University Hospital, 50, Samduk-dong, Chung-gu, Daegu 700-412, Korea.
Tel. 82-53-420-5390 Fax. 82-53-422-2677 E-mail: kksbae@knu.ac.kr