대한방사선의학회지 2000;42: 153-157

황색 육아종성 신우신염의 영상 소견[1]

김 종 철

목적 : 황색 육아종성 신우신염의 영상 소견 양상을 정의하고자 하였다.

대상 및 방법 : 20명 환자에서 병리학적으로 입증된 21예의 황색 육아종성 신우신염(1명에서 양측성)을 대상으로 인적 사항, 임상 소견 및 영상 소견을 평가하였다. 수술 전에 시행한 초음파 검사와 전산화 단층 촬영술에서 병변의 분포와 범위, 신장 크기, 요석/수신증/신기능 여부를 두 명의 방사선과의 합의하에 후향적으로 평가하였다. 상기의 소견을 병리 소견과 비교하였다.

결과 : 20명 중 여성은 16명이었고, 19명은 성인이었다. 환자의 연령 분포는 3-61세(평균 43세)이었다. 양측성 병변을 가진 1명을 제외한 나머지 환자의 병변은 모두 일측성(우신:좌신 = 13:6)이었다. 총 21예(한 환자에서 양측성 병변)의 병변 중 미만형이 17예(81%), 국소형이 4예(19%)이었고, 신장 밖으로 병변이 확산된 경우가 13예(62%)이었다(이 중 2예에서 환측 흉막 유출 동반). 신장의 크기가 12예(57%)에서 미만성으로 3예(14%)에서 국소적으로 증가되었고, 16예(76%)에서 요석(녹각석 4예), 17예(81%)에서 수신증이 관찰되었다. 13예(62%)에서 침범된 부위의 신 기능 장애가 관찰되었다. 모든 환자에서 발열, 농뇨, 세균뇨, 백혈구 증가 등의 임상적 염증 소견이 관찰되었다.

결론 : 황색 육아종성 신우신염은 신장 크기의 증가, 신 기능 장애, 요석에 의한 요로 폐색 등의 전형적인 소견 이외에도 다양한 양상을 보일 수 있다. 요로 감염 등의 임상 소견을 동반한 중년 여성에서 비전형적인 영상 소견을 보이는 경우에 이 질환을 감별진단에 포함하는 것이 좋을 것으로 생각된다.

황색 육아종성 신우신염(xanthogranulomatous pyelone-phritis, XGP)은 중년 여성에서 호발하는 만성 신우신염의 드문 형태로 잘 알려져 있다 (1, 2). 그러나 실지로는 중년 여성뿐만 아니라 성별에 무관하게 어떤 연령에서도 발생할 수 있는 것으로 보고되었다 (3, 4). XGP의 진단이 요로 감염의 임상 소견이 있는 환자에서 신장 크기의 증가, 신 기능 장애, 요석에 의한 요로 폐색 등의 영상 소견을 보이는 경우에는 비교적 용이하지만, 비전형적이고 다양한 영상 소견이 관찰될 경우에는 다른 질환과의 감별이나 이 질병의 진단 자체가 어려울 수도 있다 (5). 전세계적으로 이 질환에 대한 증례 보고 혹은 소수의 환자를 대상으로 한 보고가 많으나 (2), 그 방사선학적 영상을 중심으로 다수의 증례를 모아 체계적으로 분류한 보고는 저자가 아는 한 많지 않다 (5). 국내에서도 소수의 XGP 증례가 보고되어 있으나 (6-8) 많은 증례를 대상으로 한 보고는 아직까지 없다.

이에 저자는 병리학적으로 확진된 XGP 환자의 초음파 검사(ultrasonography, US)와 전산화 단층 촬영술(computed tomography, CT) 소견을 후향적으로 분석하여, XGP가 실지로 어떠한 영상 소견을 보이는지 알아보고자 하였다.

대상 및 방법

1987년부터 12년간 본원 및 유관 병원에서 방사선학적 영상을 얻은 후 신장 절제술을 실시하여 XGP로 병리학적 진단이 내려진 20명의 환자 중 양측성 1명을 포함한 21예를 대상으로 하였다.

환자의 연령, 성별 등의 인적 사항과 주소(chief complaint), 이학적 검사 등의 임상 소견을 조사하였다.

신장 US는 SL-2(Siemens Medical Systems, Erlangen, Germany)의 3.5 및 5MHz 탐촉자와 Ultramark 9 HDI(Advanced Technology Laboratories, Bothell, Wash-ington, U.S.A.)의 4-7MHz 볼록(convex) 탐촉자를 사용하였고, CT 스캔은 GE 8800, High Speed Advant-age, CTi standard(General Electric Medical Systems, Milwau-kee, Wisconsin, U.S.A.), 또는 Somatom Plus VD30(Siem-ens Medical Systems, Erlangen, Germany)을 사용하였다. CT 검사는 조영제 주입 전의 신장 영상을 10mm 절

[1]충남대학교 의과대학 진단방사선과학교실
이 논문은 1999년 9월 13일 접수하여 1999년 12월 2일에 채택되었음.

편으로 얻은 후에 울트라비스트 300®(Iopromide 0.6234g/ml, 140-150cc, 한국 쉐링, 경기도 안성, 한국)을 일시 주사(bolus injection)하여 세관 신조영상(tubular nephrogram) 시기에 10mm 절편으로 병변의 영상을 얻었다. US만 실시한 한 환자를 제외한 나머지 19명에서는 US와 CT가 병행해서 시행되었다.

수술 전에 시행한 US와 CT에서 병변의 분포와 범위, 신장 크기, 요석, 수신증, 신기능 유지 여부를 후향적으로 분석하였다. 두 명의 방사선과 의사가 수술 후의 병리 결과를 전혀 알지 못하는 상태에서 분석하였고, 서로 판독 결과가 다를 경우에는 두 사람의 합의에 의해 결론을 도출하였다. 그런 후에 상기의 영상 소견을 병리 소견과 비교하였다.

결 과

20명 중 여성은 16명이었고, 3세 남아 1명을 제외한 나머지 19명은 모두 성인이었다. 환자의 연령 분포는 3-61세이었고 평균 연령은 43세이었다.

20명 환자의 입원 당시 주소를 살펴보면 재발성 발열이 6명, 배뇨 곤란 7명, 측복부 통증 3명이었고, 개인 병원에서 신장 종양이 의심되어 전원된 경우가 4명이었다. 모든 환자에서 이학적 검사나 혈액 혹은 소변 검사에서 백혈구 증가, 농뇨, 세균뇨 등의 염증 소견이 관찰되었다.

US와 CT 소견은 모든 환자에서 수술 후의 병리 소견과 잘 일치하였다. 양측성 병변을 가진 50세 남자 1명 (Fig. 1)을 제외한 나머지 환자 19명의 병변은 모두 일측성이었는데 (Fig. 2, 3), 이 중에서 우측 신장에 병변이 있는 환자가 13명, 좌측 신장에 병변이 있는 환자가 6명이었다. 총 21예의 병변 중 미만형이 17예(81%) (Fig. 2), 국소형이 4예(19%)이었다 (Fig. 1, 3). 신장 밖으로 병변이 확산된 경우가 13예(62%)이었는데 (Fig . 1, 2), 이 중 2예에서는 환측에 흉막 유출이 동반되어 있었다. 신장의 크기가 12예(57%)에서 미만성으로, 3예(14%)에서 국소적으로 증가되었다. 16예(76%)에서 요석이 동반되어 있었는데 (Fig. 2), 이 중에서 요석이 녹각석인 경우는 4예이었다. 21예 중 17예(81%)에서 수신증이 관찰되었고 (Fig. 2), 13예(62%)에서 침범된 부위의 신장 실질의 조영 증강이 반대측 신장에 비해 빈약한 신 기능 장애가 관찰되었다 (Fig. 2).

고 찰

XGP는 급성보다는 대개 만성의 화농성 신우신염으로서 중년 여성에 호발하나 성별, 연령에 관계없이 누구에게나 발생할 수 있다 (1-4). 저자의 경우에는 3세 남아 1명을 제외하고는 19명 모두가 성인이었고, 전체 환자의 평균 연령은 43세이었다. 여성이 16명으로 80%를 차지하였는데, 이 중에서 중년 여성이 12명으로 전체 환자의 60%와 여성의 75%에 해당하였다. 그러나 전체적으로는 다양한 연령 및 성별 분포를 보였다.

XGP는 대개 신장 조직의 미만성 파괴로 신장의 기능이 저하되거나 상실되면서 신장의 크기가 커지는 일측성 염증 질환이며, 요석에 의한 요로 패색이 잘 동반되는 것으로 알려져 있다(9). 저자의 경우에도 신장 크기의 증가가 15예(71%), 요석 동반이 16예(76%), 수신증이 17예(81%)에서 관찰되어 비슷한 양상을 보였다. 양측성 병변은 아주 드물게 보고되었는데 (2, 10, 11), 저자의 증례 중 1예에서 이러한 소견을 보였다.

XGP는 병변이 어느 한 쪽 신장 전체를 침범하느냐 아니면 신장의 어느 일부분을 침범하느냐에 따라 미만형과 국소형으로 나뉜다 (2, 12). 미만형(85%) 혹은 전형(global form)은 그 침범 정도에 따라 다음과 같이 세 단계, 즉 신장에 국한된 병기 I, 신우나 Gerota 근막 내의 신주위 지방에까지 확산된 병기 II, 그리고 Gerota 근막을 벗어나 복막후강이나 다른 장기까지 확산된 병기 III으로 나누어지기도 한다 (12). 본 연구에

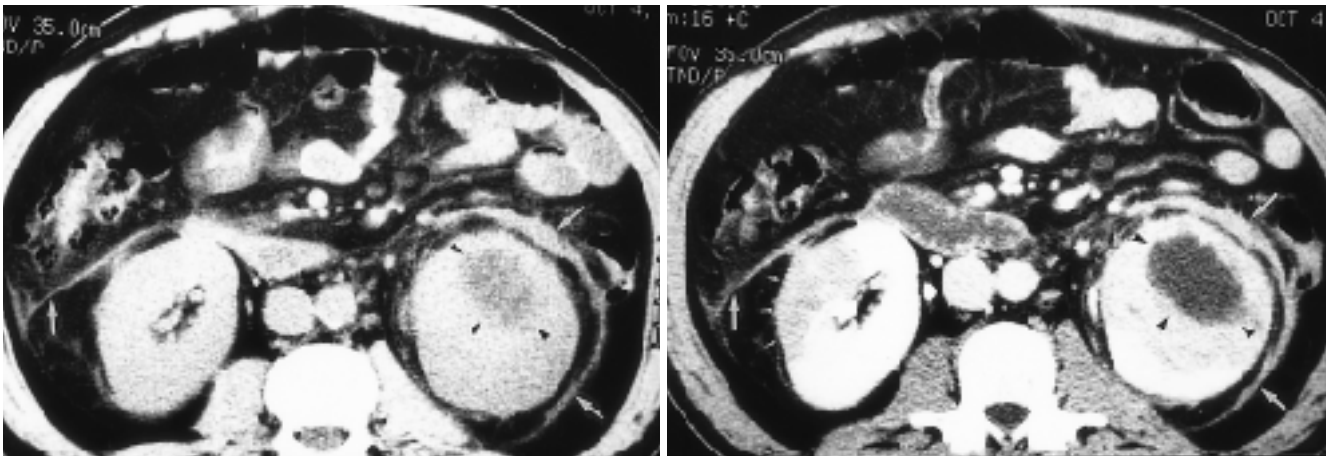

A B

Fig. 1. A 50-year-old man with bilateral focal xanthogranulomatous pyelonephritis.
Precontrast (A) and postcontrast (B) CT scans show functioning kidneys with a large wedge shaped less-enhancing nephrographic defect in the right kidney (small arrows in B) and an ovoid hypodense abscess with thick wall in the left kidney (arrowheads). Note the extension of this inflammatory process to the perirenal space with thickening of Gerota's fascia (larger arrows).

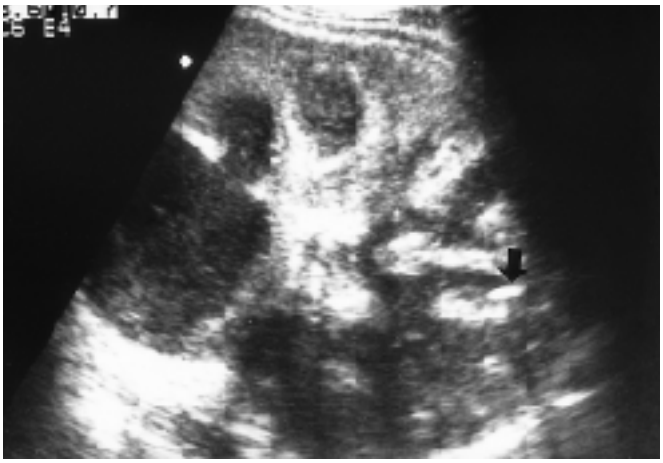

A

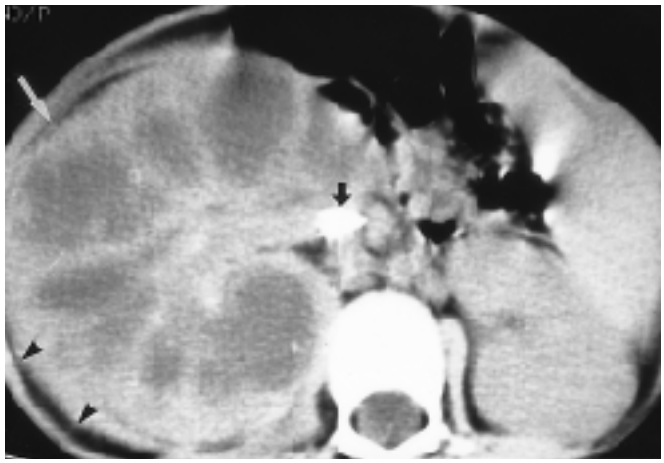

B

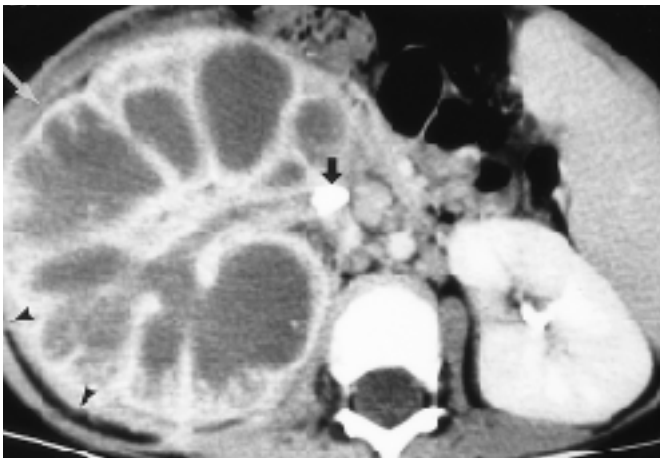

C

Fig. 2. A 3-year-old boy with diffuse xanthogranulomatous pyelonephritis.
A. Coronal scan of right renal ultrasonography shows severe hydronephrosis due to an impacted renal pelvic stone with acoustic shadowing (black arrow). The dilated calices contain abundant debris.
B, C. Precontrast (B) and postcontrast (C) CT scans show dilated pus-filled calices in the enlarged right kidney with a bullet-like pelvic stone (black arrows). Note the parenchymal thinning, perirenal strands (black arrowheads), thickening of Gerota's fascia (thick white arrows), and no excretion of contrast material from functionally impaired right kidney to the right ureter.

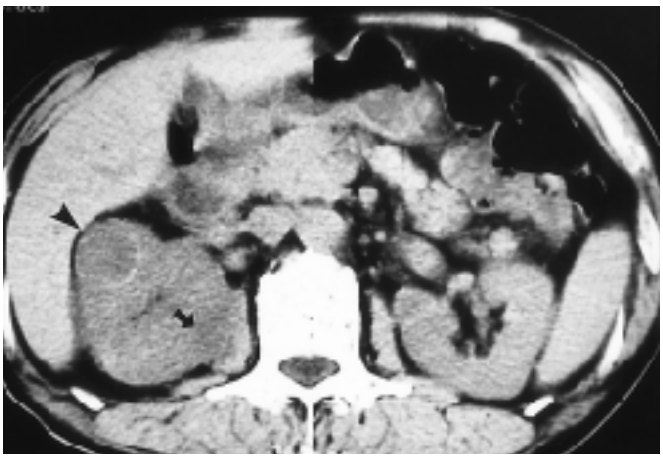

A

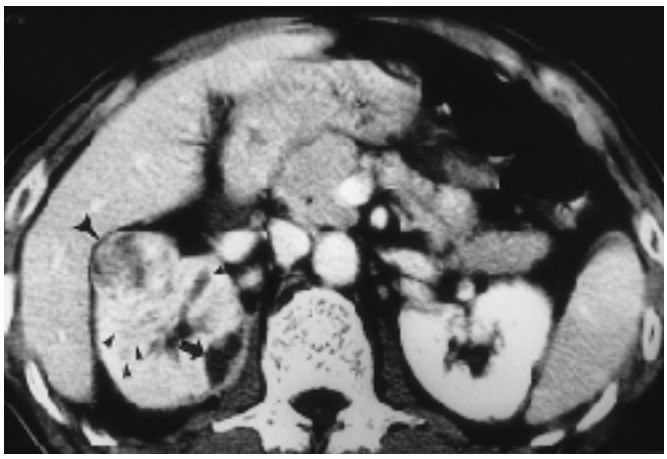

B

Fig. 3. A 60-year-old man with focal xanthogranulomatous pyelonephritis.
A. Precontrast CT scan shows an iso- or slightly hypodense ovoid exophytic mass with hyperdense rim in the anterolateral aspect of the right kidney (large arrowhead) and ill-defined slightly hypodense area in the medial portion of the right kidney (arrow). The hyperdense rim in the former lesion was pathologically proven to be due to thin calcifications.
B. Postcontrast CT scan reveals irregular enhancement of the ovoid exophytic mass with some internal nonenhancing foci (large arrowhead) and the nonenhancing hypodense lesion in the medial portion of the right kidney (arrow). Note some additional striate nephrographic defects between these two lesions (small arrowheads). Due to the renal contour bulging around the exophytic mass, renal cell carcinoma could not be ruled out preoperatively, however, the mass was surgicopathologically confirmed as focal xanthogranulomatous pyelonephritis localized within the renal capsule.

서는 총 21예의 병변 중 미만형이 17예로 81%를 차지했으며, 이 중에서 병기 I, II, III이 각각 4, 9, 4예씩으로서 13예 즉 전체 증례의 62%(미만형의 76%)가 신장 밖으로 확산되는 경향을 보였다. 신장과 소화기관 혹은 피부와의 누공이 극히 드물게 보고되고 있지만 (10, 13, 14), 저자의 경우에서는 신장 누공을 보인 경우는 1예도 없었다. 국소형(15%)은 염증 반응이 신장의 어느 부분에 국한된 경우로서 국재형(localized form), 분절형(segmental form)으로 불리기도 하고, 때로는 신세포암이나 윌름 종양 등의 신장 종양처럼 보이기도 하여 종괴형성형(tumefactive form)으로 명명되기도 한다 (12, 15, 16). 저자의 경우에도 US와 CT의 국소형 병변이 성인의 신세포암과 소아의 윌름 종양으로 오진된 경우가 각각 1예씩 있었다.

XGP 환자의 약 80%에서는 요석이 잘 동반되는데, 대개는 감염성 요석에 속하는 3중 인산염(triple phosphate)의 struvite인 경우가 많다 (17). 저자의 경우에도 76%에서 요석이 관찰되었다. XGP에서는 전형적인 녹각석 외에도 신배 결석이나 신 실질 내의 석회화가 산재되어 관찰되기도 한다. 이 녹각석은 US에서 음향 그림자내기(acoustic shadowing) 효과를 보이지 않을 수도 있는데, 이는 신우 주위의 섬유화가 심하기 때문인 것으로 설명될 수 있다 (12). 확장된 신배의 내부는 US나 CT에서 지저분한 수액으로 차 있는 것처럼 보여, 특히 요석이 없을 경우, 단순한 농신증과 XGP의 감별 진단이 곤란할 때가 있다. 저자의 경우에도 반복된 농양 배액으로도 잘 낫지 않은 농신증이 결국은 수술을 통해 XGP로 진단된 경우가 1예 있었다. 지방을 포함한 대식구(macrophage) 즉 황색종(xanthoma) 세포가 신 실질 내에 농양을 형성할 경우에는 결핵성 농양과 XGP를 감별하기가 여간 어려운 것이 아니다. 저자의 경우에도 단순한 화농성 혹은 결핵성 신장 농양으로 오진하였던 XGP 증례가 1예 있었다.

CT나 US의 발달로 XGP의 발견율이 점점 높아가고 있긴 하지만, 실지로는 XGP라고 진단할 만한 임상적 혹은 방사선학적 단일 소견이 없기 때문에 수술전의 정확한 진단은 아직도 어려운 실정이다. 이와 같이 XGP 환자의 임상적 증상, 징후, 영상 소견 등이 윌름 종양, 신세포암, 결핵성 농양, 농신증, 신주위 농양, 화농성 신결석 등과 거의 비슷하여 감별하기가 어려운 경우가 많기 때문에, 아직도 그 치료법에 대한 이견이 있긴 하지만, 대부분은 수술을 비롯한 병리조직학적 진단을 필요로 하게 된다 (15).

결론적으로, XGP가 신장 크기의 증가, 신 기능 장애, 요석에 의한 요로 폐색 등의 전형적인 소견 이외에도 다양한 양상을 보일 수 있으므로, 요로 감염 등의 임상 소견을 동반한 중년 여성에서 비전형적인 영상 소견을 보이는 경우에 이 질환을 감별진단에 포함하는 것이 좋을 것으로 생각된다.

참 고 문 헌

1. Goodman TR, McHugh K, Lindsell DR. Paediatric xanthogranulomatous pyelonephritis. *Int J Clin Pract* 1998;52:43-45
2. Özcan H, Akyar S, Atasoy C. An unusual manifestation of xanthogranulomatous pyelonephritis: bilateral focal solid renal masses. *AJR* 1995;165:1552-1553
3. Benouachane T, Khattab M, Outarahout O, Msefer-Alaoui F. Pseudotumorous focal xanthogranulomatous pyelonephritis in children. Apropos of a case. *Ann Urol* 1998;32:359-362
4. Marteinsson VT, Due J, Aagenaes. Focal xanthogranulomatous pyelonephritis presenting as renal tumour in children. Case report with a review of the literature. *Scand J Urol Nephrol* 1996;30:235-239
5. Kenny P, Wagner B, McLarney J. Imaging and pathologic pattern of xanthogranulomatous pyelonephritis. *Abstract Book of 24th Scientific Assembly of Society of Uroradiology.* 1999:25
6. 지훈, 이경상, 오기근등. 생후 63일된영아에발생한황색육아종성신우신염. *대한방사선의학회지* 1987;23:323-327
7. 한대희, 정윤기, 김승협. 국소성황색육아종성신우신염 : 2예보고. *대한방사선의학회지* 1996;35:113-116
8. 조영권, 전혜정, 박동립, 박정희, 노용수, 윤상애. 황색육아종성부고환고환염과동반된황색육아종성신우신염 : 1예보고. *대한방사선의학회지* 1997;37:501-503
9. Eastman J, Ahlering T, Skinner T. Xanthogranulomatous pyelonephritis: clinical findings and surgical considerations. *Urology* 1994;43:295-298
10. Biyani CS, Torella F, Cornford PA, Brough SJ. Xanthogranulomatous pyelonephritis with bilateral nephrocutaneous fistulae. *Urol Int* 1997;59(1):46-7
11. Vandendris M, Struyven J, Mathrieu J, Schulman CC. Bilateral xanthogranulomatous pyelonephritis. *J Radiol* 1976;57:891-893
12. Dunnick NR, Sandler CM, Amis ES Jr, Newhouse JH. *Renal inflammatory disease.* In Dunnick NR, Sandler CM, Amis ES Jr, Newhouse JH, eds. *Textbook of uroradiology.* 2nd ed. Baltimore: Williams & Wilkins, 1997:163-189
13. Majeed HA, Mohammed KA, Salman HA. Renocolic fistula as a complication to xanthogranulomatous pyelonephritis. *Singapore Med J* 1997;38:116-119
14. Gibbons CE, Smith AL. Xanthogranulomatous pyelonephritis: a rare case of fistula between colon and kidney. *J R Army Med Corps* 1997;143:49-50
15. Osca JM, Peiro MJ, Rodrigo M, Martinez-Jabaloyas JM, Jimenez-Cruz JF. Focal xanthogranulomatous pyelonephritis: partial nephrectomy as definitive treatment. *Eur Urol* 1997;32:375-379
16. Raziel A, Steinberg R, Kornreich L, et al. Xanthogranulomatous pyelonephritis mimicking malignant disease: is preservation of the kidney possible? *Pediatr Surg Int* 1997;12:535-537
17. Kenney PJ, Breatnach ES, Stainley RJ. *Chronic inflammation.* In Pollack HM, ed. *Clinical urology.* Philadelphia: Saunders, 1990:827-835

대한방사선의학회지 2000;42: 153-157

J Korean Radiol Soc 2000;42:153-157

Imaging Findings of Xanthogranulomatous Pyelonephritis[1]

Jong Chul Kim, M.D.

[1]*Department of Diagnostic Radiology, Chungnam National University School of Medicine*

Purpose : To define the imaging patterns of xanthogranulomatous pyelonephritis (XGP).

Materials and Methods : The demographic, clinical, and imaging findings of 21 cases of pathologically proven XGP in 20 patients (bilateral in one) were evaluated. The findings of ultrasonography and CT were retrospectively evaluated with regard to distribution and extent of the disease, kidney size, the presence of calculi, hydronephrosis, and renal function. The findings were assessed by two radiologists, who established a consensus. Imaging and pathologic findings were compared.

Results : Sixteen of the 20 patients were female, and 19 were adults. Their age ranged from 3 to 61 (mean, 45) years. In all patients except one, the disease was unilateral (right: left = 13:16). In one patient, XGP was bilateral, and there were thus 21 cases. Seventeen (81%) of these were diffuse, and four (19%) were focal; extrarenal extension occurred in 13 cases (62%), among which ipsilateral pleural effusion was noted in two. The kidney was enlarged diffusely in 12 cases (57%), and focally in three (14%); urinary calculi were present in 16 cases (76%), with staghorn calculi in four of these; and hydronephrosis occurred in 17 (81%). Impairment of ipsilateral renal function was noted in 13 cases (62%). Clinical findings of inflammation such as fever, pyuria, bacteriuria, or leucocytosis were noted in all patients.

Conclusion : In addition to nephromegaly, renal function impairment, and urinary obstruction due to calculi, which are typical features of XGP, the condition may also show variable imaging findings. If the images obtained in the case of a middle-aged woman with clinical findings of urinary infection are atypical, we believe that XGP should be included in the differential diagnosis.

Index words : Kidney, inflammation
Kidney, CT
Kidney, US
Kidney, radiography

Address reprint requests to : Jong Chul Kim, M.D., Department of Diagnostic Radiology, Chungnam National University School of Medicine
640 Daesa-dong, Jung-ku, Taejeon 301-721, Korea.
Tel. 82-42-220-7835 Fax. 82-42-253-0061

국외 개최 학술대회(1)

■ **PERIPHERAL VASCULAR ULTRASOUND COURSE (2000년 1월 24-27일)**
venue: Winston-Salem, NC, USA.
contact: Wake Forest Univ. Sch. of Med., Center for Medical Ultrasound, Medical Center Boulevard, Winston-Salem, NC 27157-1039, USA.
(tel: 1-336-7164505; fax: 1-336-7164204;
E-mail: cmu@wfubmc.edu)

■ **U.S. HEALTHCARE EXHIBITION (2000년 1월 25-29일)**
venue: Pabexo Exhibition Center, havana, Cuba.
contact: Peter W. Nathan, PWN Exhibition Int., L.L.C., 4 Greenbrier Lane, Westport, CT 06880-1612, USA.
(tel: 1-203-2228660; fax: 1-203-2228335;
E-mail: pwnathan@aol.com)

■ **MEETING ON THE FUTURE OF CLINICAL MAGNETIC RESONANCE SPECTROSCOPY (2000년 1월 26일)**
venue: British Institute of Radiology, London, United Kingdom.
contact: Kitti Kottasz, BIR Conference Office, 36 Portland Place, London WIN 4AT, United Kingdom.
(tel: 44-171-3071429; fax: 44-171-3071414)

■ **23RD ANNUAL MEETING OF THE AMERICAN SOCIETY OF NEUROIMAGING (2000년 1월 26-29일)**
venue: San Juan, Puerto Rico.
contact: Theresa L. Gutoski, Am. Soc. of Neuroimaging, 5841 Cedar Lake Rd., Ste 204, Minneapolis, MN 55416, USA.
(tel: 1-612-5456291; fax: 1-612-5456073;
E-mail: theresagutoski@compuserve.com)

■ **IMAGING SCIENCE AND TECHNOLOGY SOCIETY SYMPOSIUM (2000년 1월 31일- 2월 2일)**
venue: Convention Center, Las Vegas, NV, USA.
contact: Pam Forness, 7003 Kilworth LA, Springfield, VA 22151, USA.
(tel: 1-703-6429090 fax: 1-703-6429094)

■ **26TH ANNUAL MEETING AMERICAN COLLEGE OF NUCLEAR PHYSICIANS (2000년 1월 31일-2월 2일)**
venue: Miami, FL, USA.
contact: Laikisha Jeffries, Project Coordinator ACNP, 4400 Jenifer Street NW, #230, Washington, DC 20015-2113, USA.
(tel: 1-202-2447904; fax: 1-202-2447355
E-mail: laikisha@acnp.com)

■ **ERASMUS COURSE ON MAGNETIC RESONANCE IMAGING (EMRI): HEAD AND NECK MRI IN VIENNA (2000년 1월 31일-2월 4일)**
venue: Univ. -Kl. f. Radiodiagnostik, Vienna, Austria.
contact: Prof. Dr. H. Imhof, Univ.-Kl. f. Radiodiagnostik, Währinger Gürtel 18-20, A-1090 Vienna, Austria.
(tel: 43-1-40400/5803; fax: 43-1-40400/3777;
E-mail: mr@univie.ac.at)

■ **MEETING ON IMPLEMENTATION OF NEW REGULATIONS (RADIATION PROTECTION) (2000년 2월)**
venue: British Institute of Radiology, London, United Kingdom.
contact: Kitti Kottasz, BIR, 36 Portland Place, London WIN 4AT, United Kingdom.
(tel: 44-171-3071429; fax: 44-171-3071414)

■ **23RD ANNUAL ADVANCED ULTRASOUND SEMINAR IN OBSTETRICS & GYNECOLOGY (2000년 2월 3-5일)**
venue: Orlando, FL, USA.
contact: Wake Forest Univ. Sch. of Med., Center for Medical Ultrasound, Medical Center Boulevard, Winston-Salem, NC, USA.
(tel: 1-336-7164505; fax: 1-336-7164204
E-mail: cmu@wfubmc.edu)

■ **NICER COURSE CHEST AND ABDOMINAL RADIOLOGY (2000년 2월 4-6일)**
venue: Pearl Int. Karachi Hotel, karachi, Pakistan.
contact: Britt D. Olsen, Course Secretary NICER, The NICER Inst., P.O. Box 4220 Torshov, N-0401 Oslo, Norway.
(tel: 47-23185118/5867; fax: 47-23186015)

■ **PRACTICAL RADIOLOGY AT WHISTLER (2000년 2월 6일-11일)**
venue: Chateau Whistler Resort, Whistler, B.C., Canada.
contact: Dr. Peter L. Cooperberg, Radiology Dept., St. Paul's, 1081 Burrard Street, Vancouver, B.C., Canada.
(tel: 1-604-6315026; fax: 1-604-6315283
E-mail: cooperb@unixg.ubc.ca)

■ **THIRD ANNUAL ENDOVASCULAR INTERVENTION PRACTICUM (2000년 2월 9-12일)**
venue: Beaver Run Resort & Conf. Ctr., Breckenridge, Colorado, USA.
contact: Susan O. Holtzman, President, Complete Conference Management, 11440 North kendal Drive, Suite 306, Miami, FL 33176, USA.
(tel: 1-305-2792263; fax: 1-305-2798221
E-mail: ccm@pobox.com)

■ **CONGRESS IMAGING IN THE NEW MILLENNIUM (2000년 2월 10-12일)**
venue: CSIR Conference Centre, Pretoria, South Africa.
contact: Ms. Ronelle van Loggerenberg, DIDASKO, P.O. Box 667, 0001 Pretoria, South Africa.
(tel: 27-12-3192646/3541514;
fax: 27-12-3192646/3291351;
E-mail: rvanlogg@medic.up.ac.za)