

## 영상 유도하 생검에서 자동생검총의 유용성<sup>1</sup>

이정형 · 이창수 · 이성문 · 김 홍 · 우성구 · 서수지

**목 적:** 종래 US나 CT유도하에 실시한 미세침흡인생검술은 합병증은 적으나 진단율이 낮은 결점이 있었다. 이에 연자들은 보다 굵은 18-gauge 생검침이 장착된 자동생검총을 이용한 조직생검시 합병증과 병리조직학적 결과 등을 비교분석하여 자동생검총의 유용성을 알아보고자 하였다.

**대상 및 방법:** 1992년 11월부터 1993년 12월까지 본원 진단방사선과에서 자동생검총으로 조직생검을 실시한 160예를 대상으로 하였다. 95예는 US, 65예는 CT로 유도하였으며, 생검총은 18G Tru-cut needle을 장착한 Pro-mag 2.2(Manan, U.S.A)와 Biopsy biosy gun(Bard, Sweden) 및 19.5G Mengini needle을 장착한 Auto-Vac(Angiomed, Germany)을 사용하였다. 시술직후 천자부위를 US나 CT로 촬영하여 합병증 여부를 관찰하였다. 생검부위별로는 총 160예중 US유도하에 실시한 95예는 간 65예, 전립선 20예로 대부분을 차지하였으며, CT유도하에 실시한 65예는 폐 26예, 간 12예, 췌장 6예 등이었다. 결과는 병리조직학 보고서를 바탕으로 하여 특이적 조직학적 진단이 가능했던 경우를 진단적 조직(Diagnostic Tissue)으로, 양성과 악성의 감별이 가능했지만 특이적 조직학적 진단으로서는 부족했던 경우를 암시적 조직(Suggestive Tissue)으로, 임상적 혹은 방사선학적으로 병변을 의심하였으나 조직표본상 특이소견이 없어 진단에 도움을 주지 못한 경우를 비진단적 조직(Non-diagnostic Tissue)으로, 검출된 표본이 조직검사에 불충분하거나 괴사조직 등으로 조직표본으로서 가치가 없었던 경우를 부적합적 조직(Inadequate Tissue)으로 구분하였다.

**결 과:** 총 160예중 진단적 조직을 얻었던 경우는 130예(81.3%)로써, US유도하 95예중 76예(80.0%), CT유도하 65예중 54예(83.1%)로 양자간에 유의할만한 차이는 없었으며, 암시적 조직을 얻은 경우는 13예(8.1%)였고, 진단적 조직과 암시적 조직을 양성결과로 간주하였을때 조직생검상 양성결과를 보인 경우는 143예(89.4%)였다. 비진단적 조직을 얻은 경우는 14예(8.7%)였으며, 부적합적 조직을 얻은 경우는 3예(1.9%)로 US유도하에 림프절생검 2예와 CT유도하에서의 간생검 1예뿐이었다. 합병증으로는 천자부위 통증을 제외하면, 특별한 처치없이 자연소실된 경미한 혈뇨 또는 혈변이 각기 2예 및 기흉 1예로, 치료를 요하는 심각한 합병증이 발생한 경우는 한 예도 없었다.

**결 론:** 자동생검총을 이용한 조직생검술은 인체의 각종 장기에 널리 적용되어 정확한 진단과 적절한 치료방침 결정에 도움을 줄 수 있는 안전하고 정확한 검사라고 사료된다.

### 서 론

최근 Ultrasound(US), Computed Tomography(CT) 및 Magnetic Resonance Image(MRI) 등을 이용한 영상 진단술이 급속히 발전되면서, 이들을 이용한 조직생검술이 병변의 조직학적 진단과 적절한 치료방침결정을 위해 널리 이용되고 있다(1-12).

절단침을 사용한 미세침생검술은 Silverman이 처음으로 실시한 이후 Dutra등이 폐질환을 처음으로 진단하였으

며(13), Sarin과 Bhatnagar<sup>1</sup>이 미만성폐질환을 처음으로 진단한 후 널리 사용되고 있다(14).

자동생검총을 이용한 조직생검술은 처음에는 전립선조직생검을 위해 사용되어 좋은 결과를 얻었으며(1, 10), 시술이 간편하고 신속하며 합병증 발생율이 적고 진단율이 높은 장점이 있어 인체의 각종 장기에 조직학적 진단을 위해 널리 이용되어지고 있다(1-5, 10).

저자들은 미세침흡인생검술 대신 고해상력을 가진 US나 CT유도하에 자동생검총을 이용하여 조직생검을 실시한 160예의 병리조직학적 결과와 합병증여부 등을 분석하여 자동생검총의 유용성을 문헌고찰과 더불어 보고하고자 한다.

<sup>1</sup>계명대학교 의과대학 진단방사선과학교실

이 논문은 1994년 7월 9일 접수하여 1994년 11월 21일에 채택되었음

## 대상 및 방법

1992년 11월에서 1993년 12월까지 본원 진단방사선과에서 자동생검총을 이용하여 조직생검을 실시한 160예를 대상으로 하였으며, 연령분포는 1세에서 82세까지 다양하였고, 성별분포는 남자가 111예, 여자가 49예였으며, 입원환자가 109예, 외래환자는 51예였다.

검사에 이용된 CT는 Somatom-DRH(Siemens, Germany)로써, 절편의 두께는 8mm로 하였으며, US는 Acuson 128 computed sonography로써 탐촉자와 탐촉자에 부착시킬수 있는 조직생검유도용 보조기기를 이용하였다. 생검총은 18G Tru-cut needle을 장착한 Pro-mag 2.2 (Manan, U.S.A)와 Biopsy biosy gun(Bard, Sweden) 및 19.5G Mengini needle을 장착한 Auto-Vac(Angiomed, Germany)을 사용하였다.

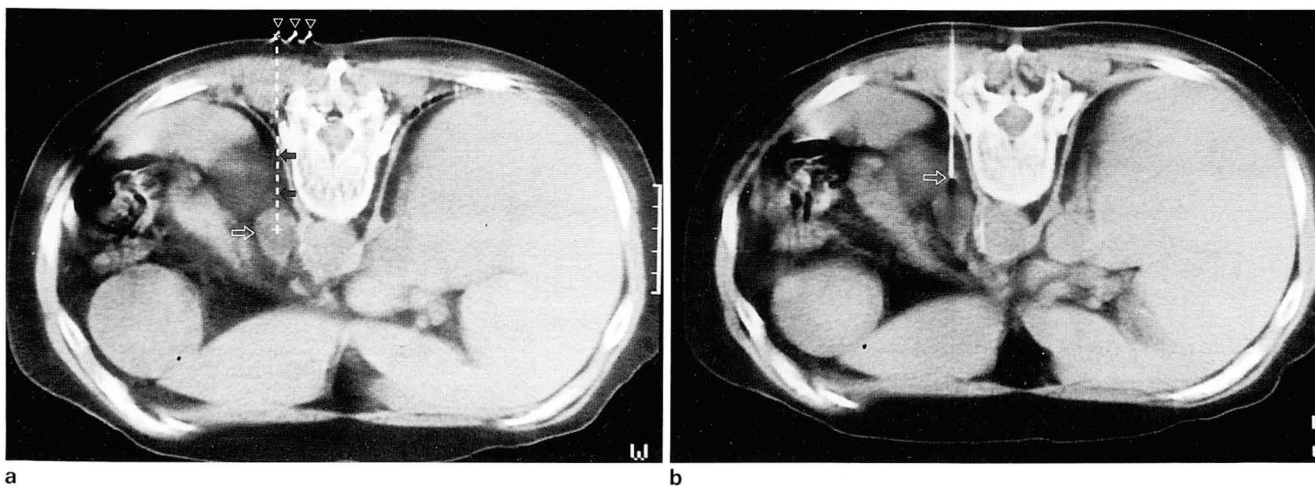
조직생검은 CT를 이용할 경우 이미 실시된 CT사진에서 가장 접근하기 쉽고 가까운 접근로와 환자의 체위를 결정하고, 기본적 촬영을 시행하여 병소와 접근로를 확인한 후, 피부표면에 표식자를 부착하여 다시 촬영한 후 병소까지의 거리 및 각도를 측정하였다. 천자부위를 소독하고 국소마취를 하여 그 부위에 통관침이 통과할 정도로 피부절개를 한 후, 무균조작이 된 검침으로 천자한 다음, 촬영을 실시하여 검침의 끝이 병변경계부에 도달한 것을 확인하고 생검총을 검침과 결합한 다음 방아쇠를 당겨 조직을 채취하였다(Fig. 1). US를 이용할 경우는 실시간 영상(Real-time Image)으로 표적병소와 검침을 확인하면서 검침의 끝이 병변의 가장자리에 도달하면 US의 탐촉자를

분리시킨후 CT이용시와 동일한 방법으로 조직을 채취하였으며, 색도플러 기능을 이용하여 가능한 한 큰 혈관을 피하도록 하였다(Fig. 2). 채취된 조직은 10% 포르말린에 고정하였고, 시술직후 천자부위를 US나 CT로 촬영하여 합병증여부를 관찰하였다.

조직생검시술은 경피적 조직생검 및 경직장 US유도하 전립선생검은 각기 동일한 한사람의 방사선과 전문의에 의해 시행되었으며, 경직장 US유도하 전립선생검시 4군데에서 시행한 것을 제외하면, 대부분 1회만으로 종료하였으며, 조직이 얻어지지 않았거나 괴사조직으로 판단된 경우에 한하여 2차생검을 시도하였고, 3회이상 조직생검을 시행하거나 비교를 위하여 주변 정상조직을 별도 생검한 경우는 없었다.

생검부위별로는 US유도하에서 실시한 95예중 간이 65예로 거의 대부분 차지하였으며, 전립선 20예 및 췌장 2예 순이며, CT유도하에서 실시한 65예에서는 폐가 26예로 가장 많았고, 간 12예 및 췌장 6예 등이었다(Table 1).

결과는 병리조직학 보고서를 바탕으로 하여 특이적 조직학적 진단이 가능했던 경우를 진단적 조직(Diagnostic Tissue)으로, 양성과 악성의 감별이 가능했지만 특이적 조직학적 진단으로서는 부족했던 경우를 암시적 조직(Suggestive Tissue)으로, 임상적 혹은 방사선학적으로 병변을 의심하였으나 조직표본상 특이소견이 없어 진단에 도움을 주지 못한 경우를 비진단적 조직(Non-diagnostic Tissue)으로, 검출된 표본이 조직검사에 불충분하거나 괴사조직 등으로 조직표본으로서 가치가 없었던 경우를 부적합적 조직(Inadequate Tissue)으로 구분하였다.



**Fig. 1.** CT-guided gun-biopsy of the left adrenal gland.

In this 60-year-old patient with known lung cancer, enlarged left adrenal gland(arrow) was identified on CT.

a. Pre-biopsy image with guide line.

High-density foci on the patient skin represent needle insertion points(open arrow heads), and dashed line indicates needle direction and depth.

b. Needle localization after insertion along the pre-biopsy guide line. Note beam-hardening artifact, which assures identification of the needle tip(arrows). Tissue obtained was diagnostic.

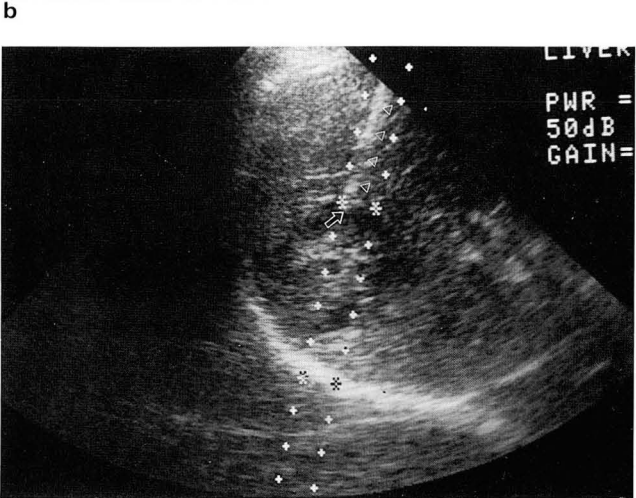
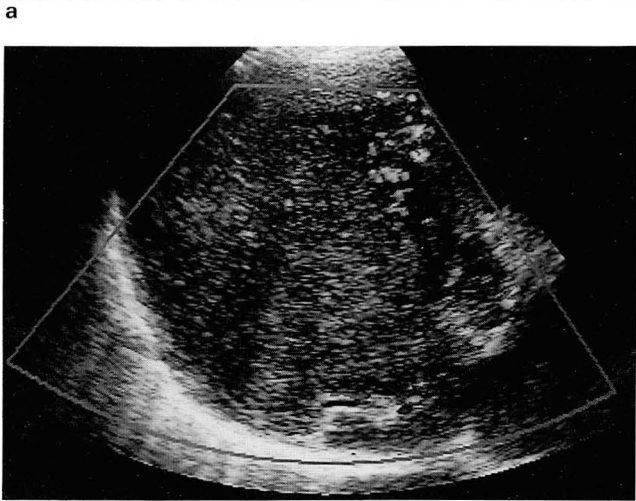
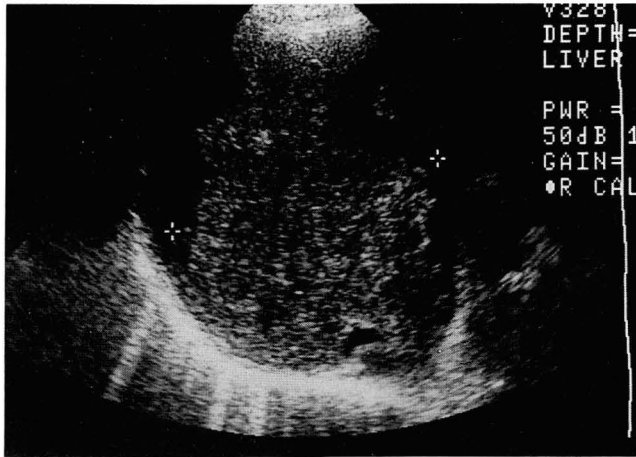


Fig. 2. US-guided gun-biopsy of liver mass.

a. US of the liver shows poorly margined large inhomogeneous echogenic mass in right lobe.

b. Color doppler examination before biopsy reveals tumor vessels around and within the mass.

c. Inserted biopsy needle (arrow head) is well identified within guide-lines on US. Needle tip (arrow) is located at peripheral portion of the mass. The tumor vessels can be avoided on color doppler mode.

Table 1. Distribution of the Biopsy Sites

	US-Guided No. of Case	CT-Guided No. of Case	Total No. of Case
Chest			
Lung	0	26	26
Mediastinum	1	3	4
Abdomen			
Liver	65	12	77
Pancreas	2	6	8
Adrenal Gland	0	2	2
Others	3	3	6
Pelvis	0	5	5
Soft Tissue	0	5	5
Lymph Node	2	2	4
Others (Bone & Thyroid)	2	0	2
Transrectal Prostatic Biopsy	20	0	20
Total	95	65	160

US=ultrasound, CT=computed tomography, No. =number

Table 2. Summary and Analysis of Biopsies (%)

Specimen	US-guided No. of Case	CT-guided No. of Case	Total No. of Case
Diagnostic	76 (80.0)	54 (83.1)	130 (81.3)
Suggestive	6 ( 6.3)	7 (10.8)	13 ( 8.1)
Non-diagnostic	11 (11.6)	3 ( 4.6)	14 ( 8.7)
Inadequate	2 ( 2.1)	1 ( 1.5)	3 ( 1.9)
Total	95	65	160

US=ultrasound, CT=computed tomography, No=number

## 결 과

병변의 크기는 1cm의 폐결절에서 15cm의 간내 종괴까지 다양하였으며, 모두 160예를 대상으로 자동생검총을 이용한 조직생검을 실시하여 157예(98.1%)에서 병리조직학적 검사에 충분한 조직표본량을 얻을 수 있었고, 부적합적 조직은 3예에 불과하였다.

진단적 조직을 얻었던 경우는 모두 160예중 130예(81.3%)로 US유도하에서 95예중 76예(80.0%), CT유도하에서 65예중 54예(83.1%)였고, 암시적 조직을 얻은 경우는 13예(8.1%)로서 US유도하에서 6예로 모두 간생검의 경우였고, CT유도하에서 7예로 폐생검이 6예, 둔부종괴가 1예였다. 진단적 조직과 암시적 조직을 조직생검결과 양성으로 간주하였을때 전체적으로 조직생검상 양성결과를 보인 경우는 160예중 143예(89.4%)였다. 비진단적 조직을 얻은 경우는 모두 14예(8.7%)로서 US유도하에서 11예로 모두 간생검의 경우였고, CT유도하에서는 3예로 폐생검 2예와 췌장생검 1예의 경우였으며, 부적합적 조직을 얻은 경우는

3예(1.9%)로 US유도하에 림프절생검 2예와 CT유도하에서의 간생검 1예뿐이었다(Table 2).

US유도하에서 비진단적 조직을 얻은 간생검 11예의 원인을 분석해 본 결과 7예에서 크기가 3cm이하의 작은 결절이었고, 1예는 5cm의 동예코의 종괴를 보인 경우였으며, 나머지 3예는 간경변환자에서 미만성간암이 의심되었던 경우였다. 병변의 위치는 작은 결절로 보였던 7예중 6예에서 우측 횡격막 직하방부위(Liver dome)에 위치해 있었으며, 1예는 좌간엽내 횡격막 직하부에 위치한 경우였다. CT유도하에서는 비진단적 조직을 얻은 3예중 폐생검 2예의 경우는 1.5cm 크기의 결절이 우측 횡격막 직상부에 인접해 있는 경우였으며 채장생검 1예의 경우는 총수담관과 채장관의 확장이 있었지만 채장두부에서 명백한 종괴를 발견할 수 없었던 경우였다.

부적합적 조직을 얻은 3예중 US유도하 림프절생검 2예의 경우 원발성 암의 전이를 의심하였으나 조직생검시 주위 중요장기와 인접하여 검침의 적절한 접근로 확보가 어려워 조직검사에 충분한 조직표본을 얻지 못하였고, CT유도하 간생검 1예의 경우는 위암환자로서 CT상 간에 4cm 크기의 종괴가 주변부에 불규칙한 석회화가 있었고 내부에는 완전괴사로 생각되는 저밀도와 일부 공기음영도 관찰되어 전이암보다는 농양을 의심하였으며 조직생검상 괴사조직만 보였으나 술후 위암의 간전이로 증명되었던 경우였다.

합병증으로서는 대부분의 경우 시술도중 혹은 직후에 경미한 천자부위 통증을 호소하였으나 특별한 조치가 필요없었으며, 경직장 US유도하 전립선생검 4예에서 혈뇨와 혈변이 각각 2예 및 CT유도하 폐생검 1예에서 경미한 기흉이 발생하였으며, 특별한 처치없이 자연소실되었으며, 외과적 처치나 수혈 등을 필요로하는 심각한 합병증이 발생한 경우는 한 예도 없었다.

## 고 찰

영상기술 및 다양한 미세침의 발달로 인해 영상유도하의 미세침흡인술을 이용한 조직학적 진단이 용이하게 되었으나, 1980년대초 자동생검총이 고안되어(1, 2, 4, 10) 이를 이용한 전립선조직생검이 Bard Urological Division에서 소개된 후 유용성이 입증되어 널리 이용되고 있다(1, 4, 10).

최근에 다양한 종류의 생검총이 소개되고 있지만, Hopper 등(4)은 생검총의 종류에 따른 진단율의 차이는 없다고 보고 하였으며, 저자들의 경우에도 마찬가지였다.

고전적인 미세침흡인술과 비교해보면 생검기기의 조작이 보다 간편하여 시술시간을 단축시켜 환자에게 불편감을 적게 하고, 흡인 생검시 반복되는 세침의 움직임으로 유발되는 조직파괴가 없으며, 진단에 필요한 보다 충분한 조직량을 얻어 진단율이 더욱 높다고 보고하였고(1, 3), Elvin 등(5)은 포르말린에 고정이 쉽게 되는 등 병리조직

학적 처리가 간단하다고 보고하였다.

영상유도방법으로는 US, CT 및 투시기 등이 주로 이용되며(1, 10), CT유도방법은 3차원적 단면상을 만들 수 있으므로 작은 병소에도 정확히 생검침을 도달시킬 수 있고, 또한 병소주위의 큰 혈관 등을 확인 할 수 있기 때문에 널리 이용되고 있으며(1, 2, 11). Elvin 등(5)은 유도방법으로 US가 조작이 보다 간편하고 신속하며 특히 호흡에 의한 생검위치 변화로 조직표본 채취의 실패를 감소시킴으로 CT보다 유용하다고 보고하였다. 저자들의 경우에는 폐생검은 CT유도하에서만 시행하였으며, CT는 US에 비해 검침의 끝을 찾기가 비교적 수월하였고, US는 병변의 수직 혹은 수평면에 대해 각(angle)을 주어 천자해야 할 경우 CT보다 편리하였으며, 또한 US를 이용할 경우 직접 병소부위를 관찰하며 색도플러 기능을 이용하여 조영제를 사용하지 않고도 큰 혈관을 확인하여 피할 수 있었다. 그러나 CT와 US 각기 유도하 조직생검에 있어 저자들의 경우는 진단율 및 합병증 발생빈도에는 유의할만한 차이가 없었다.

자동 생검총을 이용한 경피적 조직생검에서 진단적 조직을 얻은 경우는 Parker 등(1)은 92%, Elvin 등(5)은 94% 및 Chezmar 등(9)은 98.4%로써, 보고자에 따라 약간의 차이가 있으나 거의 모든 보고들이 진단적 조직채취율이 매우 높은 결과를 보고하였다. 저자들의 경우에는 진단적 조직을 얻었던 경우(130예)와 암시적 조직을 얻었던 경우(13예)를 조직생검결과 양성으로 간주하였을 때 전체적으로 조직생검상 양성결과를 보인 경우는 160예중 143예(89.3%)로 이들의 보고보다 다소 낮은 비율을 나타내었는데, 이는 Parker 등(1)에서는 전립선생검이 대부분을 차지하였고, Elvin 등(5)에서는 채장만을, Chezmar 등(9)에서는 이식간생검만을 시행한 반면, 이 연구에서는 다른 부위에 비해 호흡운동에 의한 이동정도가 많은 간 및 폐생검이 대부분을 차지하였고, 간질환 및 폐질환을 가진 환자들에서 호흡조절이 잘되지 않거나 움직이는 등 생검시 협조가 잘 안되었기 때문으로 사료된다.

진단에 필요한 충분한 조직표본을 얻기는 했으나 조직표본상 특이소견이 없어 진단에 도움을 주지 못하거나, 검출된 표본이 조직검사에 불충분하거나 괴사조직 등으로 조직표본으로서 가치가 없었던 경우가 있을 수 있는데, 이런 요인으로서는 검침의 위치선택이 잘못되었거나, 병소부위의 크기 및 호흡에 의한 병소위치의 변화, 괴사조직 등 병소의 형태등이 관여하였으며(1, 2, 5), Elvin 등(5) 및 Bernardino 등(10)은 시술자의 경험과 숙련도도 이에 관여한다고 보고하였다. 저자들의 경우 비진단적 조직이 얻어진 경우는 14예(8.7%)로 그 원인을 분석해 보았을때, 첫째 병변의 크기가 대부분 3cm이하였고, 둘째 위치가 횡격막 직상부나 직하부로 호흡에 의한 위치변동이 많았으며 검침 접근로가 각을 많이 주어야 하는 곳이었으며, 셋째로는 임상적 혹은 방사선학적으로 병변을 의심하였으나 뚜렷한 종괴음영을 그릴 수 없었던 경우들로서 간경변환



자에 미만성간암을 의심하였던 경우가 3예 및 뚜렷한 종괴가 보이지 않았지만 췌장두부암을 의심하고 생검을 시행한 경우가 1예였다. 이에 저자들은 병변의 크기, 위치 및 형태가 진단적 조직을 얻는데 영향이 클 것으로 사료된다.

합병증으로는 폐조직생검의 경우 기흉, 객혈, 흉통, 피하기종, 늑막삼출액, 일시적 저혈압 등이 발생할 수 있으며, 이 가운데 가장 흔한 합병증으로는 기흉으로 보고되고 있다(1, 3, 15-18). Parker 등(1)은 18G 검침과 생검총을 이용하여 인체의 각종 장기에 조직생검을 실시한 180예에서 흉관삽관술이 필요했던 기흉 2예, 수혈조치가 필요했던 출혈 1예 등 모두 3예(1.6%)에서만 심각한 합병증이 발생하였다고 보고하였고, Chezmar 등(9)은 252예의 이식간 생검에서 2예(0.8%)에서만 흉관삽관술이 필요했던 혈흉 1예와 수혈조치가 필요했던 출혈 1예의 합병증이 발생하였다고 보고하였다. Elvin 등(5)은 경피적췌장생검시 합병증으로 천자부위 통증, 출혈, 담즙누출, 일시적 저혈압, 췌장염, 누관형성, 감염, 검침경로의 암세포전이 등이 유발될 수 있다고 보고하고, 총 47예에서 생검총을 이용한 조직생검을 실시하였으나 5예에서만 경미한 합병증(천자부위 통증 2예, 일시적 저혈압 2예, 췌장염의 임상증상이 없는 혈청 amylase 상승 1예)만이 유발되었다고 보고하였다. Haaga 등(17)은 구경이 큰 검침(14G-20G)이 구경이 작은 검침(20G이하) 보다 조직의 양을 많이 얻을 수 있어 진단율이 높은 반면 합병증 발생율이 높다고 보고하였으나, Bernardino 등(10)의 보고에서는 합병증 발생율은 검침구경의 크기보다는 시술자의 경험과 숙련도에 의해서 상당한 영향을 받는다고 하였으며, Wittenberg 등(18)은 18G 검침과 생검총을 이용한 조직생검시 합병증 발생율은 고전적인 20G 또는 22G 검침사용시와 비교하여 특별한 차이가 없었다고 보고하였다. 자동 생검총과 18G 검침을 이용한 보고들에서 약간의 차이는 있으나 심각한 합병증 발생율은 매우 낮으며, 본 실험의 경우에서도 자연소실된 경미한 혈뇨와 혈변 각기 2예 및 기흉 1예를 제외하고는 특별한 합병증이 발생하지 않았다. 또한, 오래전부터 외래 환자에서도 안전하게 조직생검술이 시행되고 있었으며(14), 저자들의 경우에서도 51예가 외래환자로 입원환자에 비하여 특별한 전후처치가 필요없이도 합병증 발생율이나 정확도에서 큰 차이가 없이 안전하게 실시하였다.

이상의 결과로 보아 자동생검총을 이용한 조직생검술은 연령과 성별 및 입원여부에 관계없이 인체의 각종 장기에 널리 적용되어 정확한 진단과 적절한 치료방침 결정에 도

움을 줄 수 있는 안전하고 정확한 검사라고 사료된다.

## 참 고 문 헌

1. Parker SH, Hopper KD, Yakes WF, et al. Image-directed percutaneous biopsies with a biopsy gun. *Radiology* **1989**;171: 663-669
2. Charboneau JW, Reading CC, Welch TJ. CT and sonographically guided needle biopsy: Current techniques and new innovations. *AJR* **1990**;154:1-10
3. Smith EH. Complications of percutaneous abdominal fine-needle biopsy. *Radiology* **1991**;178:253-258
4. Hopper KD, Baird DE, Reddy VV, et al. Efficacy of automated biopsy guns versus conventional biopsy needles in the pygmy pig. *Radiology* **1990**;176:671-676
5. Elvin A, Andersson T, Scheibenpflug L, et al. Biopsy of the pancreas with a biopsy gun. *Radiology* **1990**;176:677-679
6. Torp-Pedersen S, Lee F, Litrup PJ, et al. Transrectal biopsy of the prostate guided with transrectal US: Longitudinal and multiplanar scanning. *Radiology* **1989**;170:23-27
7. Rifkin MD, Choi H. Implication of small, peripheral hypoechoic lesions in endorectal US of the prostate. *Radiology* **1988**;166:619-622
8. Dyke CH, Toi A, Sweet JM. Value of random of US-guided transrectal prostate biopsy. *Radiology* **1990**;176:345-349
9. Chezmar JL, Keith LL, Nelson RC, et al. Liver transplant biopsy with a biopsy gun. *Radiology* **1991**;179:447-448
10. Bernardino ME. Automated biopsy devices: Significance and safety. *Radiology* **1990**;176:615-616
11. Westcott JL. Direct percutaneous needle aspiration of localized pulmonary lesions: Results in 422 patients. *Radiology* **1980**;137:31-35
12. Westcott JL. Percutaneous needle aspiration of hilar and mediastinal masses. *Radiology* **1981**;141:323-329
13. Dutra FR, Geraci CL. Needle biopsy of the lung. *JAMA* **1954**; 155:21
14. Stevens GM, Jackman RJ. Outpatient needle biopsy of the lung: Its safety and utility. *Radiology* **1984**;151:301-304
15. Harter LP, Moss AA, Goldberg HI, et al. CT-guided fine-needle aspirations for diagnosis of benign and malignant disease. *AJR* **1983**;140:363-367
16. Gobien RP, Skucas J, Paris BS. CT-assisted fluoroscopically guided aspiration biopsy of central hilar and mediastinal masses. *Radiology* **1981**;141:443-447
17. Haaga JR, LiPuma JP, Bryan PJ, et al. Clinical comparison of small and large-caliber cutting needles for biopsy. *Radiology* **1983**;146:665-667
18. Wittenberg J, Mueller PR, Ferrucci IT, et al. Percutaneous core biopsy of abdominal tumors using 22 gauge needles: further observations. *AJR* **1982**;139:75-80

## Usefulness of Automated Biopsy Guns in Image-guided Biopsy<sup>1</sup>

Jung Hyung Lee, M.D., Chang Soo Rhee, M.D., Sung Moon Lee, M.D.,  
Hong Kim, M.D., Sung Ku Woo, M.D., Soo Jhi Suh, M.D.

<sup>1</sup>Department of Diagnostic Radiology, Keimyung University School of Medicine

**Purpose:** To evaluate the usefulness of automated biopsy guns in image-guided biopsy of lung, liver, pancreas and other organs.

**Materials and Methods:** Using automated biopsy devices, 160 biopsies of variable anatomic sites were performed: Biopsies were performed under ultrasonographic(US) guidance in 95 and computed tomographic (CT) guidance in 65. We retrospectively analyzed histologic results and complications.

**Results:** Specimens were adequate for histopathologic diagnosis in 143 of the 160 patients(89.4%)-Diagnostic tissue was obtained in 130 (81.3%), suggestive tissue obtained in 13(8.1%), and non-diagnostic tissue was obtained in 14(8.7%). Inadequate tissue was obtained in only 3(1.9%). There was no statistically significant difference between US-guided and CT-guided percutaneous biopsy. There was no occurrence of significant complication. We have experienced mild complications in only 5 patients-2 hematuria & 2 hematochezia in transrectal prostatic biopsy, and 1 minimal pneumothorax in CT-guided percutaneous lung biopsy. All of them were resolved spontaneously.

**Conclusion:** The image-guided biopsy using the automated biopsy gun was a simple, safe and accurate method of obtaining adequate specimen for the histopathologic diagnosis.

**Index Words:** Biopsies, technology

Biopsies, complications

Ultrasound(US), guidance

Computed tomography(CT), guidance

Address reprint requests to : Department of Diagnostic Radiology, Keimyung University Dongsan Medical Center  
# 194 Dongsan-dong, Joong-ku, Taegu 700-310 Korea. Tel. 82-53-250-7767 Fax. 82-53-250-7766