

폐를 침범한 피부근염/다발성근염의 임상적 양상

서울대학교 의과대학 내과학교실 및 의학연구원 폐연구소

박근민, 최창민, 엄상원, 황용일, 임재준, 이재호, 유철규,
이춘택, 정희순, 송영욱, 김영환, 한성구, 심영수

= Abstract =

Clinical Features of Dermatomyositis/Polymyositis(DM/PM) with Lung Involvement

Gun Min Park, M.D, Chang Min Choi, M.D., Sang Won Um, M.D.,
Yong Il Hwang, M.D., Jae-Joon Yim, M.D., Jae Ho Lee, M.D., Chul-Gyu Yoo, M.D.,
Choon-Taek Lee, M.D., Hee Soon Chung, M.D., Young Wook Song, M.D.,
Young Whan Kim, M.D., Sung Koo Han, M.D., Young-Soo Shim, M.D.

*Department of Internal Medicine, Lung Institute of Medical Research Center,
Seoul National University College of Medicine, Seoul, Korea*

Background : Although lung involvement has been reported in 5 to 46% of dermatomyositis/polymyositis (DM/PM) patients, reports of the condition in Korea are rare. This study evaluated the clinical features of lung involvement in DM/PM patients.

Methods : The medical records, laboratory results and radiologic findings of 79 DM/PM patients, who attended the Seoul National University Hospital (SNUH) between 1989 and 1999, were reviewed retrospectively.

Results : A total 79 patients of whom 24 patients(33%) showed lung involvement, were enrolled in this study. More patients with lung involvement were female(F : M=11 : 1), and older compared with those without lung involvement. Patients with lung involvement presented with dyspnea(79%), coughing(67%), an elevated ESR, and CK/LD. Anti-Jo 1 antibody test was positive in 30%, which is significantly higher in patients with lung involvement.

Address for correspondence :

Young Whan Kim, M.D.

Department of Internal Medicine, Lung Institute of Medical Research Center, Seoul National University College of Medicine, Seoul, Korea, 28 Yongon-Dong, Chongno-Gu, Seoul, 110-744, Korea

Phone : 02-760-2586 Fax : 02-762-9662 E-mail : ywkim@snu.ac.kr

A simple chest X-ray of the patients with lung involvement exhibited reticular opacity(50%), reticulonodular opacity(30%), patchy opacity(29%), nodular opacity(13%) and linear opacity(4%). HRCT(n=24) showed ground glass opacity(75%), linear or septal thickening(50%), patchy consolidation(42%), honey-combing(33%) and nodular opacity(17%). The pulmonary function test showed a restrictive ventilatory pattern(77%) and a lower diffusing capacity(62%). The patients were followed up during a mean duration of 30 ± 28 months. They were treated with steroid only(50%) or a combination of steroids and cytotoxic agents(46%). Muscle symptoms were improved in 89% with treatment, but an improvement in the respiratory symptoms or in the pulmonary function test was rare. Patients with lung involvement had a higher mortality rate(21%) than those without lung involvement(10%) during the follow-up periods.

Conclusion : DM/PM patients with lung involvement were mostly female, older and had a higher positive rate Anti-Jo 1 antibodies, but there was no significant difference in prognosis. (Tuberculosis and Respiratory Diseases 2001, 50 : 354-363)

Key words : Dermatomyositis, Polymyositis, Interstitial lung disease, Lung involvement, Anti-Jo 1 antibody.

서 론

피부근염/다발성근염은 원인이 알려지지 않은 결체조직 질환으로, 횡문근 및 폐 등의 다른 기관에도 일차적으로 또는 근위약을 통한 전신적인 침범을 보일 수 있다. 이 질환의 폐침범의 빈도는 5-46%로 보고되고 있으며^{1,5}, 최근 고해상도 컴퓨터 단층촬영(HRCT)의 출현 등 진단기술의 발달로 인해 그 빈도가 증가하고 있다.

폐침범의 임상상은 다양하게 나타날 수 있으나 대개 기침, 호흡곤란, 흡기시 악설음의 호흡기 증상과 징후가 주로 나타나게 되고, 간혹 Hamman-Rich syndrome과 같이 급속히 진행되는 경우도 있다⁶. 대개 근육 증상이 호흡기 증상 선행하나⁷ 호흡기 증상이 먼저 나타나기도 한다. 검사상 Anti-Jo 1 항체가 양성인 경우 폐침범이 빈도가 높은 것으로 알려져 있다. 폐침범의 방사선학적 소견으로 미만성의 망상형 또는 망상결절형 침윤이 주로 폐하부에서 관찰되며, 이의 병리소견은 다양하게 나타나는데 Bronchiolitis obliterans with organizing pneumonia(BOOP), Usual interstitial pneumonia(UIP), diffuse alveolar damage(DAD)의 소견이 흔하고, BOOP

의 병리소견을 보이는 경우 DAD의 소견을 보이는 경우보다 예후가 좋은 것으로 알려져 있다⁸.

폐침범이 피부근염/다발성근염 환자의 이환율과 사망률의 주요 원인으로 여겨져 관심이 증가하고 있으나, 국내에서는 아직 김 등의 보고 이외에는 피부근염/다발성근염 환자의 폐침범 양상에 대한 보고가 없는 실정이다⁸. 이에 본 논문에서는 서울대학교 병원에서 진단된 피부근염/다발성근염 환자의 폐침범의 임상상을 평가하고, 이를 폐침범이 없는 환자의 임상상과 비교분석 하였다.

방 법

연구는 1989년에서 1999년 사이에 서울대학교 병원에서 피부근염/다발성근염으로 진단되어 입원 및 외래치료를 받으며 추적 관찰한 환자를 대상으로 하였으며, 환자의 의무기록과 흉부 방사선 사진을 후향적으로 분석하였다.

본 연구에서 피부근염/다발성근염의 진단은 Bohan & Peter criteria⁹에 근거하여 probable 또는 definite 진단을 받은 경우로 정의하였고, 폐침범은 흉부 방사선 사진상 이상 소견을 보이면서, 호흡기 증상 또

Table 1. Gender, age and symptoms in DM/PM

		Lung involvement (+)	Lung involvement (-)	p-value
		n=24	n=55	
Gender	M	2	18	0.02
	F	22	37	
Age (Mean)		50	43	0.05
Fever		12 (50%)	15 (29%)	NS
Arthralgia		9 (38%)	21 (38%)	NS
Raynaud's phenomenon		4 (17%)	17 (33%)	NS
Dysphagia		2 (8%)	13 (24%)	NS
Dyspnea		19 (79%)		
Cough		16 (67%)		

Table 2. Laboratory findings in DM/PM

	Lung involvement(+)	Lung involvement(-)	p-value
ESR(mm/hr)*	47 ± 7	43 ± 6	NS
GOT (U/L)*	170 ± 35	203 ± 51	NS
GPT (U/L)*	110 ± 18	138 ± 22	NS
CK (IU/L)*	2169 ± 820	2916 ± 730	NS
LD (IU/L)*	577 ± 61	614 ± 48	NS
FANA (+)	57%	63%	NS
Anti-Jo1 Ab(+)	33%	0%	0.03

*Mean ± Standard error

는 폐기능검사 상 이상 소견이 있는 경우로 정의하였다. 전신성 홍반성 루푸스, 류마티스 관절염 등의 다른 결합조직 질환과 동반되어 폐침범 소견을 보이는 경우는 연구에서 제외하였다. 연구에 포함된 피부근염/다발성근염 환자를 대상으로 폐침범의 유병율과 폐침범 유무에 따른 임상상의 차이 및 폐침범의 양상에 대해 살펴보았다.

통계적 분석은 SPSS for Windows version 10.0 (SPSS Inc.)을 사용하였다. 연속형 변수의 비교는 Student's t-test를 사용하였고, 범주형 변수의 비교는 Chi-square test를 사용하였다. 폐침범 유무에 따른 사망률은 Kaplan-Meier method와 Log-rank test를 사용하여 분석하였다.

결 과

연구에 포함된 피부근염/다발성근염 환자는 모두 79명이었으며, 이들 중 폐침범이 있는 환자는 24명(30%), 폐침범이 없는 환자는 55명(70%)이었다. 전체 환자 중 남성은 20명(25%), 여성은 59명(75%)으로 남녀비는 1:3 이었고, 평균연령은 44 ± 14세(20-72세)였다.

1. 폐침범 유무에 따른 임상양상의 차이

폐침범이 있는 환자는 남성이 2명, 여성이 22명(남녀비 1:11)으로 폐침범이 없는 군보다 여성의 비율이

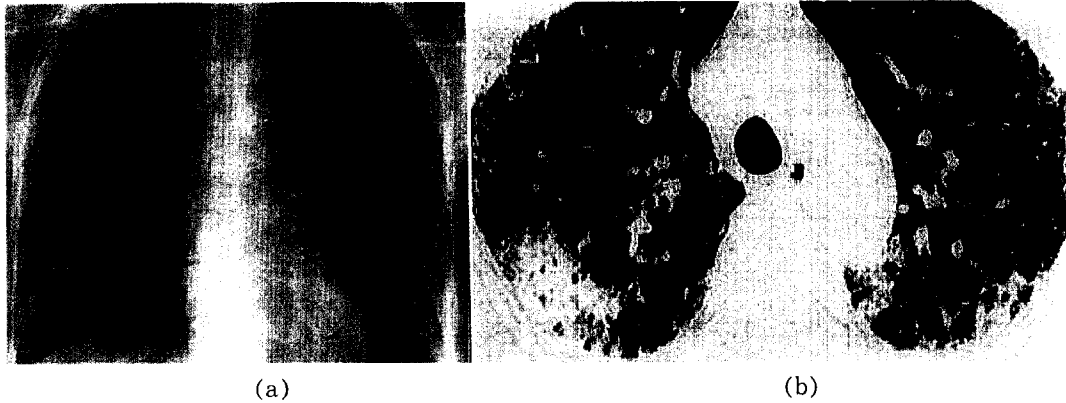


Fig. 1. Radiologic findings in DM/PM with lung involvement. (a) simple chest X-ray showed reticular opacity in peripheral portion of BLRF (b) HRCT showed patchy consolidation and ground glass opacity(GGO) with septal line thickening mainly in subpleural area.

높았고(p -value : 0.02), 폐침범이 있는 환자의 평균 연령은 50 ± 13 세로 폐침범이 없는 환자(43 ± 15 세)보다 높았다(p -value : 0.05). 발열은 폐침범이 있는 환자에서 많은 경향을 보였으나, 통계적으로 유의한 차이는 없었다. 관절통, Raynaud씨 현상, 연하곤란의 빈도도 폐침범 유무에 따른 통계적으로 유의한 차이는 없었다. 폐침범이 있는 환자는 주로 호흡곤란과 기침의 호흡기 증상을 보였다(Table 1). 검사실 소견상 ESR, GOT, GPT, CK(Creatine kinase), LD(Lactate dehydrogenase), 항핵항체(FANA) 양성율은 양 환자군에서 통계적으로 유의한 차이를 보이지 않았다. 전체 환자 중 30%에서는 내원 당시 정상 CK 소견을 보였고, 폐침범 유무에 따른 차이는 보이지 않았다. Anti-Jo 1 항체는 폐침범이 있는 군에서만 30%에서 양성의 소견을 보였다(p -value : 0.03)(Table 2). 총 4명의 피부근염/다발성 근염 환자에서 악성질환이 동반되었는데, 폐침범이 있는 환자에서 1명, 폐침범이 없는 환자에서 3명으로 나타났다(p -value : NS).

2. 피부근염/다발성근염 환자의 폐침범 양상

흉부 방사선학적 검사를 살펴보면, 단순 흉부 방사선

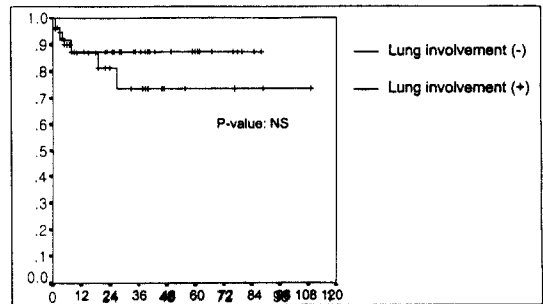


Fig. 2. Cumulative survival rate of DM/PM by Kaplan-Meier curve.

촬영 상 망상형 음영이 12명(50%), 망상결절형 음영이 8명(30%), 반점상 음영이 7명(29%), 결절형 음영이 3명(13%), 선상 음영이 2명(4%)에서 보였다. HRCT 상, 간유리 음영이 18명(75%), 선상 음영 또는 중격의 비후가 12명(50%), 반점상 음영이 10명(42%), 벌집낭이 8명(33%), 결절형 음영이 4명(17%)에서 보였다. 흉부 방사선 검사 상 폐침범 부위의 분포는, 주로 폐하부에 있는 경우가 19명(81%), 전폐야에 미만성으로 있는 경우가 5명(19%)으로 나타났다(Fig. 1).

폐기능검사 상, 검사를 시행한 22명의 환자 중 17명(77%)에서 제한성 장애($FVC < \text{예측치의 } 80\%$)

Table 3. Treatment modality and mortality in DM/PM

	Lung involvement (+) n=24	Lung involvement (-) n=55
No treatment	1 (4%)	0 (0%)
Prednisone only	10 (42%)	22 (40%)
PD + Cytotoxic agent	13 (54%)	33 (60%)
Mortality	5 (21%)	6 (11%)

를 보였고, 이를 세분하였을 때, 35%에서 정도, 24%에서 중등도, 41%에서 중증의 제한성 장애 소견을 보였다. 5명(23%)은 정상 환기 소견을 보였다. 폐확산능 검사를 시행한 21명의 환자 중 13명(62%)은 폐확산능이 감소하였고, 8명(38%)은 정상소견을 보였다.

7명(29%)의 환자에서 폐조직 검사가 시행되었는데, 병리소견을 살펴보면, 개흉폐생검을 한 4명의 환자에서는 Acute interstitial pneumonia(AIP)가 2명, UIP or BOOP와 만성 비특이성 염증이 각각 1명에서 나타났고, 경기관지폐생검을 한 3명의 환자에서는 모두 만성 비특이성 염증 소견을 보였다.

3. 폐침범이 있는 피부근염/다발성근염 환자의 치료 및 예후

폐침범이 있는 피부근염/다발성근염 환자 24명 중 13명(54%)은 병용치료(경구 프레드니손+면역억제제), 10명(42%)은 경구 프레드니손 단독 치료를 받았으며, 1명(4%)은 치료를 받지 않았다. 폐침범이 없는 환자 55명 중 33명(60%)은 병용치료(경구 프레드니손+면역억제제), 22명(40%)은 경구 프레드니손 단독 치료를 받았다(Table 3). 면역억제제는 cyclophosphamide(주로 pulse 치료), methotrexate, azathioprine이 사용되었고, cyclosporin은 사용되지 않았다. 환자는 양군에서 평균 $30 \pm 28(1-109)$ 개월 간 추적관찰되었다. 폐침범이 있는 피부근염/다발성근염 환자는 89%(17명/19명)에서 치료 후 근육증상이 호전되었고, 폐침범이 없는 환자는 87

%에서 근육증상 호전되었다. 폐침범이 있는 환자의 호흡기 증상은 치료 이후 2명(11%)만이 호전되었고, 8명(42%)은 증상의 변화가 없었으며, 9명(47%)은 오히려 악화되었다. 추적 관찰 기간 중 폐기능 검사를 시행한 12명의 환자 중 2명(17%)은 제한성 장애 또는 폐확산능의 호전을 보였지만, 5명(41.5%)은 변화가 없었고, 나머지 5명(41.5%)은 오히려 악화되었다. 추적 관찰 기간동안 폐침범이 있는 환자는 5명(21%), 폐침범이 없는 환자는 6명(11%)이 사망하였다(Table 3). 그러나 양 군에서 통계적으로 유의한 생존율의 차이는 없었다(p-value : NS). 폐침범이 있는 환자 중 3명은 발열, 급격히 진행되는 호흡곤란 등 중증폐렴 또는 패혈증과 감별되지 않는 증상으로, 1명은 패혈증으로 내원하여 치료를 받던 중 사망하였고, 1명은 19개월 동안 경과 관찰 중 급격한 호흡곤란의 악화로 사망하였다. 이들 중 2명이 개흉폐생검을 시행하였고, 모두 AIP의 소견을 보였다. 폐침범이 없는 환자의 사망원인으로는 패혈증(2명), 폐렴(1명), 호흡부전(1명), 위장관 출혈(1명), 부정맥(1명)이 있었다.

고 찰

피부근염/다발성근염 환자에서 폐침범의 유병율은 초기의 연구에서는 방사선학적 소견 상 5-10%로 보고되었으나, 이후 폐기능검사 등의 생리학적 검사를 포함하면 30-40%에 이른다는 보고가 있었고, 최근에는 환자의 46%에서 폐침범이 있음이 보고된 바 있다¹⁻⁵. 이러한 폐침범은 여러 연구에서 이환율(40%)과 사

망률(27%) 증가의 가장 흔한 원인의 하나로 알려져 있으며, 이에 폐침범의 예측인자에 대한 여러 연구가 보고되고 있다.

국내에서는 피부근염/다발성근염에 대한 몇몇 증례 보고가 있다가, 1985년에 피부근염/다발성근염 환자 39예의 임상양상에 대한 종합적인 분석이 있었다¹⁰. 그 후 1991년에 김 등이 피부근염/다발성근염 환자 100예의 임상양상에 대한 종합적인 분석을 보고하면서, 처음으로 피부근염/다발성근염 환자의 폐침범 양상에 대해 언급하였다⁸. 이에 따르면, 100명의 환자 중 18명(18%)에서 흉부 방사선검사 상 간질성 폐병변이 관찰되었고, 4명에서 간질성 병변이 없었으나 폐기능검사 상 폐침범 소견을 보였다. 하지만 피부근염/다발성근염 환자의 폐침범 양상에 대한 추후 연구가 없는 실정이었고, 이에 본 논문에서는 보다 특이적으로 폐침범 유무에 따른 피부근염/다발성근염 환자의 임상상의 차이와 폐침범의 양상 및 폐침범 시의 치료 및 예후에 대해 비교 분석하였다.

Marie 등은 55명의 피부근염/다발성근염 환자 중 22명(40%)에서 평균 17개월 후에 폐 이상소견이 나타남을 보고했는데, 크게 간질성 폐질환(41%), 흡인성 기관지폐렴을 동반한 환기장애(22.8%), 폐기능검사 상 제한성 장애와 확산능 감소를 보이거나 CT 상 정상소견을 보인 폐포염(36.2%) 세가지로 분류하였다⁷. Maldykowa 등과 Dickey 등도 간질성 폐질환 외에 흡인성폐렴이 12-14%에서 발생함을 보고한 바 있으나, 본 연구에서는 식도근 침범과 이로 인한 연하 곤란에 의한 흡인성 폐렴은 일차적인 폐침범의 소견에서 제외하였다^{11,18}. 본 연구에 포함된 환자 79명 중 폐침범을 보인 환자는 24명(33%)으로 이전의 보고와 유사한 유병율을 보였다. 본 연구에 포함된 피부근염/다발성근염 환자는 대부분 근육 증상이 생긴 이후 호흡기 증상이 생겼으나, 근육 증상과 호흡기 증상사이의 명확한 선후관계는 분석되지 않았다. 호흡기 증상을 주소로 내원한 환자에서 급격하게 진행되는 경과를 보이는 경우가 많았다.

김 등의 보고에서 피부근염/다발성근염 환자의 남녀

비는 1 : 2.7(남성/여성 : 27명/73명)이었고⁸, Margars 등의 보고에서 69명의 피부근염/다발성근염 환자의 평균연령은 47세, 남녀비는 1 : 2.5로 본 연구(평균연령 : 44 ± 14 세, 남녀비 1 : 3)와 유사하였다²¹. 그러나, Marie 등의 보고에서는 평균연령은 49.5세로 본 연구와 비슷하였으나, 오히려 여성의 비율이 높아(남성/여성 : 34/21명) 다른 보고와 차이를 보였다⁷. Grau 등은 63명 피부근염 환자 중 폐침범이 있는 8명(13%)의 평균연령이 58 ± 6 세, 남녀비가 1 : 3이었으며, 이는 폐침범이 없는 환자와 통계적으로 유의한 차이가 없음을 보고하였는데¹¹, 본 연구에서는 폐침범이 있는 환자의 평균연령(50 ± 13 세)과 여성의 비율(남녀비 : 1 : 11)이 폐침범이 없는 군보다 의미있게 높아 차이를 보였다. Grau 등은 간질성 폐질환이 동반된 환자군에서 관절통과 발열, 비특이적 피부병변의 빈도가 높고, Anti Jo-1 항체의 양성율이 75%로 폐침범이 없는 환자군의 3%에 비해 유의하게 높음을 보고하였다¹¹. 본 연구에서는 폐침범이 있는 환자에서 발열이 많은 경향을 보였으나 통계적으로는 유의하지 않았고, Anti Jo-1 항체는 폐침범이 있는 환자의 30%가 양성을 보여 폐침범이 없는 군(0%)보다 의미있게 높았다. 피부근염/다발성근염 환자에서 나타나는 여러 침강항체 중 Anti Jo-1 항체가 가장 민감한 폐침범의 지표인 것으로 알려져 있다¹²⁻¹⁴. Anti Jo-1 항체는 단백-RNA(histidyl-tRNA) 복합체에 결합하여 histidyl-tRNA의 histidine 충전율을 막는 것으로 알려져 있다^{15,16}. Yoshida 등은 Anti Jo-1 항체가 양성인 환자의 64%에서 간질성 폐질환이 동반됨을 보고하였고, Hochberg 등도 피부근염/다발성근염 환자의 23%에서 Anti Jo-1 항체가 양성으로 나타나고, Anti Jo-1 항체가 양성인 경우 50%에서 간질성 폐질환의 소견을 보여, Anti Jo-1 항체의 임상적 중요성을 보고한 바 있다^{14,17}. 본 연구에서 혈청 CK의 농도는 폐침범의 유무에 관계없이 양 군에서 비슷하게 나타났다. Grau 등은 폐침범이 있는 피부근염환자 55명 중 18명에서 악성질환이 동반되어 폐침범이 없는 군(8명 중 0명)에 비해 유의하게

높음을 보고하였으나¹¹, 본 연구에서는 총 4명의 환자에서만 악성질환이 동반되었고, 폐침범 유무에 따른 의미있는 차이가 없었다.

1956년 간질성 폐렴을 동반한 피부근염이 처음 보고되었고, 1974년에는 Frazier와 Miller 등이 213명의 피부근염/다발성근염 환자 중 5%에서 방사선학적인 간질성 폐렴의 증거가 나타남을 보고하였다. Malykova 등은 피부근염 환자의 36.3%, 다발성근염 환자의 23.7%에서 간질성 폐섬유화가 나타남을 보고한 바 있고¹⁸, Ikeza 등은 HRCT 상 이상소견을 보인 23명의 환자에서 간유리 음영(92%), 선상 음영(92%), 불규칙한 경계면(88%), 폐포 경화(52%)가 주로 관찰되며, 폐실질의 소결절(28%), 벌집낭 음영(16%)은 상대적으로 적었고, 조직검사를 시행한 14명의 환자에서 범폐포손상이 2명(HRCT 상 범미만성 폐포경화), BOOP이 8명(HRCT 상 흉막하 선상음영(5명) 또는 폐포경화(7명)), UIP가 4명(HRCT상 벌집낭)으로 증명되었다¹⁹. Mari Mino 등은 CT 상 폐침범이 있는 19명의 피부근염/다발성근염 환자에서 소엽간 중격 비후, 간유리 음영, 반점상 경화, 폐실질 띠, 불규칙한 기관지혈관주위 비후, 흉막하 선 등의 소견이 하부폐의 흉막하 부위에서 주로 보이며, 치료 이후에 시행한 CT 상 초기의 반점상 경화, 폐실질 띠, 불규칙한 기관지혈관주위 비후는 호전되어 소엽간 중격의 비후, 간유리 음영, 흉막하 선으로 관찰됨을 보고하였다²⁰. 그러나 이 연구에서 벌집낭의 소견을 보이는 환자는 포함되지 않았고, 이는 치료에 가역적인 반응을 보일 수 있는 비교적 초기의 폐침범 환자가 주대상이었음을 시사한다. 본 연구에서는 단순방사선 검사 상에서는 주로 망상형, 망상결절형 또는 반점상 음영이 보이는 경우가 많았고, CT 상에서는 간유리 음영, 선상 침윤 또는 중격의 비후, 반점상 음영을 보이는 경우가 많아 기존의 보고와 유사한 소견을 보였으나, 방사선학적 이상소견의 빈도가 상대적으로 낮았고, 벌집낭(33%)이 자주 관찰되는 것이 특징적이었다. 폐침범의 부위는 주로 폐하부(81%)의 흉막하 부위에 나타나는 경우가 대부분으로 기존의

보고와 유사하였다.

Takizawa 등은 DM 환자에서 폐기능검사 상 주로 제한성 장애가 오며, 폐확산능이 감소함을 보고하였다²². Marie 등도 간질성 폐질환을 보이는 피부근염/다발성근염 환자 모두에서 FVC가 평균적으로 예측치의 68%로 감소된 제한성 장애를 보이며, DLCO가 평균적으로 예측치의 56%로 감소함을 보고하였다⁷. 국내에서는 김 등이 폐기능을 실시한 환자에서 FVC의 감소가 74%, DLCO의 감소가 73.3%에서 나타난 반면, 폐쇄성 장애는 18%에서만 나타남을 보고하였다⁸. 본 연구에서도 폐기능검사 상 주로 제한성 장애(77%)와 폐확산능의 감소(62%)를 보여 기존의 보고와 유사하였지만, 방사선학적으로 간질성 폐질환의 소견을 보이더라도 폐기능검사 상 정상으로 나타나는 경우가 있어 폐침범이 있는 피부근염/다발성근염 환자에서 폐기능검사의 해석에 주의가 필요함을 시사하였다.

본 연구에 포함된 환자는 양군에서 10년간의 경과 관찰 기간 중 평균 30개월 동안 추적관찰 되었고, 스테로이드 단독치료 또는 면역억제제 병용치료의 빈도는 비슷하였다. 환자의 추적관찰기간이 외국의 보고에 비해 짧았는데 이는 폐침범이 있더라도 호흡기 증상의 정도가 심하지 않은 환자의 경우 스테로이드 치료로 초기에 근육 증상이 호전되어 이후 추적관찰이 종료되었고, 면역억제제 병용치료까지 받은 환자들의 경우 치료에도 불구하고 호흡기 증상의 호전이 뚜렷하지 않아 순응도가 떨어진 것 때문으로 여겨진다.

치료 이후 근육계 증상은 폐침범과 무관하게 양군에서 거의 호전되었고, 이는 기존의 보고와 유사한 소견이었다. 그러나 폐침범이 있는 환자에서 호흡기 증상은 치료 후에도 지속되거나(42%) 오히려 악화(47%)되는 경우가 많았고, 폐기능검사에서도 비슷한 결과(지속: 41.5%, 악화: 41.5%)를 보였다. Maugars 등은 69명의 피부근염/다발성근염 환자를 치료 후 평균 11.6년 동안 추적관찰한 연구에서 30명(43.5%)의 환자가 사망하였고, 고령, 간질성 폐질환 등이 유의한 사망의 위험인자임을 보고하였다²¹. 국내에서는 김 등이 고령에서 특이한 사망률의 증가는 없었으

나 간질성폐질환이 있는 경우 사망률이 다소 높음을 보고하였다⁸. 1987년 Takizawa 등은 폐침범이 있는 경우 스테로이드 치료에도 불구하고 66%의 환자가 저산소성 호흡부전으로 사망하여 예후가 나쁨을 보고하였다²². 그러나 이후 기관지폐포 세척술 및 폐조직검사 결과가 폐침범이 있는 환자의 치료에 대한 반응 및 예후를 결정하는데 중요한 인자임이 알려지고, 여러 연구에서 초기에 스테로이드와 면역억제제 또는 cyclosporin을 병용치료하면 예후가 호전됨을 보고하였다²³⁻²⁶. 최근 Akira 등은 간격을 두고 CT를 시행한 피부근염/다발성근염 환자 6명 중 흉막하 경화(4명)로 나타난 경우 스테로이드 또는 면역억제제 치료 후 2명은 호전, 2명은 별집낭이 생겼고, 미만성의 간유리 음영과 경화(1명)로 나타난 경우 급격히 악화되어 사망하였고, 흉막하 선상음영(1명)을 가진 경우 8년이 지난 후에 별집낭이 생김을 보고하여 흉부방사선 소견 또한 예후에 중요한 인자임을 보고하였다²⁷.

본 연구에서 폐침범의 유무에 따른 사망률의 차이는 통계적으로 유의하지는 않았으나, 폐침범이 있는 경우(5명, 21%)에 폐침범이 없는 경우(11%)보다 높은 경향을 보였다. 폐침범이 있었던 환자 중 4명이 급격히 악화되는 발열, 호흡부전을 보이며 사망하였고, 이 중 2명이 개흉폐생검 상 AIP의 소견을 보였다. 이는 폐침범이 있는 환자, 특히 폐생검 상 DAD의 소견을 보인 환자에서 불량한 예후를 보인 기존의 보고와 다르지 않았다^{1, 2, 4}. 본 연구에서는 방사선 소견과 예후와의 관계 및 면역억제제 병용치료의 효과에 대한 구체적인 분석은 시행하지 않아, 이에 대한 추후 연구가 필요하겠다.

김 등의 보고에서 사망환자(14명)의 원인으로 호흡부전(5명), 패혈증(3명)이 많았고, 울혈성 심부전이 3명이었다⁸. 본 연구에서는 폐침범이 있는 환자는 대부분 급성 감염과 감별되지 않는 호흡부전으로 사망하였고, 폐침범이 없는 환자도 1명(부정맥) 외에는, 대부분 치료와 관련된 부작용(패혈증, 폐렴, 위장관 출혈)으로 사망하였다. 이는 피부근염/다발성근염 환자의 치료함에 있어, 적절한 치료전략 외에도 치료에

따른 부작용 및 감염성 질환에 대한 철저한 이해와 대책이 필요함을 시사한다.

결론적으로 피부근염/다발성근염 환자의 폐침범의 유병률은 33%였고, 폐침범이 있는 환자에서 폐침범이 없는 환자보다 여성의 비율이 높았고, 나이가 많았으며, Anti-Jo 1 항체 양성 및 HRCT상 별집낭의 소견이 많았다. 스테로이드 및 면역억제제 병행치료를 하였을 때 근육증상의 호전에 비해 호흡기 증상 및 폐기능의 호전은 뚜렷하지 않았고, 폐침범이 유무에 따른 의미있는 예후의 차이는 없었다.

요 약

연구배경 :

피부근염/다발성근염 환자의 폐침범에 대한 국내의 보고는 드물며, 이에 폐를 침범한 피부근염/다발성근염 환자의 임상상을 살펴보았다.

방 법 :

1989년부터 1999년까지 서울대병원을 내원한 피부근염/다발성근염 환자의 임상양상과 방사선검사를 포함한 검사소견을 후향적으로 분석하였다.

결 과 :

총 79명(피부근염/다발성근염 : 54/25명)의 환자 중 24명(33%)의 환자에서 폐침범이 있었다. 폐침범이 있는 환자군의 여성비(11 : 1)와 연령(50 ± 13 세)이 높았다. 폐침범이 있는 환자에서 호흡곤란(79%)과 기침(67%)의 증상이 있었고, ESR이 47 ± 7 mm/hr, CK/LD가 $2169 \pm 820/577 \pm 61$ IU/L로 증가하였다. Anti-Jo1 Ab는 30%에서 양성이었다(p-value : 0.03). 흉부 HRCT 상 망상 또는 간유리 음영(9%), 선상 음영 또는 중격 비후(50%), 반점상 경화(38%), 별집낭(33%), 결절 음영(17%)으로 관찰되었다. 환자는 30 ± 28 개월 동안 추적관찰되었고, 스테로이드 단독치료(46%)와 면역억제제 병행치료(50%)를 받았다. 경과 중 사망률은 폐침범이 있는 군(21%)에서 폐침범이 없는 군(10%)보다 높은 경향을 보였다.

결 론 :

폐침범이 있는 피부근염/다발성근염 환자에서 여성의 비율이 높았고, 나이가 많았으며, Anti-Jo 1 항체 양성인 많았다. 그러나, 폐침범이 있는 환자와 없는 환자 사이에 의미있는 예후의 차이는 없었다.

참 고 문 헌

1. Dickey BF, Myers AR. Pulmonary disease in Polymyositis/Dermatomyositis. *Semin Arthritis Rheum* 1984;14:60-76.
2. Frazier AR, Miller RD. Interstitial pneumonitis in association with polymyositis and dermatomyositis. *Chest* 1974;65:403-7.
3. Salmeron G, Greenberg D, Lidsky SD. Polymyositis and diffuse interstitial lung disease : a review of the pulmonary histopathologic findings. *Arch Intern Med* 1981;141:1005-10.
4. Tazelaar HD, Viggiano RW, Pickersgill J, Colby TV. Interstitial lung disease in polymyositis and dermatomyositis: clinical features and prognosis as correlated with histologic findings. *Am Rev Respir Dis* 1990;141:727-33.
5. Schwarz MI. Pulmonary and cardiac manifestations of polymyositis-dermatomyositis. *J Thoracic Imaging* 1992;7:46-54.
6. King TE Jr. Chapter 13 Connective Tissue Disease. Schwarz MI, King TE Jr. *Interstitial Lung Disease*. 2nd ed. St. Louis : Mosby-Year Book, Inc. ; 1993.p. 287-8.
7. Marie I, Harton PY, Hachulla E, Wallaert B, Ulrique Pasturel M, Devulder B. Pulmonary involvement in polymyositis and in dermatomyositis. *J Rheumatol* 1998;25:1336-43.
8. 김성민, 최윤희, 남택서, 배현주, 오명돈, 정문현 등. 피부근염-다발성근염 100예의 임상적 분석. 대한 내과학회지 1991;39:812-22.
9. Bohan A, Peter JB. Polymyositis and dermatomyositis (first of two parts). *N Engl J Med* 1975;292:344-7.
10. 최성재, 이춘용, 이문호, 김진호. 피부근염-다발성근염 39예의 임상적 분석. 대한 내과학회잡지 1985;29:104.
11. Grau JM, Miro O, Pedrol E, Casademont J, Masanes F, Herrero C et al. Interstitial lung disease related to dermatomyositis. Comparative study with patients without lung involvement. *J Rheumatol* 1996;23:1921-6.
12. Nishikai M, Reichlin M. Heterogeneity of precipitating antibodies in polymyositis and dermatomyositis: characterization of the Jo-1 antibody system. *Arthritis Rheum* 1980;23:881-8.
13. Arnett FC, Hirsch TJ, Bias WB, Nishikai M, Reichlin M. The Jo-1 antibody system in myositis: relationships to clinical features and HLA. *J Rheumatol* 1981;8:925-30.
14. Yoshida S, Akiuki M, Mimori T, Yamagata H, Inada S, Homma M. The precipitating antibody to an acidic nuclear protein antigen, the Jo-1, in connective tissue disease: a marker for a subset of polymyositis with interstitial pulmonary fibrosis. *Arthritis Rheum* 1983;26:604-11.
15. Bernstein RM, Mathews MB. Myositis specific Jo-1 antibody inhibits histidine tRNA synthetase (abstract). *Arthritis Rheum* 1983;26:S9.
16. Rosa MD, Hendrick JP Jr, Lerner MR, Steitz JA, Reichlin M. A mammalian His-tRNA containing antigen is recognized by the polymyositis specific antibody anti Jo-1. *Nucleic Acid Res* 1983;11:853-870.
17. Hochberg MC, Feldman D, Stevens MB, Arnett FC, Reichlin M. Antibody to Jo-1 in Polymyositis/Dermatomyositis: Association with interstitial pulmonary disease. *J Rheumatol* 1984;11:663-5.

18. Chwalinska-Sadowska H, Malykova H. Polymyositis-dermatomyositis-a 25-year follow-up of 50 patients (analysis of clinical symptoms and signs and results of laboratory tests). *Mater Med Pol* 1990 Jul-Sep;22(3):205-12.
 19. Ikezoe J, Johkoh T, Kohno N, Takeuchi N, Ichikado K, Nakamura H. High-resolution CT findings of lung disease in patients with polymyositis and dermatomyositis. *J Thoracic Imaging* 1996;11(4):250-9.
 20. Mino M, Noma S, Taguchi Y, Tomii K, Kohri Y, Oida K. Pulmonary Involvement in Polymyositis and Dermatomyositis : sequential evaluation with CT *AJR* 1997;169:83-7.
 21. Maugars YM, Berthelot JM, Abbas AA, Mussini JM, Nguyen JM, Prost AM. Long-term prognosis of 69 patients with dermatomyositis or polymyositis. *Clin and Exp Rheumatol* 1996;14:263-74.
 22. Takizawa H, Shiga J, Moroi Y, Miyachi S, Nishiwaki M, Miyamoto T. Interstitial lung disease in dermatomyositis : Clinicopathological study. *J Rheumatology* 1987;14:102-7.
 23. Al-Janadi M, Smith CD, Karsh J. Cyclophosphamide treatment of interstitial pulmonary fibrosis in polymyositis/dermatomyositis. *J Rheumatol* 1989;16:1592-6.
 24. Rowen AJ, Reichel J. Dermatomyositis with lung involvement, successfully treated with azathioprine. *Respiration* 1983;44:143-6.
 25. Maccioni FJ, Colebatch HJ. Management of fibrosing alveolitis with polymyositis dermatomyositis. *Aust NZ J Med* 1990;14:249-58.
 26. Gruhn WB, Diaz-Buxo JA. Cyclosporine treatment of steroid resistant interstitial pneumonitis associated with dermatomyositis/polymyositis. *J Rheumatol* 1987;14:1045-7.
 27. Akira M, Hara H, Sakatani M. Interstitial lung disease in association with polymyositis-dermatomyositis : long term follow-up CT evaluation in seven patients. *Radiology* 1999;210:333-8.
-