

나뭇가지 흡인으로 인한 폐렴 1예

아산사회복지 사업재단 울산 해성병원 내과

권경수 · 박무영 · 김광철 · 염경현 · 이청숙 · 정구영 · 이호심 · 유영훈 · 김종숙

= Abstract =

A Case of Pneumonia due to Occult aspiration of a Twig

Kyung Su Kwon, M.D., Mu Yeong Park, M.D., Kwang Chul Kim, M.D., Keong Hun Yeom, M.D.,
 Chung Suk Lee, M.D., Ku Yeong Jung, M.D., Ho Sim Lee, M.D.,
 Yung Hoon Yoo, M.D. and Jong Suk Kim, M.D.

Department of Internal Medicine, Hae-Sung Hospital, Ulsan, Korea

Bronchial foreign body aspirations are uncommon in adults and usually have various underlying conditions, otherwise accidentally occurred in dental procedure, medical, surgical procedure. The most commonly aspirated objects were food materials, with peanuts leading the list. When bronchial foreign body was aspirated, no definite respiratory symptoms or foreign body is may not seen, then diagnosis is delayed. Therefore late complications was developed. The tendency to use fiberoptic bronchoscope for removal of foreign bodies in adults is increased.

We report a rare case of bronchial pneumonia due to occult aspiration of a twig before 1 year with a review of the literatures

Key Words: Foreign body, Aspiration, Twig

서 론

정상 성인의 기도내 이물은 흔히 경험할 수 없으나, 대개는 흡인을 잘 일으킬 수 있는 선행 질환이 있거나 치과적 처치나 내 외과적 처치 도중에 우발적으로 발생할 수 있다. 기관지내 이물의 종류는 매우 다양하며, 음식물의 흡인이 그중에서 가장 많고 콩류가 수위를 차지하고 있다^{1~3)}.

의식 있는 건강한 성인에서는 이물 흡인시 기침 및 흡인에 따른 제반 증상이 나타나므로 이물 흡인 사실을 인지할 수 있으나, 특기 할 증상이 없거나 본인이 이물

흡인 사실을 알지 못할 때는 진단이 늦어질 수 있다^{2,4)}. 기관지내 이물이 장기간 잔존하게 되면 만성 합병증이 병발하게 된다^{3,4)}.

기관지내 이물의 확실한 치료법은 가능한 한 빨리 그것을 제거하는 것이며, 이를 위하여 성인에서는 최근 굴곡성 기관지 내시경을 이용한 기관지내 이물의 제거례가 증가하고 있다^{3,5)}.

저자들은 내원 1년전에 발생한 이물 흡인 사실을 모르고 지내다 최근 발생한 발열, 오한 등으로 입원하여 폐렴으로 치료하였으나 증상의 호전이 없어서 시행한 기관지 내시경 검사상 지금까지 국내에서 보고된바 없는 나뭇가지 흡인으로 인한 폐렴 1예를 경험하였기에

문헌고찰과 함께 보고하는 바이다.

증 례

환 자: 공○덕, 43세, 남자.

주 소: 발열.

현병력: 평소 건강하게 지내던중 내원 3개월 전부터 가끔씩 발열, 오한이 발생하여 개인 병원을 방문하여 폐렴으로 진단 받고 치료받았으며, 내원 4일전부터 발열, 오한, 기침 등이 심해지고 흉부 X-선상 호전되지 않아 전원되었다. 약 1년전에 산불진화 작업중에 호흡 곤란을 느끼어 입을 벌리고 호흡하던중 무엇인가 목안으로 넘어가는 것을 느꼈으며, 그후 수일간 목소리가 변하였으나 회복되었다고 한다.

과거력: 특이 사항 없음

가족력: 특이 사항 없음

흡연력: 10년 동안 하루에 한 갑씩 흡연

이학적 소견: 입원 당시 체온 38℃, 맥박수 80회, 호흡수 20회, 혈압은 110/70 mmHg 이었고, 의식은 명료하였으나 급성적인 안색을 띄었다. 폐청진상 심호흡시에 우상엽에서 수포음이 청취된것 외에 다른 소견은 없었다.

검사실 소견: 입원 당시 말초 혈액 소견은 혈색소 13.2 gm/dL, 백혈구 16,200/mm³(호중구 78%, 림파구 11%, 단핵구 8%, 호산구 3%), 혈소판 487,000/mm³였으며, 적혈구 침강속도는 51.0 mm/hr으로 급성 염증 반응을 보였다(Table 1). 소변 및 대변 검사는 정상이었으며, 혈청화학소견상 총단백 7.5 g/dL, albumin 4.8 g/dL, total bilirubin 0.4mg/dL, direct bilirubin 0.1 mg/dL, SGOT 11 IU/L, SGPT 44 IU/L, alkaline phosphatase 108 IU/L로 정상 범위였으며, 콜레스테롤 163 mg/dL, 공복혈당 121 mg/dL 였고, BUN 7.9 mg/dL, creatine 0.7 mg/dL, Na 150 mEq/L, K 4.3 mEq/L, 칼슘 9.0 mg/dL, 인 3.8 mg/dL으로 정상이었다. 폐기능 검사상 노력성 폐활량(FVC)이 3.59L(92%), 1초시 폐활량(FEV_{1.0})이 3.11L(86%), FEV_{1.0}/FVC: 87%로 정상 소견을 보였으며, 대기 흡입시 동맥혈 가스 분석치는 pH 7.44, PCO₂ 33.1 mmHg, PO₂ 80.3 mmHg, HCO₃⁻ 23.1 mmol/L 였고, 산소포화도는 96.4%으로

Table 1. Hematologic Laboratory Values

Variable	Value
RBC(10 ⁶ /mm ³)	4.33
Hgb(g/dL)	13.2
Hematocrit(%)	40.7
White-cell count(per mm ³)	16,200
Differential count(%)	
Neutrophils	78
Lymphocytes	11
Monocytes	8
Eosinophils	3
Erythrocyte sedimentation rate(mm/hr)	51
Platelet count(per mm ³)	487,000

Table 2. Pulmonary-Function Studies*

% of Predicted	Variable	Value	Value
	FVC(liters)	3.59	92.00
	FEV ₁ (liters)	3.14	86.62
	FEV ₁ /VC(%)	87.46	
	Peak expiratory rate(liters/sec)	7.32	
	Arterial blood Gases		
	PO ₂ PCO ₂ pH Oxygen saturation		
	mmHg %		
	oom air	80.3	33.1 7.44 96.4

*FEV₁ deontes forced expiratory volume in one second. VC vital capacity, PO₂ partial pressure of oxygen, and PCO₂ partial pressure of carbon dioxide

경도의 저산소증이 있었다(Table 2). 항산균은 객담도 말검사상 음성이었고, 객담배양검사상 음성이었다. B형 간염 항원은 음성이었고, 항체도 음성이었다. 심전도는 정상이었었고, 입원 당시 시행한 단순 흉부 X-선상(Fig. 1)은 우상엽에 경계가 불분명한 침윤이 관찰되었다. 약 2주간의 cephalosporin과 aminoglycoside의 병합 요법에도 불구하고 흉부사진상 호전이 없었으며, 내원 제 14병일에 촬영한 컴퓨터 단층촬영상(Fig. 2), 우측 상엽의 후분절에서 폐허탈이 있어서 제 15병일에 기관지 내시경 검사를(Fig. 3), 시행하여 우측 상엽 후분절에서 주위에 염증성 변화를 보이며 기관지 점막과

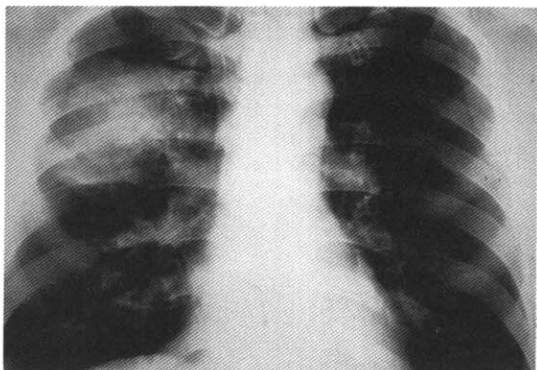


Fig. 1. Chest PA shows pneumonia in posterior segment of the right upper lobe with ill-defined homogeneous increased density.

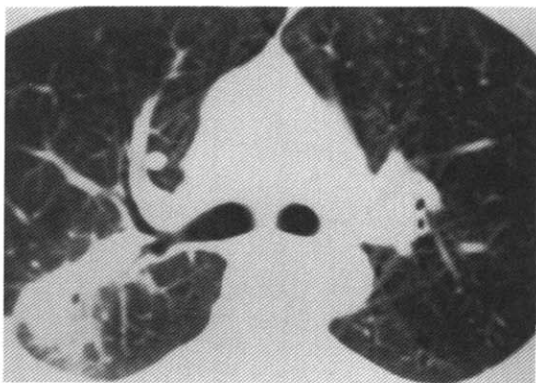

Fig. 2. Chest CT shows subsegmental collapse and pneumonic consolidation on posterior segment of the right upper lobe

는 연결이 없는 점액으로 둘러싸인 선상의 기관지 이물을 겸자를 사용하여 제거하였고, 주위의 점액을 제거하였다. 기관지 이물은 많은 잔가지를 가진 2.1 cm의 나뭇가지(Fig. 4)였으며, 그후 환자의 증상은 호전되었다. 퇴원후 6개월에 추적 검사한 흉부 X-선상 병변을 관찰할 수 없었다.

고 찰

급성 호흡기 증상을 가진 성인이나 빈번한 호흡기 증상을 가진 소아에서는 이물 흡인을 의심할 수 있지만, 명확한 이물 흡인의 과거력 없이, 아급성 또는 만성 호

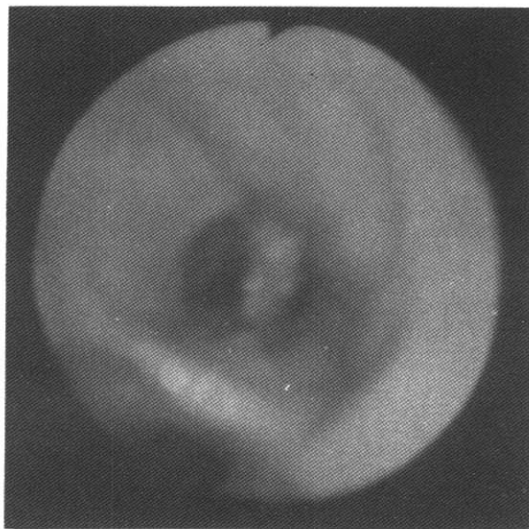


Fig. 3. Foreign body surrounded by mucosal plug in post. segment of Rt. upper lobe.

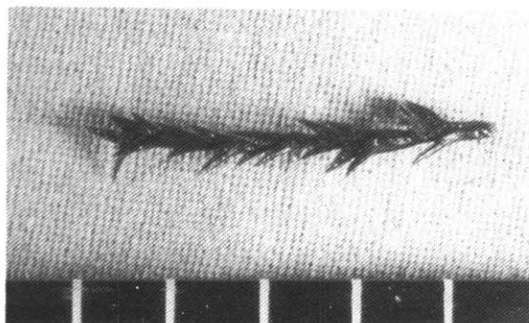


Fig. 4. 2.1 cm size, many small branched twig.

흡기 증상을 가진 성인에서는 이물 흡인을 의심하기 어렵다^{1,2,4)}.

진단은 흉부 사진이나 기관지 내시경으로 직접 이물을 확인하므로써 확진할 수 있겠으나, 방사선 투과성 이물인 경우 일반 흉부 X-선으로는 보이지 않지만 폐쇄된 부근의 말단부에 무기폐 또는 호기후 흉부 X-선 소견상 공기의 과팽창등에 의해서 의심할 수 있으며, 또한 컴퓨터 단층 촬영으로 숨겨진 이물을 찾을 수 있다⁶⁾.

기도내 이물의 종류는 성문을 통과할 수 있는 것은 무엇이나 가능하므로 매우 다양하다. 이물의 가장 많은 원인은 음식물로서 그중에서 콩류가 가장 많으며, 고기, 뼈 등도 보고되고 있다. 다음에 많은 원인으로는 치

과적 치료, 기관지 삼관등과 연관된 의인성 이물이며, 안전핀, 돌, 동전, 치아, 단추, 꽃씨, 알약, 압정, 플라스틱 등도 보고되었으나¹⁻³⁾, 저자들이 경험한 나뭇가지 흡입은 아직 보고된 바 없다.

식물성 이물은 기도내에서 점막의 부종을 유발하여 기도폐쇄를 가중시킬 뿐만 아니라 이물 자체도 부패되어 주위 조직이 쉽게 염증을 일으키며 또한 제거시 잘 부서지는 난점이 있다²⁾. 본 증례에서는, 산물로 인한 열기로 나뭇가지가 건조된 상태로 흡입되어서 이것으로 인한 염증반응이 거의 일어나지 않았을 것으로 추측된다.

대부분의 기관지내 이물은 빨리 진단되나, 성인에서의 숨겨진 이물 흡입은 수년간 발견되지 않고, 천식, 기관지염, 만성 폐렴으로 잘못 진단될 수 있으며, 국내 보고에 의하면 30년간 기관지 내에 잔류되었던 기관지 이물례도 보고된 바 있다⁴⁾.

기관지내 이물의 위치는 기관지의 해부학적 구조와 흡입될 당시의 체위와 연관성이 있다. 여러 보고에 의하면 우하엽의 기관지서 가장 많은 이물이 발견되었으며, 이에 대한 이유로, ① 내강의 직경이 우측 기관지가 더 크고, ② 기관지에 대한 우측 기관지 축의 각도가 더 작고, ③ 기관지부의 위치가 중앙엽보다 좌측에 치우쳐 있고, ④ 흡기시 공기량이 우측 기관지에 더 많다고 하였다²⁾. 본 증례에서는, 기관지내 이물이 우측 상엽 후분절에서 발견되었다.

기관지내 이물 흡입의 급성 합병증으로는 급성 호흡 곤란, 질식, 심정지, 후두부종, 기흉등이 있으며, 만성 합병증으로는 폐렴, 기관지 확장증, 각혈, 기관지 협착, 감돈 된 부분에 발생한 염증성 폴립, 감돈 된 쪽의 폐순환 감소 등이 있다^{4,5,7)}. 본 증례의 경우에는 기관지내 나뭇가지가 많은 돌기된 잔가지를 갖고 있어서 비교적 내강이 큰 기관지에 위치하여, 점액과 염증반응이 완전한 기관지 폐쇄를 일으키지 않아서 나뭇가지 제거 후 큰 합병증이 없었다고 생각된다.

기관지내 이물 흡입의 직접적인 치료는 될 수 있는 한 빠르게 제거하는 것이다. 일반적으로 경직성 기관지 내시경이 소아에서 이물을 제거하는데 가장 좋은 것으로 인식되고 있지만, 최근에 널리 쓰이는 굴곡성 기관지 내시경이 성인의 이물을 제거하는데 선호되고 있다.

굴곡성 기관지 내시경은 보다 넓은 시야와 범위를 갖고 있지만, 일반적으로 기관지내 이물이 작은 겹자로 잡기에 크거나 둥근 경우에 사용의 제한점이 있다^{3,8)}. 그러나 기관지내 이물이 말단부에 있다든지 또는 경직성 기관지 내시경을 사용할 수 없는 경우에 이상이 있는 경우에서 굴곡성 기관지 내시경이 선호된다. 점차 굴곡성 기관지 내시경의 사용이 증가하고 경직성 기관지 내시경의 사용이 감소하고 있으므로, 성인의 기관지내 이물의 제거의 성공률을 높이기 위하여 지속적인 경직성 기관지 내시경의 수기를 훈련하고 더 좋은 굴곡성 기관지 내시경 기구의 개발이 필요하겠다^{3,9,10)}.

요 약

저자들은 약 1년전에 산불진화작업중에 무엇인가 목으로 넘어가는 것을 감지하였으나 별 증상이 없이 지내던 중 내원 3개월 전부터 간헐적인 발열을 주소로 입원한 환자에서, 기관지내시경상 우측 상엽 후분절에 위치한 나뭇가지로 인한 폐렴 1예를 경험하였기에 문헌 고찰과 함께 보고하는 바이다.

참 고 문 헌

- 1) 백만가: 최신 이비인후과학. 일조각, p428, 1987
- 2) 박용구, 이형석, 안경성: 기도이물의 임상적 고찰. 한국이비인후과학회지 25:357, 1982
- 3) Limper AH, Prakash UBS: Tracheobronchial foreign bodies in adults. Ann Int Med 112:604, 1990
- 4) 장중현, 김성규, 이원영: 치아흡입에 의한 기관지 폐쇄 1예. 결핵 및 호흡기 질환 40:442, 1993
- 5) 유지홍, 윤기현, 강홍모: 굴곡성 기관지 내시경을 이용한 성인의 기도내 이물 제거. 결핵 및 호흡기 질환 38:116, 1991
- 6) Gupta AK, Berry M: Detection of a radiolucent bronchial foreign body by computed tomography. Pediatr Radiol 21:307, 1991
- 7) 신용성, 이형석, 김선곤: 후두전적출술후의 희귀한 기관지 이물로 인하여 발생한 전 기관 및 기관지

폐쇄증 치험 1예. 한국이비인후과학회지 33:643, 1990

- 8) Inglis AF, Wagner DV: Low complication rates associated with bronchial foreign bodies over the last 20 years. *Ann Otol Rhinol Laryngol* 101:61, 1992
- 9) Lillington GA, Ruhl RA, Peirce TH, Gorin AB:

Removal of endobronchial foreign body by fibroptic bronchoscopy. *Am Rev Respir Dis* 113: 387, 1976

- 10) Ohlouchi Y, Inomoto Y, Suzuki C, Ohtani I: Bronchoscopy for airway foreign bodies: consideration based on an extraordinarily large one. *Fukushima J Med Sci* 38:99, 1992