

□ Roentgenogram of the ISSUE □

Clomifen 호르몬제 복용후 호흡곤란이 악화된 환자에서의 미만성 망상형 간질성 폐침윤

연세대학교 의과대학 내과학교실 폐질환연구소, 흉부외과학교실*, 병리학교실**

박형천 · 김영삼 · 김세규 · 정경영* · 신동환**

이 홍 열 · 장 준 · 김 성 규 · 이 원 영

증 례

32세 여자 환자가 3년전부터 서서히 악화되는 운동 시 호흡곤란과 간헐적인 객혈을 주소로 내원하였다. 환자는 흡연이나 음주의 기왕력이 없었으며, 과거력상 10세 때 폐결핵 진단 받고 1년간 항결핵제를 복용한 후 완치 판정받았다. 가족력상 현재 3세, 5세된 딸이 두 명 있으며, 1994년 5월부터 임신을 목적으로 Clomifen 호르몬 제제를 약 5개월간 복용 후 호흡곤란 증상이 더욱 악화되었다.

입원 당시 말초혈액 검사상 혈색소 12.5 g/dL, 헤마토크릿 37.9%, 백혈구수 $5,730/\text{mm}^3$ (poly 57%, lympho 31%), 혈소판수 $228,000/\text{mm}^3$ 이었다. 소변검사, 간기능검사 및 기타 일반생화학검사상 모두 정상이었다. 혈청검사 소견상 CRP, ASO, RF test, ANA, anti-DNA 모두 음성이었고, alpha-1 antitrypsin 179.0mg/dL(정상치 140~470mg/dL)로 정상범위 이었고, 심전도 검사는 정상이었다. 안정시 동맥혈가스검사상 pH 7.42, 이산화탄소분압 34mmHg, 산소분압 98mmHg, 중탄산이온 22.9mmHg로 과호흡의 소견을 보였다. 1993년 8월 외래에서 시행한 폐기능검사 소견상 노력성폐활량(이하FVC) 3.38 L(예측치의 89.1%), 1초간 노력성 호기량(이하 FEV_{1.0}) 2.52 L(예측치의 76.1%), FEV_{1.0}/FVC 71.4%로 경도의 폐쇄성 폐기능 감소 소견을 보였다. Helium gas 평형 방법을 이용하여 측정한 폐용적은 기능성잔류용량(이하 FRC) 2.79L, 총폐용량은 5.30 L(예측치의 100.2%), 잔류용적(이하 RV) 2.15 L(예측

치의 142.8%), RV/TLC 40.5%로 공기폐색에 의한 정도의 폐용적 증가 소견을 보였고, 폐확산능(이하 DLco)은 4.62ml/min/mmHg(예측치의 48.2%)로 중등도로 감소되어 있었다.

1994년 11월 추적 폐기능검사 소견상 FVC 2.61L(예측치의 69.7%), FEV_{1.0} 1.64L(예측치의 50.3%), FEV_{1.0}/FVC 64.2%로 심한 폐쇄성 폐기능 감소 소견을

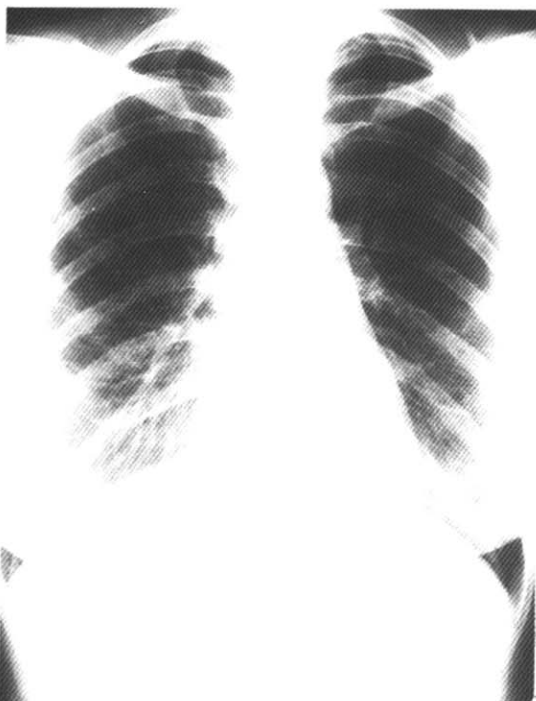


Fig. 1. Chest radiography showed diffuse ground glass pattern with some reticular infiltrations.

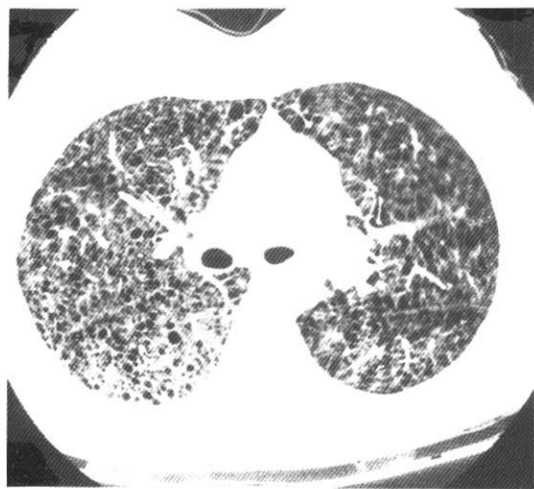


Fig. 2. High resolution CT scan showed multiple small thin walled cysts distributed homogeneously throughout the entire lung.

보였다. Helium gas 평형 방법을 이용하여 측정한 폐용적은 FRC 2.79L, 총폐용량은 5.63L(예측치의 106.2%), RV 2.06L(예측치의 129.7%), RV/TLC 41.5%로서 공기폐색에 의한 폐용적의 증가 소견을 보였고, DLco는 4.12ml/min/mmHg(예측치의 43.5%)로서 1년 전보다 악화된 소견을 보였다.

단순 흉부 X-선 검사상 전폐야에 미만성 젖빛 유리상 소견과 일부에서는 미세 망상형 음영을 보였다(Fig. 1). 고해상 흉부 전산화 단층촬영(High resolution Chest CT scan)상 종격동의 림프절 종대 소견 없었고

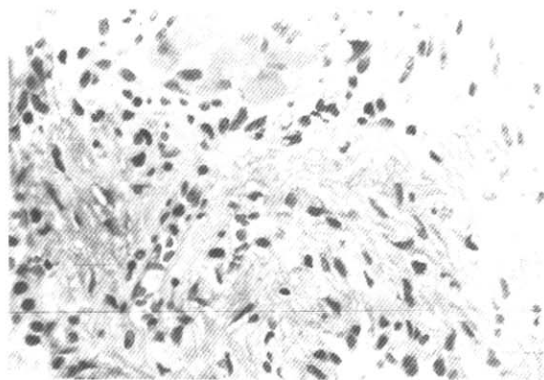


Fig. 3. Thoracoscopic lung biopsy specimen showed abnormal proliferation of smooth muscle cells in perivascular, peribronchiolar and perilymphatic spaces($\times 400$).

양측 폐야에 크기가 10mm 미만의 다수의 얇은 벽을 가진 낭종이 전폐야에 균일하게 분포하는 것이 관찰되었다(Fig. 2).

진 단

흉강경을 이용한 우측폐생검상 림프관, 세기관지 및 소폐혈관 등의 벽에 비정상적인 미숙한 평활근세포의 증식, 다수의 늑막하 소낭포(bleb) 및 폐포내 출혈 등 전형적인 폐림프관평활근종 소견이 관찰되었다(Fig. 3).

치료는 medroxyprogesterone 300mg을 1개월에 한 번씩 근육주사하면서 현재 외래 추적관찰 중이다.

고 찰

폐의 림프관평활근중증(lymphangioliomyomatosis)은 대부분 가임기의 젊은 여성에서 발생하며¹⁾, 임신이나 에스트로젠 치료에 의해 악화되는 매우 희귀한 질환이다²⁾. 조직병리학적 소견상 미성숙한 평활근 세포의 증식이 정상적으로 침투하는 부위, 즉 폐실질, 폐혈관, 림프관, 기관지 주위 등에서 특징적으로 관찰되며, 때로는 종격동과 후복막강의 림프관 및 림프절을 침범하여 림프성 부종, 유미성 삼출액 소견을 보인다³⁾. 본 증례에서도 개흉폐생검상 얻은 폐조직 소견상 림프관, 세기관지 및 소폐혈관 등의 벽에 비정상적인 미숙한 평활근세포의 증식, 다수의 늑막하 소낭포(bleb) 및 폐포내 출혈 등 전형적인 폐림프관평활근중증 소견이 관찰되었다. 복부-골반강 컴퓨터 단층 촬영상 후복강내의 림프절 종대나 신장내 종괴는 관찰되지 않았다.

평활근 세포의 증식에 의해 다양한 임상증상이 발생하는데 평활근의 증식으로 기도가 폐쇄되면 폐쇄성 폐질환의 임상상이 주로 나타나고 혈관이 침범되면 객혈이 발생하며 림프관이 막히면 유미흉 등이 발생한다¹⁾. 대부분의 환자에서 운동시 호흡곤란을 호소하며 많은 환자에서 유미흉과 기흉이 발생한다. 30~40%의 환자에서 객혈이 생기고 기타 흉통 및 기침을 호소하기도 한다³⁾. 본 증례에서는 점진적으로 악화되는 운동성 호흡곤란증과 간헐적인 객혈을 호소하였고 기흉이나 유미흉의 소견은 관찰되지 않았다.

단순 흉부 X-선 소견의 특징은 초기에 미세한 미만성 간질성 침윤 혹은 망상형 침윤을 가장 많이 보이며 병변이 진행됨에 따라 벌집(honeycomb) 모양의 음영을 형성한다. 이러한 방사선학적 소견은 기도 주위로 평활근 세포가 증식하여 공기폐쇄(air trapping)을 일으켜 기종을 형성하고 이 기종들이 서로 합쳐져 벌집 모양의 낭종을 형성한 후 이러한 낭종들의 벽의 음영들이 혼합 투사되어 망상형 침윤으로 보인 결과이다. 유미성 흉막삼출이 환자의 1/3에서 관찰되며 림프관 폐쇄에 따른 Kerley's B line이 종종 관찰된다⁴⁾.

고해상 흉부 전산화단층촬영상의 특징은 양측폐에

얇은 벽을 지니는 다수의 낭성 병변들이 산재하는 것이다. 병변은 어느 부위에 국한되지 않고 전폐야에 고루 분포하는 것이 특징이다. 낭포의 크기는 대개 5~10mm 사이이며 낭포를 둘러싸는 얇은 벽의 두께도 일반적으로 2mm 이하이다. 단순 흉부 X-선상 정상인 환자에서도 고해상 흉부 전산화단층촬영상 낭성 병변이 확인되는 경우가 있다⁵⁾.

감별진단할 미만성 간질성 폐병변으로 조직구증가증(histiocytosis), 폐기종, 특발성 폐섬유증, 결절성 경화증 등이 있다. 조직구증가증은 낭포 벽의 두께가 일정하지 않고 결절성 병변이 동반되면서 병변이 주로 폐의 상엽을 침범하고 대부분에서 늑격각각(costophrenic angle)은 잘 유지된다⁶⁾. 소엽중심성폐기종(centrilobular emphysema)은 대부분 낭벽이 파괴되어 분별가능한 벽을 가지지 않아 감별이 가능하고⁵⁾, 특발성 폐섬유증은 낭포성 병변이 주로 폐의 하엽에 위치한다⁷⁾. 폐를 침범한 결절성 경화증은 조직학적으로는 폐의 림프관 평활근중증과 동일하여 피부, 뇌, 심장 등에 나타나는 특징적인 임상적 소견이 감별진단에 도움을 준다^{8,9)}.

폐기능검사상 FEV_{1.0}/FVC 감소, 폐용적(FRC, RV, TLC)의 증가 등 폐쇄성 폐질환의 양상이 주로 관찰되며 이는 평활근 세포의 증식에 의한 결절성 병변이 세기관지를 막아서 초래되는 것과 폐기종과 유사한 폐포의 변화 등에 의한 것으로 생각되어지고 있다. 이러한 폐기능검사상 관찰되는 폐쇄성 폐질환의 양상은 방사선학적으로는 주로 미만성 간질성 소견을 보이는 것과 상반되는 결과로 폐림프관 평활근중증의 특징적인 소견이다³⁾. 또한 폐포면적의 감소로 인해 폐확산능(DLco)이 감소된다¹⁰⁾. 이상과 같은 방사선학적 소견과 폐기능검사상의 상반성 때문에 단순 흉부 X-선 검사는 병의 진행 정도를 반영하지 못하나, 고해상 흉부 전산화단층촬영상은 폐기능검사 지표들중 FEV_{1.0}, FVC, DLco 등과의 상관성이 높아 조기진단 및 질병의 진행 정도를 판단하고 치료에 대한 효과를 판정할 수 있어 임상적으로 매우 중요한 진단 검사이다¹¹⁾. 확진은 개흉 폐생검이나 경기관지폐생검을 통한 조직병리학적 소견이 반드시 필요하다.

대부분의 환자가 가임기의 젊은 여성으로 경구피임제나 에스트로젠제제의 사용, 임신 등으로 증상이 악화

되며²⁾, 평활근 조직에서의 에스트로젠, 프로제스테론에 대한 수용체가 발견되며, 이러한 사실은 폐림프관평활근종 발생기전에 에스트로젠이 관여하리라는 것을 시사한다¹²⁾. 따라서 치료의 목적은 순환하는 에스트로젠 혈청 농도를 낮추는 것으로 치료방법은 안드로젠, 난소제거술, 에스트로젠 길항제인 Tamoxifen, medroxyprogesterone 등의 단독 또는 복합요법등이 있다¹³⁾. 가장 효과적인 치료방법은 아직까지 폐림프관 평활근종증이 희귀한 질병으로 치료성적에 대해 전향적인 비교연구가 어려워 확실히 정립되지 못하고 있으나 Eliasson 등의 meta-analysis를 이용한 연구에서는 난소절제술 단독치료와 난소절제술과 프로제스테론 병합요법이 각각 71%, 100%에서 효과가 있었다고 보고하였다¹³⁾. Tamoxifen은 약한 에스트로젠 자극 효과에 의한 높은 치료 실패율이 보고되고 있고¹⁰⁾, medroxyprogesterone의 경우 임상적 효과를 얻었다는 문헌상의 보고가 있으며³⁾, 말기 림프관평화활근종 환자에서 심폐이식술이 성공적으로 시행된 것이 보고되었다¹⁴⁾.

예후는 조직학적으로 양성질환이나 진행성 질환으로 치료의 시작이 늦을수록 예후가 불량하여 대부분의 환자는 확진후 10년내에 호흡부전증으로 사망한다^{3,12,13)}.

참 고 문 헌

- Corrin B, Liebow AA, Friedman PJ: Pulmonary Lymphangioleiomyomatosis. *Am J Pathol* **79**: 348, 1975
- Logan RF, Fawcett IW: Oophorectomy for pulmonary lymphangioleiomyomatosis: A case report. *Br J Dis Chest* **79**:98, 1985
- Taylor JR, Ryu J, Colby TV, Raffin TA: Lymphangioleiomyomatosis: Clinical course in 32 patients. *N Engl J Med* **323**:1254, 1990
- Silverstein EF, Ellis K, Wolff M, Jaretzki A: Pulmonary lymphangioleiomyomatosis. *Am J Roentgenol Radium Ther Nucl Med* **120**:832, 1974
- 문우경, 임정기, 한만청: 폐림프관평화활근종증: 고해상 CT소견. *대한방사선의학회지* **27**:543, 1991
- Moore AD, Godwin JD, Muller NL, Naidich DP, Hammar SP, Buschman DL: Pulmonary Histiocytosis-X: Comparison of radiographic and CT findings. *Radiology* **172**:249, 1989
- Muller NL, Miller RR, Webb WR, Evans KG, Ostrow DN: Fibrosing Alveolitis: CT-pathologic correlation. *Radiology* **160**:585, 1986
- Liberman BA, Chamberlain DW, Goldstein RS: Tuberous sclerosis with pulmonary involvement. *Can Med Assoc J* **130**:287, 1984
- Stovin PG, Lum LC, Flower CD, Darke CS, Beeley M: The lungs in lymphangiomyomatosis and in tuberous sclerosis. *Thorax* **30**:497, 1975
- Fishman AP: Tuberous sclerosis and lymphangioleiomyomatosis, In Fishman AP(Ed). *Pulmonary Disease and Disorder*, 2nd Ed., Vol 2, p965, New York, McGraw Hill Book company, 1988
- Aberle DR, Hansell DM, Brown K, Tashkin DP: Lymphangiomyomatosis: CT, chest radiographic, and functional correlations. *Radiology* **176**:381, 1990
- 모은경, 정만표, 유철규, 김영환, 한성구, 임정기, 서정옥, 이승숙, 심영수, 김전열, 한용철: 한국의 폐림프관평화활근종증. *결핵 및 호흡기질환* **40**:519, 1993
- Eliasson AH, Phillips YY, Tenholder MF: Treatment of lymphangioleiomyomatosis. A meta-analysis. *Chest* **96**:1352, 1989
- Wellens F, Estenne M, de Francquen P, Goldstein J, Leclerc JL, Primo G: Combined heart-lung transplantation for terminal pulmonary lymphangioleiomyomatosis. *J Thorac Cardiovasc Surg* **89**:872, 1985

= Abstract =

Diffuse Reticular Interstitial Infiltrations in the Patient with Worsening Exertional Dyspnea after Clomifen Hormonal Therapy

Hyeong-Cheon Park, M.D., Young Sam Kim, M.D., Se Kyu Kim, M.D.
Kyung Young Chung, M.D.,* Dong Hwan Shin, M.D.,** Hong Lyeol Lee, M.D.
Joon Chang, M.D., Sung Kyu Kim, M.D. and Won Young Lee, M.D.

*Department of Internal Medicine, Department of Thoracic and Cardiovascular Surgery**
*Department of Pathology,** Yonsei University College of Medicine, Seoul, Korea*

Lymphangioleiomyomatosis is a rare disease which afflicts young women of childbearing age. We experienced a 32-year-old female who was admitted because of worsening exertional dyspnea after hormonal therapy with Clomifen for five months and intermittent hemoptysis. Chest PA showed diffuse ground glass appearance with some reticular infiltrations. High resolution CT scan showed multiple small thin walled cysts distributed homogeneously throughout the entire lung. Pulmonary function test showed characteristic obstructive pattern despite the restrictive interstitial pattern of chest radiography. Thoracoscopic lung biopsy specimen showed abnormal proliferation of smooth muscle cells in the walls of lymphatic vessels, bronchioles, and pulmonary vessels typical of pulmonary lymphangioleiomyomatosis. Hormonal therapy with medroxyprogesterone was initiated.

Key Words: Lymphangioleiomyomatosis, Medroxyprogesterone