

□ 이달의 X-선 □

척추 경막외 기종이 동반된 기관지 천식 1례

왈레스 기념 침례병원 내과, 진단방사선과*

이철호, 권형주, 박영우, 이무열, 유홍선,
황인석, 김진관, 김미영, 신미정*, 황순철

= Abstract =

A Case of Spinal Epidural Emphysema Complicating in Patient with Bronchial Asthma

**Cheol Ho Lee, M.D., Hyung Joo Kwon, M.D., Young Woo Park, M.D.,
Moo Yeol Lee, M.D., Heung Sun Yu, M.D., In Seog Hwang, M.D.,
Jin Kwan Kim, M.D., Mi Young Kim, M.D., Sin Mi Jeong, M.D.*
and Soon Chul Hwang, M.D.**

Department of Internal Medicine, Diagnostic Radiology
Wallace Memorial Baptist Hospital, Pusan, Korea*

Spinal epidural emphysema is rare, and only a few cases have ever been reported.

A 18 year-old man was admitted for neck and chest pain for 3 days. Before admission he experienced rhinorrhea and severe cough. Physical examination revealed wheezing on whole lung field and subcutaneous emphysema over the upper portion of the chest and neck. Chest radiograph showed pneumomediastinum and subcutaneous emphysema in the neck and chest CT images demonstrate a free air in the prevertebral fascia.

With conservative management, the patient's condition and the pneumomediastinum improved. The patient was discharged to home on the fourteenth day. (*Tuberculosis and Respiratory Diseases* 2000, 49 : 372-375)

Key words : Spinal epidural emphysema, Bronchial asthma, Pneumomediastinum.

Address for correspondence :

Soon Chul Hwang, M.D.

Department of Internal Medicine, Wallace Memorial Baptist Hospital

374-75, Namsan-dong, Kumjung-ku, Pusan, 609-340, Korea

Phone : 051-580-1255 Fax : 051-580-1420 E-mail : schwang@wmbh.co.kr.

서 론

척추 경막외 기종(Spinal Epidural Emphysema, Pneumorrhachis, Aerorachia, Epidural Pneumatoxis)은 드문 질환으로 척추 경막외 공간에 공기 혹은 다른 가스가 존재하는 것을 말하며 폐포 외의 공기(extraalveolar air)로 인해 발생하는 여러 질환중의 하나이다. 발생 원인은 대개 수상(trauma)이나 감염이며, 대개 흉부 CT 촬영으로 우연히 진단된다. 대개 원인질환에 대한 치료로서 공기가 흡수되는 것으로 알려져 있다.

저자들은 경막외 기종이 동반된 기관지 천식을 1례를 치험하였기에 문헌고찰과 함께 보고하는 바이다.

증 례

환 자 : ○○진, 18세 남자

주 소 : 경부 및 흉부 동통

현병력 : 환자는 평소 건강하게 지내던 중 내원 3일전 콧물 및 심한 기침을 호소한 후 호흡곤란과 함께 상기 주소가 발생하여 개인병원에서 치료받았으나 증상호전 없어 본원으로 전원되었다.

사회력 : 직업은 헬스클럽에서 운동치료사 보조로 근무하며 흡연력은 1 pack-years였다.

가족력 : 알레르기성 비염 및 천식등의 알레르기성 질환은 없었다.

이학적 소견 : 입원당시 혈압은 110/70 mmHg, 체온은 36.3 °C, 맥박수는 분당 76회, 호흡수는 분당 24회였다. 전반적으로 급성병색소견을 보였으며, 경부 소견상 하악골하연에서부터 쇄골 상부까지 열발음(crepitus)이 촉진되었다. 흉부 청진상 양측 전폐야에서 호흡음이 감소되었으며 호기 및 흡기성 천명음이 들렸으나, Hamman's sign은 나타나지 않았다. 심음은 규칙적이었으며 잡음은 들리지 않았다. 복부 소견상 특이사항 없었으며, 사지소견상 청색증이나 곤봉상수지를 관찰할수 없었다.

검사 소견 : 말초혈액검사상 혈색소 16.2 gm%, 헤마




Fig. 1. Chest PA(at admission) shows the linear air density in the both upper lung field fields and well demarcated air density along with right cardiac border at the hilar area(arrow).

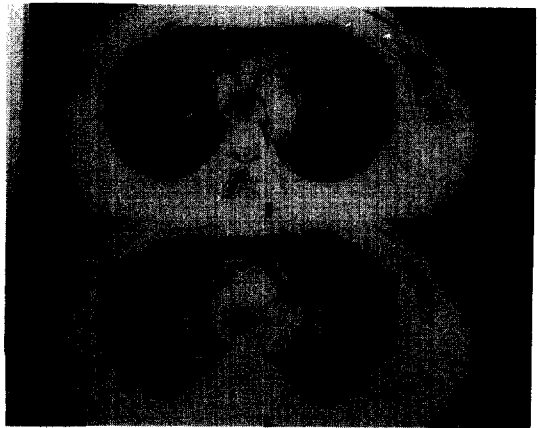


Fig. 2. CT scan demonstrates mediastinal emphysema around the trachea(small arrow head), subcutaneous emphysema at the anterior chest wall(large arrow head), and epidural emphysema within the vertebral canal(arrow).

토크리트 44.3%, 백혈구 12,220/mm² (호산구 3%)였으며, 혈소판은 235,000/mm² 이었다. 심전도 소견상 ST-T파 변형등의 특이소견은 보이지 않았다. 뇨검사 및 일반생화학 검사상 정상소견을 보였다. 동맥혈 가스분석상 pH 7.453, PaCO₂ 35 mmHg, PaO₂ 66 mmHg였다. MAST(Multiple-Antigen Simultaneous Test)상 바쿠벌레에 대해 높은 감수성(3

+)을 보였으며, 다른 검사실 소견은 정상범위였다. 방사선학적 소견: 내원당시 촬영한 흉부 X-선상(Fig. 1) 양측 상폐야와 우측 심장영역의 폐문부에서 선상의 공기 음영이 관찰되었고, 흉부 CT 상(Fig. 2) 피하기종과 기도를 둘러싸고 있는 공기음영, 그리고 척추 경막외 공간에 존재하는 공기음영을 확인할 수 있었다.

치료 및 경과: 환자는 항생제, 비경구적 수액보충, steroid(methylprednisolone), aminophylline 및 beta 2 수용체 자극제로 치료하여 내원 3일째 호흡곤란은 없어졌으나, 전흉부의 동통은 지속되었다. 환자는 내원 10일까지 증상호전 보였으며, 이 때 촬영한 흉부 방사선 소견상 이전의 공기음영은 모두 소실되었다. 환자는 입원 14일째 흡입형 steroid제를 투여 받고 증상조절되어 건강한 모습으로 퇴원하였다.

고 찰

척추 경막외 기종은 1984년 Burke등이 고열과 요통으로 내원한 31세 남자 Crohn씨병환자에서 epidural air가 발생한 증례를 처음 보고한 이후², 수상이나 감염에 의한 예가 국외 문헌상 간헐적으로 보고되어 왔다.

발생례를 살펴보면 대다수가 수상인데 특히 두개 기저골 골절에서의 발생 예가 다수 보고 있어 수상환자에서 척추 경막외 기종의 발생시 두개 기저골 골절을 의심해야 된다는 의견도 있으며^{3,4}, 그외 척추 골절⁵, 경막외 농양¹, 심한 기침⁶, 심한 구토⁷, 기도 삽관⁸ 등 경막주위 구조물을 손상할수 있는 다양한 조건에서 발생할 수 있는 것으로 보고되고 있다.

천식 환자에서 경막외 기종이 발생한 예는 1989년 Hiroshi등이 18세 남자환자에서 처음 보고한 이후⁹ 간헐적으로 보고되고 있는데, 보고된 예에서는 모두 본예와 같이 젊은 남자(13세-18세)에서 발생하였다⁹⁻¹².

척추 경막외 기종이 발생하는 기전에 대해서는 먼저 수상에 의한 경우는 기저골 골절이나 척추 골절으로 경막 주위에 공기가 발생하여 이 공기가 경막외 공간

으로 들어가는 것으로 사료되며, 천식환자의 경우 먼저 종격동 기종이 발생한후 이 공기가 대동맥과 종격동 흉막(mediastinal pleura)사이를 분리시켜 척추공(vertebral foramen)을 통해 경막외강(epidural space)으로 들어간다고 추정하고 있는데, 이는 척추 경막외강이 일정부분에서 특히 흉부에서 음압이 잘 형성되고 또 척추 경막외강과 종격동은 추간공의 지방으로 느슨하게 막혀있는 상태이므로 공기의 이동이 드물지만 가능하리라 추측된다. 그리하여 천식의 경우에는 전례에서 기종격동이 동반되었으며 만일 천식환자에서 척추 경막외 기종이 발생한다면 기종격동의 선행을 의심하여야 한다고 사료된다.

천식과 동반된 예들의 대표적인 증상은 주로 원발질환 및 기종격동에 대한 증상으로 전흉부 동통, 호흡곤란, 안면 부종, 피부의 열발음, 청색증을 호소하는 것으로 알려져 있으며, 기종격동의 징후인 Hamman's sign도 대부분의 예에서 관찰될수 있다. 그러나 보고된 전례에서 신경학적인 소견은 이상 소견이 없었다.

방사선 소견은 경부 측면 촬영상에서 척추내 공기음영을 보이는 경우도 있었지만¹³ 대부분 CT촬영으로 우연히 발견되는 경우가 대부분이었고 역시 전례에서 기종격동이 동반되었다.

치료는 대개 원인질환에 따른 고식적 치료가 주가 되어 본예와 같이 침상 안정 및 진통제등 고식적 방법으로 치유될 수 있다고 알려져 있다.

요 약

척추 경막외 기종은 드문 질환으로 흉부 CT상 우연히 발견되는 경우가 많고, 고식적 치료로 완치되는 양성 질환이다. 저자들은 기종격동 및 경막외 기종까지 동반된 기관지 천식 1례를 치료하였기에 문헌고찰과 함께 보고하는 바이다.

참 고 문 헌

1. Kirzner H, Oh YK, Lee SH. Intraspinal Air: A CT Finding of Epidural Abscess. AJR 1988;151:

1217-8

2. Burke V, Mall JC. Epidural Gas : An Unusual Complication of Crohn Disease. *AJNR* 1984;5: 105-6
3. Place JN, Pezzuti RT. Clinical Significance of Traumatic Pneumorrhachis. *AJR* 1989;153:655
4. Willing SJ. Epidural Pneumatosis : A benign entity in trauma patients, *AJNR* 1991;12:345
5. Silver SF, Nadel HR, Flodmark O. Pneumorrhachis After Jejunal Entrapment Caused by a Fracture Dislocation of the Lumbar Spine *AJR* 1988; 150:1129-30
6. Drevelengas A, Kalaitzoglou I, Petridis A. Pneumorrhachis associated with spontaneous pneumomediastinum. *Euro J Rad* 1994;18:122-3
7. Balachandran S, Guinto FC, Goodman P, Cavallo FM. Epidural Pneumatosis Associated with Spontaneous Pneumomediastinum. *AJNR* 1993; 14:271-2
8. Defouilloy C, Galy C, Lobjoie E, Strunski V, Ossart M. Epidural pneumatosis : a benign complication of benign pneumomediastinum. *Eur Res J* 1995;8:1806-7
9. Hiroshi Tsuji. CT Demonstration of Spinal Epidural Emphysema Complication Bronchial Asthma and Violent Coughing. *J. Compu. Assist. Tomogr* 1989;13(1) January/February:38-39
10. Meulder AD, Michaux L. Aerorachia. *Intense Care Med* 1990;16:275-6
11. Kakitsubata Y, Inatsu H, Kakitsubata S, Watanabe K. CT manifestation of intraspinal air associated with pneumomediastinum, *Anta Radiologica* 1994;35:305-6
12. Caramella D, Bulleri A, Battolla L, Pifferi M, Baldini G, Bartolozzi C, Spontaneous epidural emphysema and pneumomediastinum during an asthmatic attack in a child. *Pediatr Radiol* 1997; 27:929-31
13. Newbold RG, Wiener D, Vogler JB, Martinez S. Traumatic Pneumorrhachis. *AJR* 1987;148:615-6