

국내 보고된 특발성 폐쇄성세기관지염 기질화폐렴 24예와 문헌 고찰

이화여자대학교 의과대학 내과학교실

장중현*, 박사영

= Abstract =

Twenty Four Cases of Idiopathic Bronchiolitis Obliterans Organizing Pneumonia, Reported in Korea and a Review of Literatures

Jung Hyun Chang, M.D., Sa-Yong Park, M.D.

Department of Internal Medicine, College of Medicine, Ewha Womans University, Seoul, Korea

Background & Method : Bronchiolitis obliterans organizing pneumonia(BOOP) is a specific clinicopathologic condition characterized by chronic inflammatory interstitial infiltrates. Cryptogenic form of BOOP presents sub-acute clinical course of flu-like illness, such as cough, fever, dyspnea with exertion and other constitutional symptoms. Pathologically it shows the presence of granulation tissue filling the lumen of terminal and respiratory bronchioles, extending into distal airspaces. Recently, we reviewed 24 cases of idiopathic type of BOOP, 5 cases of our hospital and another 19 cases on Korean literatures, and compared with reviewed data from foreign literatures.

Results : Mean age was 54 years old and there was female preponderance in domestic reports. Their common presenting symptoms were dyspnea and cough, and mean duration of illness was 41 days. On chest examination, inspiratory crackle was a common finding. The laboratory findings were nonspecific except hypoxemia. Lung function studies revealed restrictive defect or combined obstructive and restrictive pattern in most patients. Bilateral patchy and nonsegmental alveolar opacities constituted characterized radiographic finding, highlighted on high resolution computed tomogram. It showed a favorable prognosis with an excellent responsiveness to corticosteroid therapy. The clinical features and laboratory findings were similar between domestic and foreign cases except female preponderance in Korean cases.

Conclusion : If the clinical course is atypical or pregressive under proper treatment, clinicians should reevaluate clinical features and radiographic findings under the consideration of BOOP. Tissue confirmation would be recommended for the definitive diagnosis of BOOP. (*Tuberculosis and Respiratory Diseases* 1999, 46:709-717)

Key words : Bronchiolitis obliterans organizing pneumonia, Idiopathic.

* 책임저자

서 론

폐쇄성 세기관지염 기질화폐렴(bronchiolitis obliterans organizing pneumonia : BOOP)은 폴립형의 육아 조직이 폐포관 및 세기관지내에 충전되어 생긴 기질화된 폐렴의 한 형태로서 기질화폐렴과 용어상의 혼용이 있기도 하나, BOOP의 경우 세기관지내 염증성 충전물의 소견이 입증되어야 한다^{1,2)}. BOOP는 원인 미상의 특발성인 경우와 폐렴, 약제, 교원성 질환, 자가면역 질환, 혹은 유독가스의 흡입등에 의한 이차성인 경우로 구분된다³⁾. 임상적으로는 수주간에 걸쳐 점차 심해지는 다른 기침, 미열, 권태감과 정도의 호흡곤란 등의 병력과 함께 일반 항생제에 잘 반응하지 않는 비특이적 폐렴으로 또는 중괴양 소견을 보여 폐조직검사를 함으로서 진단되는 경우를 자주 경험한다. 치료는 일차적으로 부신피질호르몬제를 사용한다. 특발성 BOOP에 대해 국내의 각 병원마다 점차 임상 증례가 많이 경험되고 있으며 최근 특발성 및 2차성 BOOP 13예에 대한 보고가 있었다⁴⁾. 본 연구에서는 특발성 BOOP에 대하여 본원에서 경험한 다섯 증례^{5,6)}와 국내의 학술지상에 보고된 19예^{4,7-11)}를 합하여 그 임상적 특성에 대해 분석해 보고 국외의 문헌보고^{1,2,12-18)} 결과들과 비교분석하고자 하였다.

대상 및 방법

본 연구의 대상은 조직검사를 통해 특발성 BOOP로 확진된 이대부속 목동병원 환자 5예와 국내 문헌상에 보고된 19예의 총 24예에 대하여 임상상, 폐기능 검사, 방사선학적 소견과 치료과정 및 예후 등에 대해 후향적으로 조사, 분석하였으며 국외의 문헌보고는 Medline을 통해 1985년부터 1997년의 기간중 증례 보고가 아닌 다수 환자의 고찰형식으로 보고된 주요 논문들에 대하여 상기 동일 사항에 대하여 검색하여 비교하였으나 혈액학적 소견, 폐기능 검사, 방사선학적 소견과 치료등은 개개의 국내 및 국외보고들이 그 기술방법이 상이하여 국내 보고의 결과만을 기술하였다.

결 과

1. 특발성 BOOP 환자에 대한 일반적 사항

국내 24예 환자의 평균 연령은 54세이었고 성별중 남자는 38%로 여자에서 더 많이 발생하였고 흡연력은 33%에서 존재하였으며 증상발현후 내원까지의 평균 기간은 약 41일이었다. 외국의 문헌상 보고를 보면 평균연령은 49세부터 66세까지 분포하였으며

Table 1. Characteristics of idiopathic BOOP from a review of literature

Reference	Date collected year	Nation	No. of patients	Mean age	Male sex(%)	Smoker (%)	Duration (days)
*	1992-1998	Korean	24	54	38	33	41
1	1950-1980	American	50	56	44	50	53
2	1982-1988	French	16	58	69	38	274
12	1990	Japanese	34	56	50	44	225
13	1986-1988	Japanese	21	58	52	-	-
14	1985-1989	American	112	58	54	-	108
15	1983-1990	European	38	57	55	26	166
16	1982-1991	Australian	15	64	53	67	165
17	1985-1992	Canadian	25	49	56	56	21
18	1984-1994	American	37	66	57	78	28

*provided from this article. Blank represents not available data.

Table 2. Initial symptoms and signs of idiopathic BOOP from a review of literature

Reference	Dyspnea	Cough	Fever, Flu	Sputum	Chest pain	Weight loss	Crackle	Wheeze
*	88	75	63	54	33	30	88	8
1	40	56	28	-	-	-	68	12
2	88	56	88	-	19	63	75	-
12	47	76	53	9	-	-	76	-
13	90	95	50	50	-	-	-	-
14	60	75	40	-	-	50	75	-
15	79	74	68	-	-	68	79	-
16	93	80	47	-	13	53	93	20
17	60	60	60	36	32	24	76	36
18	86	95	54	68	34	47	84	12

* provided from this article. Data, presented as percentage.

성비상 남자는 44%에서 69%이었으며 전체적으로 남자에서 약간 더 흔히 발생하였다. 환자의 흡연력은 26%에서 78%이었으며 국내의 경우가 외국에 비해 좀 낮은 흡연율을 보였다. 증상 발현기간은 이 질환이 첫 보고된 초창기에는 100일을 상회하며 길었으나 최근 보고되는 논문에서는 국내보고와 유사하게 아급성의 임상경과를 보였다(Table 1).

2. 증상 및 징후

국내 증례 24예중 주증상으로 호흡곤란이 21예(88%), 기침 18예(75%), 발열 및 감기 유사증상이 15예(63%)에서 있었으며 객담이 13예(54%), 흉통 8예(33%), 5% 이상 체중감소가 7예(30%)에서 관찰되었으며 내원시 3예를 제외한 21예(88%)에서 흡기시 악설음이 들렸으며 2예(8%)에서 천명음이 들렸다. 국외의 보고에서는 호흡곤란이 적게는 40%에서 최고 93%까지 보고하였고 기침은 56%에서 95%까지 보고하였으며 상기 2가지 증상을 대부분 75%에서 90%의 범주에서 보고하여 BOOP의 주요 증상임을 알 수 있었다. 발열 및 감기 유사 증상도 28%에서 88%에서 존재하였고 객담은 9%에서 68%,

흉통 13%에서 34%, 체중감소 24%에서 68%, 악설음은 68%에서 93%, 그리고 천명음은 12%에서 36%로 발생하였다(Table 1).

3. 혈액학적 소견, 폐기능 검사, 방사선학적 소견

— 혈액학적 소견 —

국내 증례에서는 10,000/mm³이상의 백혈구 증가는 11예(46%)에서 있었고 2예에서 4,000/mm³이하의 백혈구 감소가 있었으며, 조사가 가능했던 14예의 평균 백혈구수는 10,179/mm³이었다. 적혈구 침강계수는 19예중 14예(74%)에서 30mm/h 이상 상승되었다. 2차성 BOOP를 감별하기 위한 자가항체 검사는 18예에서 조사되었으며 그중 7예(39%)에서 항핵항체에 양성을 보인 것 외에는 전부 음성이었다. 대기중의 산소분압은 21예중 14예(67%)에서 80mmHg 이하이었다. 폐포동맥간 산소분압차도 조사된 13예중 11예(85%)에서 30mmHg 이상으로 증가하였고 그들의 평균은 41mmHg로 상승되어 있었다(Table 3).

— 폐기능 검사 —

국내 증례들의 폐기능검사는 조사된 23예중에서 노력

Table 3. Clinical profiles of the patients(n=24)

Laboratory exam.	WBC(μ L)>10,000	11/24(46)*
	ESR(mm/h)>30	14/19(74)
	ANA positivity	7/18(39)
	PaO ₂ (mmHg)<80	14/21(67)
	D[A-a]O ₂ (mmHg)>30	11/13(85)
Pulmonary function	FVC(%, predicted)<80	21/23(91)
	FEV ₁ (%, predicted)<80	16/23(70)
	DLco(%, predicted)<80	11/17(65)
	Restrictive type	13/23(57)
	Mixed type	6/23(26)
	Obstructive type	3/23(13)
	Normal	1/23(4)
Radiologic findings	Bilateral diffuse patchy	22/24(92)
	Reticular infiltration	5/24(21)
	Focal nodular opacity	4/24(17)
	Unilateral	1/24(4)
Therapy	Corticosteroid	20/24(83)
	Spontaneous recovery	4/24(17)

* Observed cases/total cases(percentage)

성폐활량, 1초노력성호기량, 폐확산능이 정상 추정치의 80% 이하인 경우가 각각 21예(91%), 16예(70%)와 11예(65%)에서 관찰되었다. 상기 검사를 폐환기장애별로 구분하였을 때 제한성인 경우가 13예(57%), 혼재형이 6예(26%)와 폐쇄성 3예(13%)이었으며 정상인 경우가 1예(4%) 있었고 폐쇄성인 경우는 모두 흡연력을 갖고 있었다(Table 3).

침윤의 양상을 보였다. 상기 침윤과 함께 기관지 주위의 비후성 침윤(Fig. 2A), 공기기관지 음영, 혹은 국소적 간유리병변등이 관찰되었다. 23예에서 양측폐 침윤을 보이고 1예만이 단측폐를 침범하였고 특히 확인 가능했던 14예중의 10예(71%)에서 하엽의 침윤을 보였다(Table 3).

4. 진단, 치료 및 경과

— 방사선학적 소견 —

국내 증례 24예중 22예(92%)에서 양측성의 폐포성 경결 소견(Fig. 1A, 2A)을 보였고 5예(21%)에서 망상결절형 침윤을, 그리고 4예(17%)는 국소적 결절형 침윤(Fig. 1B, 2B)을 보였다. 폐포성 경결의 침범양상은 흉막인접한 띠모양의 비엽성 침윤, 군데군데의 경계가 불분명한 폐포성 침윤, 혹은 광범위한 엽성

국내문헌상 확인 가능했던 14예중 7예는 개흉폐생검, 4예는 경기관지폐생검과 3예는 흉강경하 폐생검을 통해 진단되었다. 14예의 전예에서 특징적 소견인 폐포, 폐포관과 인접 소기관지로의 광범위한 육아조직이 증식되어 있었고 특히 폐포강에서 세기관지로의 폴립형의 섬유아세포의 충전이 관찰되었다(Fig. 3A,

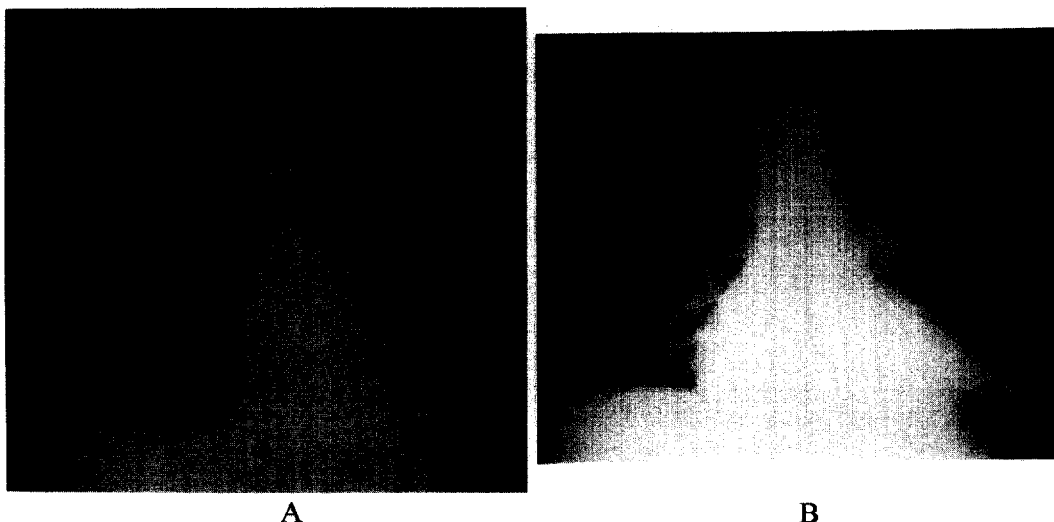


Fig. 1A. Ill defined nonsegmental patchy alveolar infiltrates in peripheral zone of both lung fields, mainly in lower zone(case no. 1).

B. Patchy nodular opacities in peripheral zone of both lung fields, mainly in lower zone and right upper zone(case no. 3).

3B). 20예(83%)는 부신피질호르몬 치료로 호전되었으며 4예는 스테로이드 치료없이 자연 회복되었으며 사망한 증례는 없었다(Table 3).

고 찰

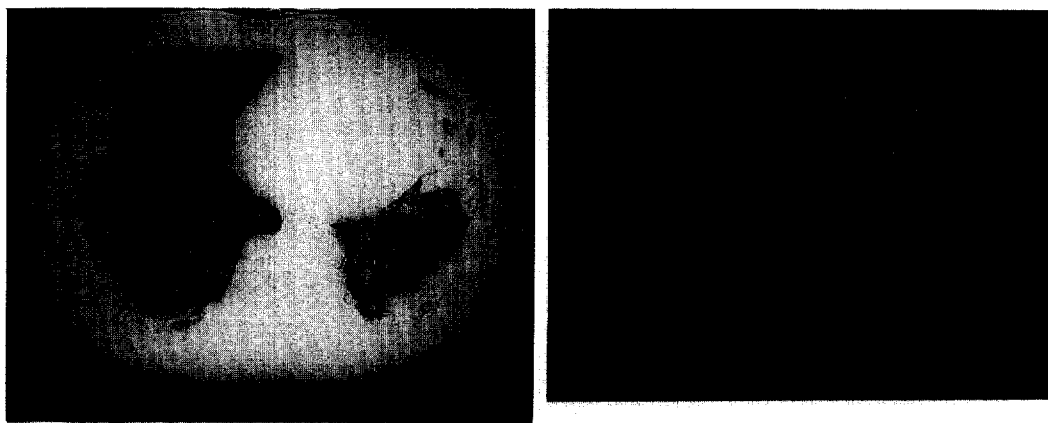
BOOP는 폐포강 및 소기도에 섬유아세포의 증식에 의한 육아조직성 충전물과 연이은 폐포주위로 만성 염증성 변화를 동반하는 반상의 비엽성 폐포성 침윤을 특징으로 하는 질환으로 저자에 따라 미만성 간질성 폐질환의 하나로 분류하기도 하고 병리소견상 기도의 질환보다는 폐렴의 특수한 한 형태로 파악되므로 특발성 기질화폐렴(cryptogenic organizing pneumonia)의 한 형태나 그 동의어로서 구분하기도 하며³⁾, BOOP의 반수 이상은 특별한 원인없이 발병하는 특발성 BOOP로 분류된다¹⁾.

이 질환은 100,000명의 입원환자중 6-7명의 유병율을 보이며¹⁷⁾, 남녀 성비는 앞에서 기술되었듯이 외국의 경우는 남자에서 약간 더 흔히 발생하였으나 국

내는 여자의 발생빈도가 더 많았으나 이에 대해서는 향후 대단위 연구조사가 되어야 확인될 수 있을 것 같으며 일본의 두 보고^{12, 13)}에서도 남녀비는 동일한 것으로 보고하였다. 호발연령은 40대후반에서 50대로서 국내와 국외보고가 일치한다. 흡연력은 국내의 경우가 외국보다 다소 낮게 기록되었는데 이는 환자의 구성이 여자가 많은 것에 기인할 것 같다.

증상 발현후 평균 지속기간은 국내 보고가 평균 41일로서 외국의 최근 보고된 논문에서와 비슷하게 아급성인 경과를 보임을 알 수 있다. 환자의 증상중 가장 흔한 것은 호흡곤란과 기침이었으며 이들의 발현빈도는 외국의 문헌보고와 일치하였다. 그의 BOOP 환자에서 확인되는 증상으로 감기 유사증상 및 발열, 객담, 흉통, 체중감소 등이 있으며 이들은 보고논문에 따라 약간의 차이를 보였으나 모두 관찰되는 증상임을 알 수 있었다. 흉부진찰시에는 폐렴과 유사하게 흡기시 악설음이 흔히 청진되며 간혹 천명음이 들리기도 하는데 이들은 국외보고와 큰 차이를 보이지 않았다.

검사소견상 혈액검사에서 백혈구 증가는 약 반수에

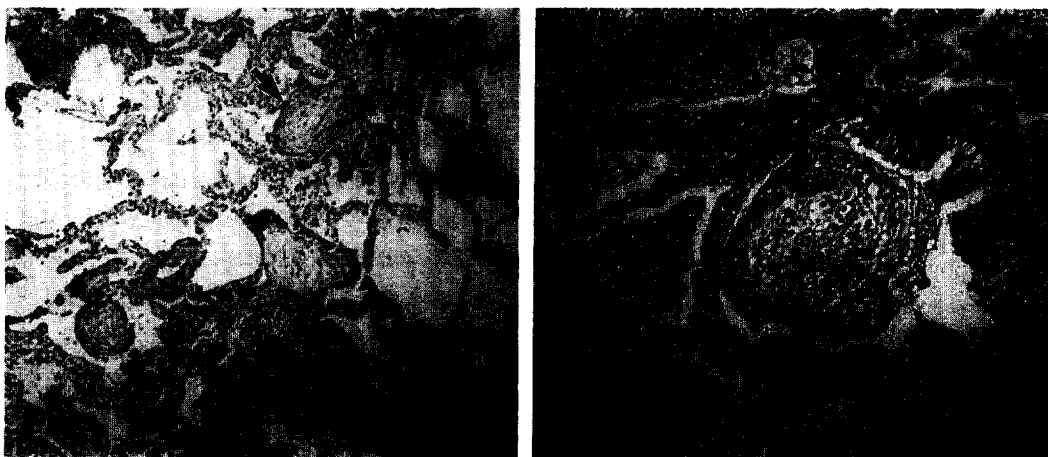

A

B

Fig. 2A. Patchy subpleural airspace consolidation and irregular linear opacity in both lower lung fields on high resolution computed tomogram(case no. 1).

B. Round nodular subpleural airspace consolidation in peripheral zone of both lower lung fields(case no. 3).



A

B

Fig. 3A. Tongue-like projections of young fibrous plugging(arrows), connecting via pore of Kohn are noted focally in distal airspace. The remaining parenchyme of lung is relatively intact(case no. 1).

B. Young fibrous plugging with fibrin exudate(arrows) obliterates a bronchiolar lumen. Most alveolar spaces are filled with organizing inflammatory fibrous tissue(case no. 3).

서 존재하며 적혈구침강계수와 CRP등의 증가를 볼수 있다. 특발성 BOOP는 자가항체는 대부분 음성이나 항핵항체가 간혹 약양성을 보일 수 있다고 하며 그 의미에 대해서는 알려져 있지 않다. 폐기능검사는 제한

성 환기장애를 보이고 확산능 감소를 특징으로 하나 흡연력이 있는 일부에서는 폐쇄성 환기장애를 보인다고 보고되어 있다^{1, 2, 12-15, 16}). 한편 혼합형 환기장애가 주변화라고 보고한 논문¹⁷⁾도 있으나 본 연구에서는

제한성 및 혼재형의 환기장애가 주로 관찰되었다.

방사선학적으로 반상의 폐포성 침윤이 양측성으로 주로 하엽에서 발생하는 특징을 보이며 때로는 단측성 침윤, 이동성 경향, 선상 혹은 결절성 침윤을 보일 수 있으며^{1, 2, 12-18} 아주 드문 엑스선상 소견으로 우유빛 음영, 늑막염, 늑막비후, 과팽창소견과 폐공동성 변화를 볼 수도 있다.¹⁹ 최근 한등²⁰의 국내문헌 고찰에서 이동성 병소가 18예중 2예로 드물게 관찰된다고 보고하였는데 인종적 특징일 수도 있겠으나 일본의 두 보고^{12, 13}에서 50-52%로 보고된 사항을 고려할 때 보고자에 따른 기술상 누락된 점도 고려해야 할 것 같다.

BOOP의 확진은 폐조직검사를 통해 이루어지는데 경피적 폐생검이나 경기관지폐생검은 적은 양의 조직 표본때문에 진단이 어려울 수가 있어 환자가 가능한 조건에 있으면 개흉 폐생검이나 흉강경하 폐생검을 시행함이 적절하다²¹. 그러나 전형적인 임상상 및 방사선 소견이 뒷받침되는 조건에서 경기관지폐생검으로 진단을 내릴 수도 있으며 후에 치료약제의 반응으로 확인될 수 있다. 드물게 광범위하고 빠르게 진행되어 심한 호흡부전에 빠지는 경우²²와 경기관지폐생검하에 치료중 예상 경과를 취하지 않고 비전형적 양상을 보일 때^{3, 6}는 개흉 폐생검이 필수적이다. BOOP의 조직 병리학적 소견은 폐의 섬유성 조직의 충전물이 종말 세기관지 및 호흡세기관지를 채우고 폐포관 및 개개의 폐포까지 교원조직이 증식되면서 관강내 용종양 조직을 형성함이 특징이며 육안상 그 분포가 정상 부위 사이에 군데군데 불규칙하게 널려 있으며 병변의 진행정도도 여러 병변 부위에서 비교적 균일하게 진행된 특징을 갖는다^{1, 23}. 최종적으로는 조직소견상 증식형의 세기관지염을 보이면 이 질환을 의심하고 다른 BOOP양 소견을 보이는 조건들을 배제함으로써 진단된다.

치료의 일차적 선택 약제는 부신피질호르몬제로서 prednisolone 체중 1kg당 1-1.5mg을 1-3개월 투여 후 서서히 감량을 권하며 단기간 사용시 10%-33%의 재발율 보여^{12, 13, 16-18} 6-12개월의 장기간 사용이

추천된다^{1, 13, 18}. 국외문헌을 보면 부신피질호르몬의 효과를 63%-96%로 보고^{1, 12-14, 17}하고 있으며 Alasaly등¹⁷은 252예의 문헌고찰에서 장기간 관찰시의 완전 회복을 65%로 보고하였으며 특히 국소 결절형인 경우에 약 4-19%에서 아무 치료없이도 자연 소멸되기도 한다^{1, 13}. 국내의 증례들도 부신피질호르몬이 83%에서 일차적 치료약제로서 사용되었으며 전부에서 좋은 반응 및 예후를 보였으나 환자에 따라 추적 관찰기간이 상이하여 재발율을 얻지는 못하였으며 약 17%에서 부신피질호르몬의 치료없이 자연회복되었다.

본 문헌고찰에서 인용된 국내보고 중에는 일부 특수한 경과를 보인 증례들이 포함되어 있으며 동일 관찰자의 시점에서 모든 증례가 분석된 것이 아니라 문헌 자료에 근거하여 분석되었기에 이 결과가 한국의 BOOP를 대변한다고 보기에는 미흡한 한계가 있으며 일부 검사결과에 대하여 기술상 누락된 것이 있어 언급하지 못한 점이 있으며 이에 대하여는 추후 전국적인 대단위 조사를 통해 재검토해야 할 것으로 사료된다.

BOOP의 예후는 양호하다고 알려져 있으나^{1, 2} 일부는 생명을 위협할 정도로 빨리 진행하면서 급성 호흡부전을 일으키는 예도 보고되고 있으며^{22, 24} 저자에 따라 3-12%의 사망률을 보고하고 있으므로^{1, 12, 17, 25}, 여러 임상 소견에서 BOOP가 의심되어지나 타질환과의 감별진단을 요하는 경우에는 조기에 조직검사하여 치료함이 중요하다고 생각된다.

요 약

연구배경 및 방법 :

BOOP는 미만성 간질성 폐질환의 일종으로 기질화폐렴의 특별한 한 형태로도 구분되는 아주 특별한 임상 병리 소견을 가진 질환이다. 임상적으로는 내원 수주 전부터 감기 유사증상을 앓다가 점차 악화되는 호흡곤란 증세로 내원하여 마치 폐렴양 소견을 보이며, 병리학적으로 폴립형의 육아 조직이 세기관지내에 충전되

어 관강내 용종양 조직을 형성하고 폐포관까지 침범된 기질화된 폐렴의 소견을 보인다. 최근, 저자들은 본원에서 경험한 다섯 증례와 국내의 학술지상에 증례 보고된 19예를 합하여 그 임상적 특성에 대해 분석해 보고 국외의 문헌보고 결과들과 비교분석하고자 하였다.

결 과 :

국내 환자들의 평균연령은 54세이었으며 여성에서 약간 더 많이 발생하였다. 병원에 내원한 주증상은 호흡곤란 및 기침이었으며 그 지속기간은 평균 41일이었다. 흉부진찰에서 흡기시 악설음이 흔히 관찰되었고 여러 혈액학적 검사소견은 저산소혈증외에는 비특이적이었으며 이들 소견만으로는 폐렴과 구분하기 어려웠다. 폐활량검사에서는 제한성 혹은 폐쇄성과의 혼재형 환기장애가 주소견이었으며 방사선학적으로는 양측성, 반상의 비엽성 폐포침윤을 보였고 고해상 컴퓨터단층촬영에서 잘 확인되었다. 다른 간질성폐질환과는 달리 부신피질호르몬의 치료에 잘 반응하여 양호한 예후 및 경과를 보였다. 상기 국내의 결과는 국외 문헌보고에서 얻은 결과와 비교시에 대체적으로 유사 소견을 보였으나 국내는 여자에서 더 흔히 발생한 차이가 있었으며 엑스선 소견 및 임상경과 등에 대해서는 좀더 추적조사를 하여 비교해야 할 것으로 판단된다.

결 론 :

폐렴양 소견을 보이는 환자에서 적절한 치료에도 불구하고 임상양상이 비전형적이고 진행시에는 임상소견 및 방사선학적 소견 등을 BOOP의 관점에서 재검토해야 할 것이다. 이 질환은 부신피질호르몬제에 비교적 빠른 반응을 보이며 조기 진단으로 완치가 가능하지만 성급한 치료종결시 재발이 잘 되며 급격한 호흡부전으로 사망할 수도 있는 질환이므로 BOOP가 의심되고 치료에도 병이 진행될 때 적기에 조직검사를 통해 확진함이 중요하다.

참 고 문 헌

1. Epler GR, Colby TV, McCloud TC, Carrington CB, Gaensler EA : Bronchiolitis obliterans organizing pneumonia. N Engl J Med 312 : 152, 1985
2. Cordier JF, Loire R, Brune J : Idiopathic bronchiolitis obliterans organizing pneumonia : Definition of characteristic clinical profiles in a series of 16 Patients. Chest 96 : 999, 1989
3. Cordier JF : Cryptogenic organizing pneumonia-Bronchiolitis obliterans organizing pneumonia. Clin Chest Med 14 : 677, 1993
4. 임재준, 이재호, 유철규, 정희순, 김영환, 한성구, 심영수 : 폐쇄성 세기관지염-간질성폐렴(BOOP) 13례의 임상적 고찰. 결핵 및 호흡기질환 44 (Suppl 2) : 62, 1997
5. 박사영, 신태립, 이현경, 장중현, 최두환, 성순희, 한운섭 : 폐조직 검사상 BOOP로 판명된 환자 3예. 대한내과학회지 47(Suppl I) : 216, 1995
6. 김미선, 장중현, 김태희, 차주현, 김혜영, 성순희 : 특발성 폐섬유화증과 감별진단을 요하는 전격성 폐쇄성세기관지염 기질화폐렴 1예보고. 결핵 및 호흡기질환 45 : 204, 1998
7. 이철환, 고윤석, 김우성, 공경영, 송근식, 김원동 : 원발성 Bronchiolitis obliterans organizing pneumonia 1예. 결핵 및 호흡기질환 39 : 536, 1992
8. 이재석, 김도진, 안영수, 이상우, 김현태, 어수택, 김용훈, 박춘식 : 천식음이 동반된 Bronchiolitis obliterans organizing pneumonia 1예. 결핵 및 호흡기질환 40 : 730, 1993
9. 최영수, 이광희, 정성환, 이상무, 김현태, 어수택, 김용훈, 박춘식, 진소영, 이동화, 박재성, 최득린 : 원발성 Bronchiolitis obliterans organizing pneumonia 1예. 대한내과학회지 48 : 690, 1995
10. 정진우, 이규남, 임성식, 유지홍, 강홍모, 양문호 : 원발성 폐쇄성 세기관지염 간질성 폐렴 4예. 대한내과학회지 51 : 108, 1996
11. 김경호, 이영목, 최영수, 신중호, 한기주, 문승혁, 기신영, 정성환, 김현태, 어수택, 김용훈, 박춘식

- : 드문 형태의 원발성 Bronchiolitis obliterans organizing pneumonia 2예. 결핵 및 호흡기 질환 43 : 228, 1993
12. Izumi T, Kitaichi M, Nishimura K, Nagai S : Bronchiolitis obliterans organizing pneumonia. Clinical features and differential diagnosis. Chest 102 : 715, 1992
13. Yamamoto M, Ina Y, Kitaichi M, Harasawa M, Tamura M : Clinical features of BOOP in Japan. Chest 102(1 Suppl) : 21S, 1992
14. King TE Jr, Mortenson RL : Cryptogenic organizing pneumonitis : The North American experience. Chest 102(1 Suppl) : 8S, 1992
15. Costabel U, Teschler H, Schoenfeld B, Hartung W, Nusch A, Guzman J, Greschuchna D, Konietzko N : BOOP in Europe. Chest 102(1 Suppl) : 14S, 1992
16. Boots RJ, Mowat P, McEvoy JDS, Fevre IL : Bronchiolitis obliterans organizing pneumonia : a clinical and radiological review. Aust NZ J Med 25 : 140, 1995
17. Alasaly K, Muller N, Ostrow DN, Champion P, FitzGerald JM : Cryptogenic organizing pneumonia : A report of 25 cases and a review of the literature. Medicine 74 : 201, 1995.
18. Lohr RH, Boland BJ, Douglas WW, Dockrell DH, Colby TV, Swensen SJ, Wollan PC, Silverstein MD : Organizing pneumonia : Features and prognosis of cryptogenic, secondary, and focal variants. Arch Intern Med 157 : 1323, 1997
19. Epler GR : Bronchiolitis obliterans organizing pneumonia : Definition and clinical feature. Chest 102(1 Suppl) : 2S, 1992
20. Han SK, Yim JJ, Lee JH, Yoo CG, Chung HS, Shim YS, Kim YW : Bronchiolitis obliterans organizing pneumonia in Korea. Respirology 3 : 187, 1998
21. King TE Jr, Mortenson RL : Syndromes that mimic idiopathic pulmonary fibrosis. Immunol Allergy Clin North Am 12 : 461, 1992
22. Cohen AJ, King TE, Downey GP : Rapidly progressive bronchiolitis obliterans with organizing pneumonia. Am J Respir Crit Care Med 149 : 1670, 1994
23. Colby TV : Pathologic aspects of bronchiolitis obliterans organizing pneumonia. Chest 102(1 Suppl) : 38S, 1992
24. Nizami IY, Kissner DG, Visscher DW, Dubaybo BA : Idiopathic bronchiolitis obliterans with organizing pneumonia. Chest 108 : 271, 1995
25. Epler GR : Bronchiolitis obliterans organizing pneumonia. Semin Resp Infect 10 : 65, 1995