

## 성인에서 발견된 좌측 폐동맥 형성부전증 1례

전북대학교 의과대학 내과학 교실

이승현, 최광호, 이흥범, 이용철, 이양근

= Abstract =

### A Case of Left Pulmonary Artery Hypoplasia in Adult

Seung Hyun Lee, M.D., Koang Ho Choi, M.D., Heung Bum Lee, M.D.,  
Yong Chul Lee, M.D., Yang Keun Rhee, M.D.

Department of Internal Medicine, Chonbuk National University Medical School, Chonju, Korea

Unilateral hypoplasia of the pulmonary artery is an uncommon anomaly, which commonly develops in combination with congenital cardiovascular defects such as tetralogy of Fallot, patent ductus arteriosus and septal defect of atrium or ventricle, but may also present as an isolated lesion.

We have recently experienced a case of the left pulmonary artery hypoplasia in adult by chance of during the general health screen, which diagnosed by chest X-ray, chest spiral CT, lung perfusion and ventilation scan, digital subtraction angiogram and bronchoscopy, then presented hereby with the review of relevant literature. (Tuberculosis and Respiratory Diseases 1999, 46 : 116-121)

### 서   론

일측성 폐동맥 형성 부전증은 태생기에 양측 주폐동맥 중, 어느 한 동맥의 형성 부전에 의해서 발생하는 선천성 질환으로<sup>1)</sup>, 원인이나 발생기전이 아직 명확히 밝혀져 있지 않고 대개는 활로써 4중후군, 동맥관 개존증, 심방 및 심실의 중격 결손과 같은 선천성 심질환과 동반되며<sup>2-7)</sup>, 일부에서는 단독으로 발생되기도 한다. 일측성 폐동맥 형성 부전증은 1868년 비전형적이기는 하지만 Fraentzel<sup>8)</sup>에 의해 처음 기술되었고, 1952년 Madoff 등<sup>9)</sup>이 혈관조영술을 통해 확진된 증례를 보고하였다.

본 전북대학교병원 내과학 교실에서는 25세 성인 남자에서 신체 검사중 우연히 발견된 좌측 폐동맥 형성 부전증 1례를 경험하였기에 문헌 고찰과 함께 보고하는 바이다.

### 증   례

환 자 : 임○재, 25세, 남자

주 소 : 건강 검진상 단순 흉부 사진상의 이상 소견.  
과거력 : 특이 소견 없으나 학창 시절 몸이 약했다 함.  
현병력 : 내원 일주일전에 일반 건강 검진에서 실시한 단순 흉부 사진상 우연히 좌측폐의 이상 소견이 관찰



Fig. 1. Bronchoscopic finding shows fibrotic narrowing of left basal bronchi.

되어 이에 대한 정밀검사를 위하여 내원하였다.

가족력 : 유전적 질환이나 폐 질환 등 다른 특이 질환은 없음.

진찰 소견 : 입원 당시 혈압은 120/80 mmHg, 체온은 36.8℃, 맥박수는 분당 80회, 호흡수는 분당 20회였다. 체중은 50kg, 키는 163cm이었으며 전신 상태는 양호하였다. 외견상 작은 체구를 보였으나 호흡 곤란이나 청색증은 없었고, 흉부 청진상 심잡음은 없었으며 최고심계동점이 좌측으로 편위되어 있었다. 좌측 폐야의 호흡음은 감소되어 있었다.

검사소견 : 말초혈액 검사상 혈색소 14.0 g/dl, 적혈구용적 40.1%, 혈소판수 213,000/mm<sup>3</sup>, 백혈구 3,900/mm<sup>3</sup>이었고, 일반 혈액화학검사상 혈청 총단백 7.6 g/dl, 알부민 4.8 g/dl, AST/ALT 25/29 U/L, BUN 15.0 mg/dl, creatinine 1.01 mg/dl, Na 144.0 mEq/L, K 4.4 mEq/L, Cl 105.0 mEq/L, Ca 9.4 mg/dl이었다. 소변 및 대변검사상 특이 소견은 없었고, 동맥혈 가스분석검사상 pH 7.368, PaO<sub>2</sub> 93.5 mmHg, PaCO<sub>2</sub> 40.7 mmHg, SaO<sub>2</sub> 97.0%이었다.

심전도 소견 : 특이 소견 없음.

심장 초음파 소견 : 특이 소견은 없었고, 활로씨 4중 후군, 동맥관 개존증, 심방 및 심실의 중격 결손 등과




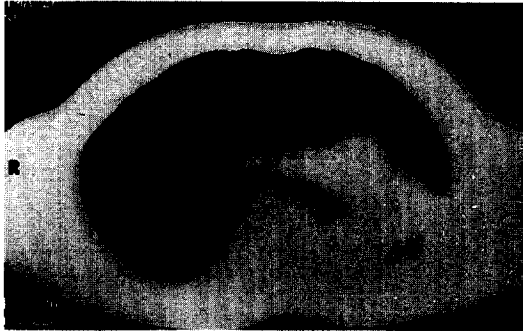
Fig. 2. Chest PA finding shows left deviation of heart and compensatory expansion of right lung without definitive left lung parenchyma.

같은 선천성 심질환의 소견은 관찰되지 않음.


폐기능 검사 : 노력성 폐활량(FVC) 2.34 L(기대치의 51%), 1초간 노력성 호기량(FEV<sub>1</sub>) 1.56 L(기대치의 41%), 총 폐용적(TLC) 4.11 L(기대치의 71%), 폐잔류량(RV) 1.42 L(기대치의 104%), 폐확산능(DLCO) 21.6 ml/min/mmHg(기대치의 88%)로서 중등도의 제한성 및 폐쇄성 폐질환 양상을 보였다.

운동부하 폐기능 검사 : Treadmill을 이용한 운동부하 폐기능검사상 최대 산소 섭취량(VO<sub>2</sub>max) 33.6 ml/kg/min(기대치의 73%), 혐기성역치 1.11 L/min(기대치의 75%), 최대 심박수 170 beats/min(최대 심박수의 91%), oxygen pulse 9.9 ml/beat(기대치의 84%), 심박수 예비력 13 beats/min(control <15 beats/min), 심박수 예비력 15%(control : 20-40%) 등의 소견을 보여 거의 정상적인 운동부하 폐기능 소견을 보였다.

기관지 내시경 소견 : 좌측 주 기관지가 약간 좁아져 있었으며, 하부의 기저 기관지 진입부는 심한 협착 및 섬유화 소견을 보였다. 그러나 우측 기관지는 정상적인 해부학적 구조를 보였다(Fig. 1).



**Fig. 3.** Chest CT finding shows left deviation of mediastinum, compensatory hyperinflation of right lung and only extremely little left lung parenchyme.

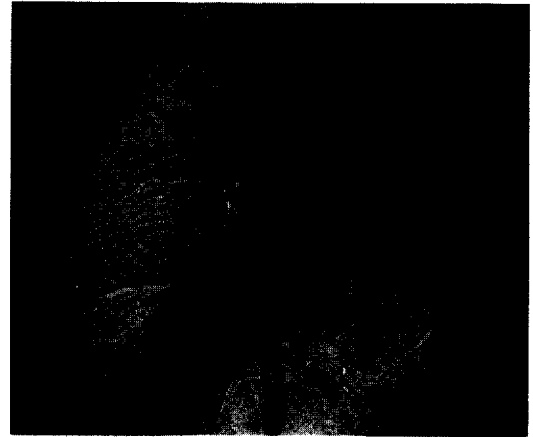


**Fig. 4.** Lung perfusion scan finding shows non-visualization of the left lung.

**흉부 X-선 소견 :** 좌측 폐 음영이 거의 소실되어 있었고, 우측 폐는 보상적인 과팽창 소견을 보였으며, 심장과 종격동이 심하게 좌측으로 편위되어 있었다 (Fig. 2).

**흉부 전산화 단층촬영 소견 :** 좌측 기관지들은 비교적 명확히 관찰되었으나, 좌측 폐 음영은 관찰되지 않았고, 좌측 폐동맥이 매우 작게 관찰되며, 후방으로 심하게 편위되어 있었다. 또한 우측 폐의 일부가 좌측 전방으로 보상성 확장 및 편위되어 있었고, 종격동은 좌측으로 심하게 편위되어 있었다 (Fig. 3).

**폐 환기-관류 스캔 소견 :** 우측폐에서는 정상적인 관류 소견을 보였으나, 좌측폐에서는 관류 소견이 거의



**Fig. 5.** Digital subtraction angiogram finding shows small left pulmonary artery without branch.

관찰되지 않았고, 우측폐의 상대적인 과팽창이 관찰되었다. 전방 사진에서는 우측폐가 총 83% (상부 폐야 14%, 중부 폐야 42%, 하부 폐야 27%)의 관류를 보였고, 좌측폐는 총 17% (상부 폐야 4%, 중부 폐야 11%, 하부 폐야 3%)의 관류를 보였다. 후방 사진에서는 우측폐가 총 91% (상부 폐야 19%, 중부 폐야 48%, 하부 폐야 25%)의 관류를 보였고, 좌측폐는 단지 9% (상부 폐야 3%, 중부 폐야 5%, 하부 폐야 1%)의 관류를 보였다 (Fig. 4).

**감산 혈관 조영술 :** 우측 폐동맥은 정상적으로 관찰되었으나, 좌측 폐동맥은 주폐동맥으로 부터의 기시부만 매우 작게 관찰되어, 흔적으로만 남아있었고, 분지는 관찰되지 않았다 (Fig. 5).

**경과 :** 상기 검사들을 통하여 선천성으로 발생한 좌측 폐동맥 형성 부전 및 좌측 폐 형성 부전증으로 진단하였으며, 환자는 특별한 합병증이나 불편감이 없어 외래 추적중이다.

## 고 찰

정상적으로 태생 제 31-45일경에 동맥간은 격막형성에 의해 대동맥과 폐동맥간으로 나뉘지고, 6번째 대

동맥궁에서 양측 주폐동맥이 형성된다. 동맥간이 회전할 때 우측 폐동맥은 체간에 흡수되어 좌측 폐동맥이 주폐동맥으로, 우측 폐동맥은 하나의 분지로 나타나게 된다<sup>10)</sup>. 일측성 폐동맥 형성 부전의 발생기전은 총동맥간의 회전이 이뤄지지 않을 때 체간막이 형성됨에 따라 우측 폐동맥이 발생되지 않은 것 같이 보이는데, Heintzen 등<sup>11)</sup>은 이를 가성 무발육증이라 명명하였으며, Anderson 등<sup>12)</sup>은 폐동맥궁의 기시부가 어떤 원인으로 폐쇄될 때 폐동맥이 형성되지 않는다고 보고하였다. 특히 Sotomora 등<sup>13)</sup>은 이러한 경우에 흔히 같은 쪽의 동맥관을 통해 폐동맥이 나오게 됨을 보고하였으며 이를 distal ductal origin이라 명명하였다. 또한 심장구의 형성 부전이 원인의 하나라는 주장도 있으나<sup>14)</sup> 결국 아직 확립된 정설은 없다. 폐동맥 형성 부전의 경우 부검을 실시할 경우 실제로는 폐동맥의 일부분이 남아 있는 경우가 많다<sup>13)</sup>. 대부분 선천성 심장 질환이 합병되어 발생하며, 좌측 폐동맥 형성 부전증과 주로 합병된다<sup>15)</sup>. 동반되는 심장 기형으로는 활로씨 4중후군, 동맥관 개존, 심방 및 심실의 중격 결손, 대동맥 폐동맥 중격 결손, 대동맥 축착, 삼첨판 폐쇄, 폐동맥관 폐쇄 등이 알려져 있으며<sup>2-3)</sup>, 이 중 활로씨 4중후군이 가장 흔하며, 이 때에는 대동맥의 위치도 편위되어서 우폐동맥의 결손시에는 좌측에 위치하는 정상적인 대동맥이 흔하고, 반면 좌폐동맥이 결손될 때는 대동맥이 우측에 위치하는 경우가 자주 나타나며<sup>16)</sup>, 좌측과 우측에서의 폐동맥 결손의 발생 빈도는 거의 비슷하다.

선천성 심질환과 동반되지 않은 일측성 폐동맥 형성 부전의 경우, 심혈관 증상을 보이지 않으며, 약 10% 미만에서 반복되는 호흡기 감염이나 각혈을 보이며<sup>17)</sup>, 드물게는 재발하는 폐렴 증상 및 흉통과 운동시 호흡 곤란 또는 청색증을 보일 수 있고, 약 19%에서는 폐동맥 고혈압이 동반되어<sup>3)</sup> 우심부전으로 진행된다. 선천성 심질환과 동반된 경우에는 동반된 심장기형에 따라 증상을 나타내며, 폐동맥 고혈압이 있을 경우 더욱 증상이 심하고 대개는 25세 이전에 사망하게 된다. 발생 부전이 있는 폐는 대동맥에서 기시하는 기관지동

맥에 의해 혈액 공급을 받으며<sup>18)</sup>, 이때 기관지동맥은 높은 체순환 압력으로 인해 꼬불꼬불해져서 쉽게 손상되어 각혈을 일으키게 된다<sup>16)</sup>. 이학적 소견상 선천성 심질환과 동반된 경우에는 병변부의 감소된 호흡음과 함께 심질환에 따른 심잡음이 청진되고, 선천성 심질환이 동반되지 않은 경우에는 병변쪽 폐야에서 감소된 호흡음만이 청진되지만 폐동맥 고혈압이 동반된 경우에는 심첨부에서 제 2심음의 항진, 폐순환 부전에 의한 ejection click, 우심실의 제 3심음 등이 관찰된다.

진단은 흉부 X-선 사진, 흉부 전산화 단층 촬영, 환기-관류 스캔, 감산 혈관 조영술 등에 의해서 이뤄진다. 흉부 X-선 소견으로는<sup>19)</sup> 결손 부위의 흉곽이 비교적 작고, 늑간 간격이 좁으며, 횡격막은 상부로 전위되어 있고, 심장 및 중격동은 결손부로 편위되어 있으며, 폐동맥 음영은 관찰되지 않고, 대신 기관지동맥의 작은 혈관 음영이 레이스 무늬로 관찰된다. 정상 쪽의 폐는 결손된 폐의 기능을 보상하기 위하여 결손 부위로 일부가 팽창한다. 폐기능 검사에서는 특이한 소견이 없으나 생리적 사강과 일회 환기량간의 비율이 증가하면서 약간의 제한성 환기부전의 양상을 보일 수 있다<sup>2, 20-22)</sup>. 환기-관류 스캔 검사에서, 환기 스캔은 대개 정상으로 나타나며, 관류 스캔은 결손부로의 폐동맥이 없으므로 관류가 않되는 소견을 관찰할 수 있다. 이러한 환기-관류 스캔 소견은 폐동맥 혈전증이나 폐동맥 협착증 등에서 나타날 수 있으며, 임상 증상과 이학적 소견 및 혈관 조영술로써 감별한다. 감산 혈관 조영술은 고식적 폐혈관 조영술에 비하여 안전하고, 시행이 쉽고, 비용이 저렴하며, 어린이의 폐동맥 조영술에서도 이용할 수 있으므로 널리 이용되고 있으며<sup>1, 23-24)</sup>, 좌, 우폐동맥 중 어느 하나 결손 부위도 관찰할 수 있다.

선천성 심질환이 동반되지 않은 일측성 폐동맥 부전증의 경우 치료는 대개 불필요하며, 급성 폐렴이 발생할 경우에는 보존적 요법으로 치료하며, 반복적인 폐렴이나 심한 각혈, 기관지 확장증이 있을 때는 수술의 적응이 된다.

## 결 론

저자들은 25세 성인 남자에서 우연히 발견된 좌측 폐동맥 형성 부전증 1례를 경험하였기에 문헌 고찰과 함께 보고하는 바이다.

## 참 고 문 헌

1. Ludwig JW, Verhoeven LAJ, Kersbergen JJ, Overtoom TTC : Digital subtraction angiography of the pulmonary arteries for the diagnosis of pulmonary embolism. *Radiology* 147 : 639, 1983
2. Elders JC, Brofman BL : Unilateral pulmonary artery absence or hypoplasia : Radiographic and cardiopulmonary studies in five patients. *Circulation* 17 : 557, 1958
3. Pool PE, Vogel JHK, Blount SG : Congenital unilateral absence of a pulmonary artery : The importance of the flow in pulmonary hypertension. *Am J Cardiol* 10 : 706, 1962
4. 김용환, 조건현, 광문섭, 김세화, 이홍균 : 좌측 폐동맥 형성부전증의 수술치험 1례. *대한흉부외과학회지* 24 : 83, 1991
5. 방준호, 김상연, 변종인, 이원배, 이병철, 이경수, 조성훈 : 일측성 폐동맥 형성부전증 1례. *대한소아과학회지* 35 : 873, 1992
6. 이재원, 노준량 : 좌측 폐동맥 결손을 동반한 활로 사정증의 수술요법. *대한흉부외과학회지* 18 : 250, 1985
7. 배오근, 최철승, 최요원, 전석철, 서홍석, 함창곡 : 일측성 폐동맥 형성부전증 3례. *대한방사선의학회지* 31 : 87, 1994
8. Fraentzel O : Ein Fall von abnormer Communication der Aorta mit der Arteria Pulmonalis. *Virchows Arch f Path Anat* 43 : 420, 1868
9. Madoff IM, Gaensler EA, Strieder JW : Congenital absence of right pulmonary artery. *N Engl J Med* 247 : 149, 1952
10. Congdon ED : Transformation of the aortic arch system during the development of the human embryo. *Carnegie Institute contrib to Embryol* 14 : 47, 1922
11. Heintzen von P, Teske I : Die einseitige Agenesie der Lungenarterie. *Am Heart J* 58 : 26, 1959
12. Anderson RC, Char F, Adams P : Proximal interruption of a pulmonary arch(absence of one pulmonary artery) : Case report and a new embryologic interpretation. *Dis Chest* 34 : 73, 1958
13. Sotomora RF, Edwards JE : Anatomic identification of so-called absent pulmonary artery. *Circulation* 57 : 624, 1978
14. Emanuel RW, Pattinson JN : Absence of the left pulmonary artery in Fallot's tetralogy. *Br Heart J* 18 : 289, 1956
15. Dimich I, Berdon WE : Congenital absence of the left pulmonary artery. *Am J Dis Child* 113 : 378, 1967
16. Oakley C, Glick G, McCredie RM : Congenital absence of a pulmonary artery : Report of a case with special reference to the bronchial circulation and review of the literature. *Am J Med* 34 : 264, 1962
17. Joan W, Jase L, Vivian J : Unilateral absence of a pulmonary artery. *Chest* 86 : 729, 1983
18. Liebow AA, Hales MR, Bloomer WE, Harrison GE, Lindskog G : Studies of the lung after ligation of the pulmonary artery : 2 anatomic changes. *Am J Pathol* 26 : 177, 1950
19. Stanley M, Wyman M : Congenital absence of a pulmonary artery : Its demonstration by roentgenography. *Radiology* 62 : 321, 1954
20. Krall WR, Ploy-Song-Sang Y : Unilateral pulmonary artery aplasia presenting with chest pain and pleural effusion. *South Med J* 73 : 233, 1980

21. Gluck MC, Moser KM : Pulmonary artery agenesis : Diagnosis with ventilation and perfusion scintigraphy. *Circulation* 151 : 859, 1970
  22. Grum CM, Yarnal JR, Cook SA, Cordasce EM, Tomashefski JF : Unilateral hyperlucent lung : Noninvasive diagnosis of pulmonary artery agenesis. *Angiology* 32 : 194, 1981
  23. Pond GD, Ovitt TW, Capp MP : Comparison of conventional pulmonary angiography for pulmonary embolic disease. *Radiology* 147 : 345, 1983
  24. Wagner ML, Singleton EB, Egan ME : Digital subtraction angiography in children. *Am J Roentgenol Radium Ther Nucl Med* 140 : 127, 1983
-