

코일 색전술로 치료된 다발성 폐동정맥기형 1예

전북대학교 의과대학 내과학교실

안혁수, 이흥범, 이용철, 이양근

= Abstract =

A Case of Multiple Pulmonary Arteriovenous Malformation Treated with Coil Embolization

Heok Soo Ahn, M.D., Heung Bum Lee, M.D., Yong Chul Lee, M.D., Yang Keun Rhee, M.D.

Department of Internal Medicine, Chunbuk National University Medical School, Chonju, Korea

Pulmonary arteriovenous malformation(PAVM) is an uncommon congenital anomaly. As pulmonary arteriovenous malformation is a direct communication between the branches of pulmonary artery and vein which originated from the malformation of capillary development, major disturbances in gas exchange can result. This malformation results in the several symptoms such as dyspnea, hemopyssis, cyanosis, and severe neurologic complaints. However, the most of patients are usually asymptomatic. Selective pulmonary angiography is well known the helpful diagnostic method. Recently, therapeutic embolization has been advocated as the treatment of choice for pulmonary arteriovenous malformations. We report a case of multiple pulmonary arteriovenous malformation, which was detected on the simple chest X-ray and successfully treated with coil embolization in a 19-year-old asymptomatic woman. (Tuberculosis and Respiratory Diseases 1998, 45 : 896-901)

Key words : Multiple pulmonary arteriovenous malformation, Coil embolization

서 론

폐 동정맥기형은 드문 선천적 이상(기형)의 하나로 폐동맥과 폐정맥에서 분리된 혈관들이 직접 교통하여 가스교환에 주요한 장애를 초래하는 질환이다.

임상증상은 저산소혈증으로 인한 호흡곤란과 청색증, 객혈 등 다양하게 나타나며 진단은 경식도 심초음파나 흉부 전산화 단층촬영, 자기 공명 영상 등과 같

은 방사선학적 검사를 통해 이루어진다. 폐 혈관조영술은 동정맥기형의 확진과 중재적 방사선 시술인 색전술을 시행하는데 이용된다. 동정맥기형의 단락부위에 대한 치료는 색전술과 수술을 통해 이루어 지는데 만약 색전술이 용이하지 않은 경우는 수술적 치료인 폐엽 절제술의 적응증이 되며, 역으로 수술적 치료가 금기인 상태에서는 여러 물질을 이용한 색전술을 시행하기도 한다.

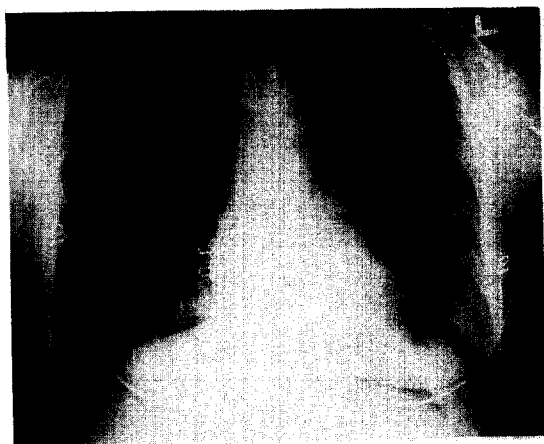

Fig. 1. Chest PA shows an approximate 3×2cm sized lobulated ovoid contour with increased opacity in the middle lung field.

저자들은 18세의 젊은 여자에서 무증상의 폐 동정맥기형을 흉부 X-선에서 우연히 발견하여 진단하였고 코일을 이용한 색전술로 이를 성공적으로 치료하였기에 문헌고찰과 함께 보고하는 바이다.

증 례

환 자: 김○○ (18세, 여자)

주 소: 흉부 방사선 소견상 우연히 발견된 종괴

과거력: 특이소견 없음.

가족력: 특이소견 없음.

진찰소견: 입원 당시 혈압은 120/70mmHg, 맥박수 65회/min, 체온 36.5℃, 호흡수 20회/min였다. 외관상 병색소견은 보이지 않았으며 두경부진찰상 경정맥 울혈은 없었고, 경부 림프절도 촉진되지 않았다. 흉부 청진상 호흡음과 심음은 정상이었고 복부 소견 및 기타 사지검사와 신경학적 검사에서도 이상소견은 없었다.

검사실 소견: 말초 혈액 검사상 백혈구 7,500/mm³, 적혈구 4.19×10⁶/mm³, 혈색소 13.7g/dl, 혈구 요적 39.9%, 혈소판 219,000/mm³로 정상이었으며 혈청 생화학 검사상 AST 16 IU/L, ALT 23 IU/L, 총 빌

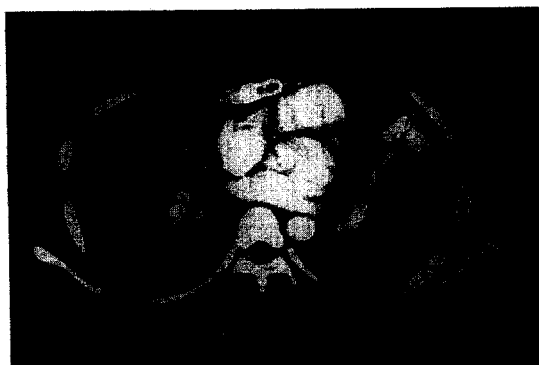


Fig. 2. Mediastinal window setting shows linear and ovoid contoured enhancing structures in the left lingular segment.

리루빈 0.63mg/dl, 총단백질 6.8g/dl, 알부민 4.3g/dl, BUN 11 mg/dl, creatinine 1.07mg/dl, 나트륨 147mmol/L, 칼륨 4.0mmol/L, 염소 103mmol/L, 칼슘 10.5mg/dl로 모두 정상범위였다.

방사선학적 검사: 흉부 단순 X-선상 폐혈관 구조에 연결된 3×2cm 정도의 분엽된 타원형의 결절 음영이 좌상엽 전방부에서 관찰되었다(Fig. 1). 흉부 전산화 단층 촬영에서는 좌상엽에 조영이 현저히 증강되며 외형상 주위 조직과 잘 구분되는 분엽된 병변부위가 있었고 여기에 또다른 확장된 관상의 혈관성 병변이 중심부로 연결되는 소견을 볼 수 있어서 폐동정맥기형으로 진단할 수 있었으며 영양 도입 동맥지는 좌엽간 폐동맥, 도출 정맥지는 상폐정맥으로 생각되었다(Fig. 2). 폐동정맥기형을 확진하기 위하여 폐혈관조영술을 시행하였고 엽간 폐동맥과 상폐정맥 사이에 비정상적인 교통이 각각 좌측폐 3부위, 우측폐 1부위에서 관찰되었다(Fig. 3). 증재적 방사선 시술인 코일 색전술로 치료하기 위해 우대퇴정맥을 천자한 후 No. 5 French pigtail catheter를 사용하여 먼저 폐혈관 조영술을 시행하였고 다시 No. 5 French Headhunter catheter와 No. 5 French multipurpose catheter를 이용하여 좌우폐에서 폐동정맥기형 네 부위를 선택적으로 조영한 후 coaxial catheter를 통해 8mm 코일 2개, 5mm 코일 4개, 3mm 코일 1개로 색전술을 시

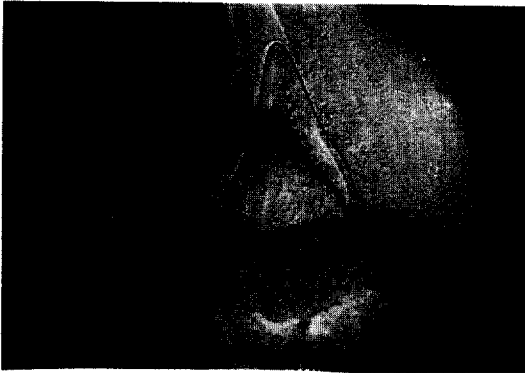


Fig. 3. Selective angiogram of the left descending pulmonary artery shows multiple AVM with a only single drainage into the left pulmonary vein.

행하였다.

치료 및 경과 : 중재적 방사선 시술을 통해 네 병변 부위에 크기가 다른 7개의 코일을 가지고 선택적 색전술을 성공적으로 시행하였으며 시술 후 시행한 혈관 조영술에서 포유 혈관이 완전하게 폐색된 것을 확인하였다. 이 후 추적 검사의 흉부 단순 X-ray 상 처음 보였던 혈관 음영의 종괴 크기가 많이 감소되어 있었으며 색전술에 이용된 코일을 관찰할 수 있었다(Fig. 4).

고 찰

동정맥기형은 대부분의 경우 모세혈관 발달과정의 선천적 결함에 의한 동맥과 정맥사이의 비정상적인 연결로 발생하지만 간혹 외상, 주혈흡충증, 간경변증, 중앙 특히 감상선암의 전이, 방사선균증, 승모관 협착증, Fanconi's syndrome 등에 의해 후천적으로도 발생할 수 있다. 발생빈도는 비교적 드물고 주로 두부, 사지, 폐와 신장을 포함한 내부 장기 등에 발생한다. 이중 폐동정맥기형은 폐혈관에 발행하는 선천적 기형으로 폐동맥과 폐정맥에서 분지된 혈관들이 직접 교통하여 산소화되지 않은 폐동맥혈이 단락을 통해 직접 폐의 정맥계를 거쳐 좌심방으로 들어가 가스교환장애에

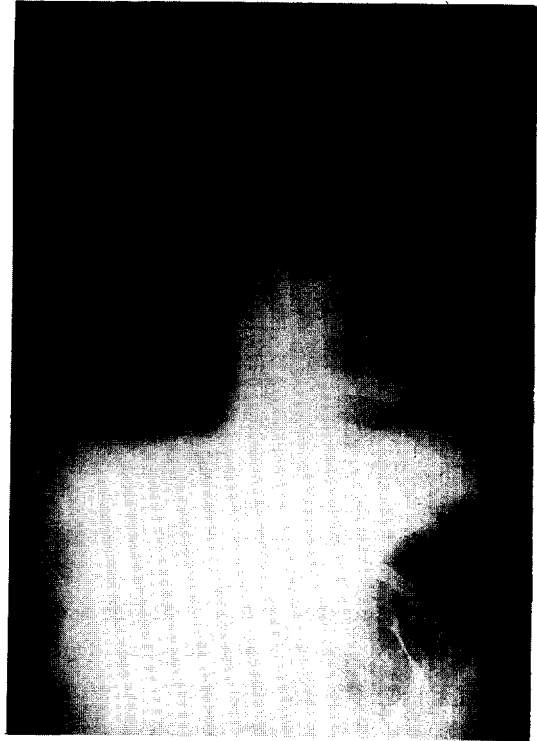


Fig. 3. Chest PA demonstrates multiple coils in the lung fields after coil embolization.

의한 전신증상을 초래하는 질환이다. 40~60%의 환자에서 유전성 출혈성 모세혈관확장증(Rendu-Osler-Wever disease)과 연관되어 있으며 유전성 출혈성 모세혈관확장증 환자중 15%에서 이러한 폐동정맥기형이 발견된다^{1, 2, 7)}. 유전성 출혈성 모세혈관확장증과 연관되어 발생한 경우 합병증, 다발성 및 증상의 중증도의 빈도가 관련이 없는 경우에 비해 증가되는 것으로 알려져 있다⁷⁾.

폐동정맥기형은 1897년 Churton³⁾이 부검에 의해 처음 기술하였고 1939년 Smith와 Horton⁴⁾에 의해 처음으로 임상적 진단이 이루어 졌으며 1942년에 Hephurn과 Dauphinee⁵⁾가 진단한 폐동정맥기형에 대해 Shenstone이 성공적으로 외과적 치료를 시행하였다. 1946년에는 Lindgren에 의하여 X-선 검사상의 폐동정맥기형에 대한 보고가 있었고 1948년

Goldman⁶⁾은 폐동정맥기형이 비성염색체 우성 (nonsex-linked, dominant trait)으로 유전된다고 보고하였으며 이 질환과 유전성 출혈성 모세혈관확장증이 연관되어 있음을 지적하였다. 폐동정맥기형에 대한 국내에서의 발생은 문헌 고찰상 11예^{11-17, 20)} 정도로 드물게 보고되었으며 이들 중 7예¹³⁻¹⁶⁾는 수술적 치료인 폐엽절제술을 시행받았고 전영빈 등¹¹⁾이 보고한 1예만 코일과 laminaria로 색전치료를 하였다. 하지만 다른 장기에 발생한 동정맥기형을 색전술로 치료한 예는 몇 예 보고되었다^{18, 19)}.

폐동정맥기형은 주로 폐하엽에 호발하며 환자의 약 1/3이 다발성, 약 2/3가 단발성으로 나타난다⁶⁾. 호발연령은 20~30대이지만 어느 연령에서도 올 수 있고 25~30%는 소아기에 증상이 나타나서 발견될 수 있다. 본 증례는 폐동정맥기형이 폐상엽에 위치하였고 다발성으로 발생되었다. 병리학적으로 endothelium으로 구성된 하나 혹은 여러 개의 thin wall saccular channel로 되어 있고 sac의 크기는 1~5cm까지 다양하다. 주위 폐조직과는 아무 관계가 없으며 대개 폐 주변부에 subpleural location을 하고 있다. 혈관계 양상은 한 개의 영양 도입 동맥지와 두 개 이상의 도출 정맥지를 가지고 있으며 혈액 공급은 96%가 폐동맥에서 이루어지며 그외 대동맥, 늑간동맥, 내유동맥 등 전신동맥으로부터 직접 분지되어 공급되는 경우도 있다⁸⁻¹⁰⁾.

대부분 증상없이 우연히 진단되지만 임상증상으로 우좌 단락에 의한 청색증과 그로 인한 다혈구증, 곤봉지 등이 올 수 있다. Dines 등⁹⁾은 호흡곤란이 제일 흔한 증상이었고 그 다음이 객혈이었다고 보고하였다. 환자의 20~30%에서 두통, 현훈, 이명 등 신경학적 증상이 나타날 수 있으며 이는 저산소증, 다혈구증과 기이성 색전증에 의해서 유발된다고 생각되어 진다. 그 외에도 모세혈관 확장증, 비출혈, 심부전, 혈흉 등이 보고되기도 하였다. 본 증례의 경우는 무증상이었고 우연히 흉부 단순 X-선 검사에서 발견되어 진단되었다. 드물지만 흉부 단순 X-선검사는 정상인면서 미만성으로 모세혈관부위에 동정맥기형이 나타나는 수

도 있다.

진단은 주로 임상증상, 진찰소견, 흉부 단순 X-선 소견, 흉부 전산화 단층촬영, 우심도자법에 의한 산소 포화도 비교, 폐 혈관조영술 등으로 내릴 수 있다. 최근에는 대조 심초음파, ^{99m}Tc-MAA 폐주사법, perfusion lung scintigraphy 등 비관혈적이면서 좌우단락을 쉽고 안전하게 진단할 수 있는 방법들이 많이 이용되고 있다^{17, 20, 21)}. 자기공명영상에 의한 혈관 조영이 폐와 종격동의 혈관병변을 감별진단하는데 도움을 주고 있다. 흉부 단순 X-선상 병소는 경계가 명확한 둥근 결절이 대부분에서 보이고, 간혹 연결된 혈관이 관찰될 수도 있다. 본 증례에서도 폐혈관관에 연결된 타원형의 둥근 결절음영이 흉부 단순 X-선에서 관찰되었으며 이후 진단을 위해 흉부 전산화 단층촬영과 폐 혈관 조영술을 시행하였다.

폐동정맥기형의 치료는 폐엽절제술 혹은 수술시 혈액가스분석에 따라 국소절제나 폐부분절제도 시행할 수 있다. 이러한 병소의 외과적 절제가 1970년대말까지는 유일한 치료방법으로 제시되어 왔으나 병변이 고립성이거나 폐의 한두엽에 국한된 경우에만 수술로 교정될 수 있을 뿐 다발성 폐동정맥기형의 경우엔 수술로써 완전한 제거가 어렵고 제거되지 않은 부위가 오랜기간 후 커져 다시 증상을 유발할 수 있기 때문에 문제시 되었다. 따라서 병소가 다발성이고 산재한 경우나 폐동맥고혈압 등의 수술적 금기상황에서는 치료의 선택이 제한받게 되는데 이런 경우엔 코일(coil)을 이용하거나 풍선(balloon)을 이용하여 단락부위를 색전시키는 중재적 방사선 시술이 적용되며 코일이나 풍선 색전술도 수술후 결과처럼 저산소혈증을 현저히 개선시킨다고 알려져 있다²²⁻²⁷⁾. 1978년 Taylor 등²⁵⁾은 처음으로 다발성 폐동정맥기형환자에서 woolen coils을 이용한 성공적인 색전치료를 보고하였고 1980년 Terry 등²²⁾은 새로운 치료방법으로써 기이성 색전증이나 폐경색증의 위험성이 적은 풍선색전술을 제시하였으며 1982년 White 등²⁶⁾은 14명의 폐동정맥기형환자에서 효과적인 풍선색전술의 성적을 보고하였다. 색전술에 사용되는 물질에는 stainless steel

coil, detachable silicon balloon, autologous clot, dura, gelfoam, Ferro-magnetic particle, silastic spheres, PVA(Ivalon), NBCA(n-butyl cyanoacrylate), IBCA(isobutyl cyanoacrylate) 등 다양하다. 본 증례는 병소가 다발성으로 존재하여 수술을 시행하지 않았고 코일 색전술을 통해 성공적인 치료 결과를 얻었다.

폐동정맥기형의 예후는 청색증 및 유전성 출혈성 혈관질환의 동반유무 및 합병증 병발유무에 따라 달라지지만 대부분은 그 예후가 좋은 것으로 알려져 있다. 합병증으로는 동맥기형상의 파열로 인한 혈흉, 전색증, 뇌농양, 유착성 늑막염, 아급성 심내막염, 뇌혈전 등이 있다. 본 증례는 외래 추적관찰 결과 계속적으로 무증상이었고 흉부 X-선상 코일로 색전된 동정맥기형의 크기가 감소되었음을 확인하였다.

참 고 문 헌

1. Dines DE, Arms RA, Bemats PE, Gomez MR : Pulmonary arteriovenous fistulas. Mayo Clin Proc 49 : 460, 1974
2. Habighorst LV : Angiography of pulmonary arteriovenous shunts. Ann Radiol 23 : 332, 1980
3. Churton T : Multiple aneurysm of pulmonary artery. Brit Med J 1 : 1233, 1897
4. Smith HL, Horton BT : Arteriovenous fistula of lung associated with polycythemia vera ; Report of a case in which the diagnosis was made clinically. Am Heart J 18 : 589, 1939
5. Hepburn J, Dauphinee JA : Successful removal of hemangioma of the lung followed by disappearance of polycythemia. Am J Med Sci 204 : 681, 1942
6. Goldman A : Arteriovenous fistula of the lung ; Its hereditary and clinical aspect. Am Rev Tuberc 57 : 266, 1948
7. Hodgson CH, Burchell HB, Good CA, Clagett OT : Hereditary hemorrhagic telangiectasia and pulmonary arteriovenous fistula. N Engl J Med 261 : 625, 1959
8. Murray N : Textbook of respiratory medicine. Vol 2 : 1347, Philadelphia, WB Saunders Company, 1988
9. Dines DE, Arms RA, Bernatz PE, Gomes MR : Pulmonary arteriovenous fistulas. Mayo Clinic Proc 49 : 460, 1974
10. Dines DE, Seward JB, Bernatz PE : Pulmonary arteriovenous fistula. Mayo Clinic Proc 58 : 176, 1983
11. 전영빈, 이종경, 김종호, 이동철, 김동순 : 미만성 폐동정맥루 2예. 대한내과학회지 30(4) : 555, 1986
12. 이충석, 백승호, 조용옥, 오도연, 김현태, 김용훈, 김선주 : 폐동정맥루 1예. 대한내과학회지 44(1) : 128, 1993
13. 성시찬, 이형렬, 김승진, 박승규 : 폐동정맥루 1예 보고. 대한흉부외과학회지 21(4) : 711, 1988
14. 최영호, 채성수, 선경, 김학재, 김형목 : 폐동정맥루. 대한흉부외과학회지 15 : 183, 1982
15. 임승평, 이갑진 : 폐동정맥루 치료 1예. 대한흉부외과학회지 16 : 362, 1983
16. 조규도, 김치경, 궤문섭, 이홍균 : 청색증을 동반한 다발성 폐동정맥루 치료 1례. 대한흉부외과학회지 18 : 12, 1985
17. 안일민, 박관재, 김병렬, 이명철, 조보연, 고창순, 김희진, 윤용수 : 방사선동위원소 폐주사 및 역동학적 폐동맥활영술을 시행한 선천성 폐동정맥루 1예. 대한핵의학회지 16 : 1, 1982
18. 손미영, 김선용, 박복환 : 동맥색전술에 의한 척수동정맥 기형의 치료. 대한방사선의학회지 26(5) : 850, 1990
19. 이 열, 박기순, 정수영, 조맹기 : Percutaneous transcatheter embolization of dural arteriovenous

- malformation in cavernous sinus. *인간과학* 16 (5) : 49, 1992
20. 김동순, 안일민 : 폐동정맥루에서 ^{99m}Tc -macroaggegated albumin 조사의 의의. *대한핵의학회지* 19 : 2, 1985
21. Lewis AB, Gates GF, Stanley P : Echocardiography and perfusion scintigraphy in the diagnosis of pulmonary arteriovenous fistula. *Chest* 73 : 675, 1978
22. Terry PB, Barth KH, Kaufman SL, White RI : Balloon embolization for treatment of pulmonary arteriovenous fistulas. *N Engl J Med* 302 : 1189, 1980
23. White RI, Lynch-Nyhan A, Terry PB, Buescher PC, Farmlett EJ, Charnas L, Shuman K, Kim N, kinnison M, Mitchell SE : Pulmonary arteriovenous malformations : techniques and long tern outcome of embolotherapy. *Radiology* 169 : 663, 1988
24. Lois JF, Gomes AS, Smith DC, Laks H : Systemic to pulmonary collateral vessels and shunts : treatment with embolization. *Radiology* 169 : 671, 1988
25. Taylor BG, Cockerill EM, Maufredi F, Klatte EL : Therapeutic embolization of the pulmonary fistula. *Am J Med* 64 : 360, 1978
26. White RI, Mitchell SE, Barth KH, Kaufman SL, Kadir S, Chang R, Terry PB : Angioarchitecture of pulmonary arteriovenous malformations : an important consideration before embolotherapy. *Am J Rad* 140 : 681, 1983
27. Terry PB, White RI, Barth KH, Kaufman SL, Mitchell SE : Pulmonary arteriovenous malformation-physiologic observation and results of therapeutic embolization. *N Engl J Med* 308 : 1197, 1983