

Nd-YAG 레이저와 풍선도관을 이용하여 치료한 기관내 삽관 후 발생한 기관협착 1예

가천의과대학 내과학교실*, 성균관대학교 의과대학 삼성서울병원 내과학교실

박정웅*, 박상준, 서지영, 김호철, 정만표, 김호중, 권오정, 이종헌

= Abstract =

A Case of Postintubation Tracheal Stenosis Treated by Endoscopic Nd-YAG Laser and Balloon Catheter

Jeong Woong Park, M.D.,* Sang Jun Park, M.D., Gee Young Suh, M.D., Ho Cheol Kim, M.D.,
Man Pyo Chung, M.D., Ho Joong Kim, M.D., O Jung Kwon, M.D., Chong H. Rhee, M.D.

Department of Internal Medicine, Gil Medical Center, Gachon Medical College, Incheon, Korea*

Department of Internal Medicine, Samsung Medical Center, Sungkyunkwan University College of Medicine, Seoul, Korea

The complications of endotracheal intubation are inevitable, of which postintubation tracheal stenosis may be required for surgical resection with primary reconstruction. Before surgery, several less invasive therapeutic modalities including bougie dilatation, stenting, and Nd-YAG laser incision are still available in use. Especially, good results were noted in selected patients with lengthy scars of less than 1cm and without tracheomalacia using endoscopic laser incision and dilatation. We report a case of a 54 yr-old woman with postintubation tracheal stenosis who was successfully treated by endoscopic Nd-YAG laser incision and esophageal balloon catheter. (Tuberculosis and Respiratory Diseases 1998, 46 : 624-629)

Key words : Postintubation tracheal stenosis, Nd-YAG laser, Balloon dilatation

서 론

기관 또는 기관지협착의 원인은 주로 악성질환에 의한 경우가 많지만 유육종증, Wegener 육아종증, 유전본증, 베릴륨증(berylliosis), 수상절제(sleeve resection) 혹은 폐이식 같은 기관지 문합수술 후 발생할 수 있으며^{1,2)}, 결핵의 유병율이 높은 우리나라의 경우 기관지결핵으로 인한 기관 또는 기관지협착 환자가 많

을 것으로 추정되며 이에 대한 치료요법과 효과도 많이 보고되고 있다^{3,4)}. 한편 기관내 삽관은 시술방법 및 마취과학의 지속적인 발달로 삽관 후 발생하는 기관협착환자의 빈도가 감소하기는 했지만 1970년대 까지만 해도 기관협착의 가장 흔한 원인이었으며 치료 방법도 매우 다양하여 스테로이드흡입⁵⁾, 풍선 도관 혹은 스텐트를 이용한 기도확장술, 전기소작요법, 한냉요법, 레이저요법, 기관지성형술, Montgomery T관

삽입 등⁶⁻⁹⁾이 시행되고 있으나 아직 완전히 정립된 치료방법에 대해서는 논란이 되고 있다.

저자들은 만 48시간동안 기관내 삽관 후 발생한 기관협착환자에서 Nd-YAG 레이저와 풍선 도관으로 기도확장술을 시행하여 치료한 1례를 문헌고찰과 함께 보고하는 바이다.

증 례

환 자 : 심○자, 여자 54세

주 소 : 기침 및 호흡곤란

현병력 : 환자는 심한 두통에 이은 의식소실을 주소로 타병원에 내원하여 지주막하 출혈로 진단받고 기관내 삽관 상태로 본 병원 신경외과로 전원되어 두개내압 조절을 위해 Dexamethasone을 1일 20mg씩 정맥으로 투여받았다. 내원 당일 좌측 중뇌동맥류 협자술(Clipping)을 시행받았으며 수술은 전신마취하에 시행되었고 수술후 2일째 기관내삽관을 제거하였다. 이후 환자는 재활의학과에서 물리치료를 받으면서 경한 호흡곤란을 호소하였으나 별 다른 검사나 치료없이 관찰하였다. 환자는 수술 후 3주째부터 기침과 호흡곤란이 심해지면서 천명음이 발생하여 steroid 정맥투여, Beta-agonist(Ventolin) 흡입등 천식에 대한 치료를 하였으나 증상의 호전과 천명음의 소실이 없어 정밀검사와 치료를 위해 호흡기내과로 전과되었다.

과거력 : 고혈압으로 10년전부터 항고혈압제 복용중임
개인력 : 신발공장직원

가족력 : 특이사항 없음

이학적 소견 : 전과될 당시 혈압은 145/95mmHg, 맥박은 분당 80회, 호흡수는 분당 20회이었고 체온은 36.5℃로 의식은 명료하였다. 전신상태는 양호하였으며 흉부검사상 양폐야에서 천명음이 들렸으며 비정상적인 늑간함몰양상은 보이지 않았다. 심장 청진소견상 이상소견 없었고 복부 및 사지의 진찰소견상 이상소견은 없었다. 신경학적 검사상 경미한 구음장애와 우측 하지의 운동능력 쇠약이 있었고 감각, 심부 건반사등은 정상이었다.

검사실 소견 : 말초 혈액 검사상 백혈구 4,700mm³ (중성구 66.4%, 림프구 20.7%), 혈색소 11.5g/dL, 적혈구용적 33.4%, 혈소판 196,000/mm³ 이었고 소변검사, 혈액응고검사, 간기능검사를 포함한 일반화학검사등은 정상이었다. 대기에서 산소흡입없이 시행한 동맥혈가스 검사상 pH는 7.41, PCO₂ 38.2mmHg, PO₂ 90.4mmHg, HCO₃ 29.7mmol/l, SaO₂ 96%였다. 내원 당시 폐기능검사소견은 FVC 1.90L (70% of predicted value), FEV₁ 0.59L (29% of predicted value), FEV₁/FVC 56%, FEF_{25-75%} 0.52L/sec였으며 FEV₁/PEF 15ml/min, FEV_{0.5}/FEV₁는 0.52로 상부기도 폐쇄소견에 합당하였다. 단순 흉부 X-선 사진상 약간의 심비대와 뚜렷하지는 않지만 양쪽 하부폐야에 폐침윤소견과 좁아진 기도음영소견을 보였다. 3-Dimensional CT 소견상 약 3cm 정도로 좁아진 기관 폐쇄 소견을 보이고 있었다(Fig. 1).

기관지 내시경검사 소견은 성대 하방 2.5cm 부위부터 육아조직으로 인해 기관의 폐쇄가 불규칙한 동심형 폐쇄소견으로 관찰되었으며 가장 좁아진 부위는 외경 5.9mm 기관지내시경이 통과되지 않았다. 좁아진 부

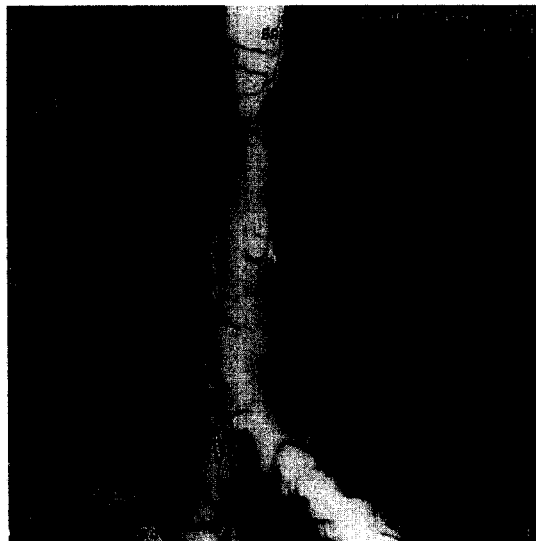

Fig. 1. 3-D CT shows smooth luminal narrowing of about 3cm in length and the most narrowed segment of about 1cm in length.

위는 방추형으로 좁아졌으나 외경 3mm의 소아용 기관지내시경으로 통과 되었고 가장 좁아진 부위의 길이는 1cm 정도였으며 하부기도에는 이상소견이 관찰되지 않았다.

치료 및 경과 : 호흡기내과로 전과된 후 레이저 수술과 경내시경 식도용 풍선 도관 TTS(Through The Scope) Esophageal balloon catheter를 이용하여 치료하였다. 레이저는 Nd-YAG 레이저를 사용하였으며 0.5초간 30W 조사량으로 여러차례 조사한 후 10mm풍선 도관을 부풀려 8기압으로 15초간 지속시키는 방법으로 2회 시행하였으며 총 레이저의 조사량은 50 joule미만으로 하였다. 5일 후 같은 방법으로 기관지 확장술을 시행하였으며 호흡곤란은 현저히 좋아졌으나 천명음은 약하게 청진되었다. 기관지확장술 시행 후 4일째 폐기능 검사소견은 FVC 1.78L(66% of predicted value), FEV₁ 1.08L(54% of predicted value)이었고 FEV₁/PEF 13ml/L/min, FEV_{0.5}/FEV₁은 0.53이었다. 한달 후 추적검사한 단순 흉부 X-선 사진상 정상소견을 보였고 기관지내시경 소견상 외경 5.9mm의 내시경이 별 어려움없이 통과 되었으며 성대 하방 3cm 위치의 기관후벽 부위에 약 2mm 정도의 잔유 육아조직이 있었으나(Fig. 2) 처치없이 추적관찰하기로 하였다. 현재 환자는 일상생활에 지장이 없이 생활하고 있으며 외래 추적관찰 중이다.

고 찰

기관내 삽관 후 물리적인 압력에 의해 발생하는 합병증은 기관내 튜브에 의한 것과 튜브에 있는 낭대(cuff)에 의한 것으로 나눌 수 있으며 기관협착 혹은 기관연화는 낭대에 의한 합병증으로 대부분 첫번째 기관 연골 이하부위에서 발생하게 된다¹⁰. 낭대가 접촉하는 점막의 초기 변화는 기관점액의 전달을 방해하는 기능장애이며 표층부의 기도상피가 편평상피화생(squamous metaplasia)되는데 이러한 변화는 삽관 후 불과 4시간 후부터 시작된다¹¹. 기도상피의 변화는 계속되어 상피세포가 평평해지며, 융합되고 침식되

어 점막의 기능이 소실되면 기계적인 마멸이 되고 허혈상태가 된다¹². 점막의 허혈은 결국 괴사와 감염을 야기하며 반흔과 협착을 일으키게 하는데, 개를 이용한 동물실험에서 육아조직과 반흔형성에 의한 협착은 2주후에 발생한다고 보고되어 있다¹³. 하지만 본 증례의 경우 48시간의 삽관기간으로 심한 호흡곤란을 호소하는 기관협착이 발생하였는데 Karl등¹⁴도 18시간의 삽관 후 기관협착이 발생한 증례를 보고하였으며 삽관의 기간보다는 삽관 후 튜브의 움직임이 더욱 중요한 요소로 작용한다고 하였다. 다른 보고에 의하면 24시간이상 삽관을 했던 환자의 33%가 육아종이 형성되고 천소리가 발생하지만 3개월 후에는 육아종이 생긴 환자의 10%만이 잔유 육아조직이 남아있고 치료가 필요했다고 보고하였다¹⁵. 신생아를 대상으로 했던 연구에서 이러한 병변의 발생은 1-8%였으며 점막 괴사로 시작된 점막의 미란, 반흔형성은 삽관기간과 관계가 있다고 보고하였다¹⁶. 최근에는 기관협착은 당뇨, 면역저하, 동맥경화성질환의 동반 등과 함께 삽관의 기간과 관련있는 것으로 여겨지고 있다. 그렇지만 본 레에서와 같이 짧은 기간과 삽관, 특히 작은 직경, 높은 압력과 낮은 유순도의 낭대를 가진 기관내 튜브를 사용하였을 때는 이런 병변이 나타날 수 있다고 알려져 있다¹⁷. 최근에는 낮은 압력의 큰 용적을 가진 기관내 튜브를 사용하여 삽관에 따른 기관협착의 발생이 줄어들고 있다. 작은 직경의 낮은 용적을 가진 튜브를 사용했을 때 낭대의 압력은 30mmHg(41cmH₂O) 혹은 20(27cmH₂O)-30mmHg에서 심각한 허혈을 일으키며 낮은 압력의 많은 용적을 가진 기관내 튜브는 조금 더 안전한 범위에서 사용할 수 있으나 호기 말에서 기낭내 압력은 25cmH₂O를 유지해야 하며 30cmH₂O를 넘지 않아야 하고 튜브의 움직임을 최소화 하여야 한다.

기관협착의 치료는 매우 다양하게 시행되어 왔으며 협착의 초기단계에는 스테로이드 흡입요법을 사용할 수 있다⁹. 그러나 협착부위가 섬유화되면 기계적인 확장 방법을 사용하게 되며 역사적으로 Jackson 확장기나 경직성 기관지내시경을 사용하였다. 하지만 이러

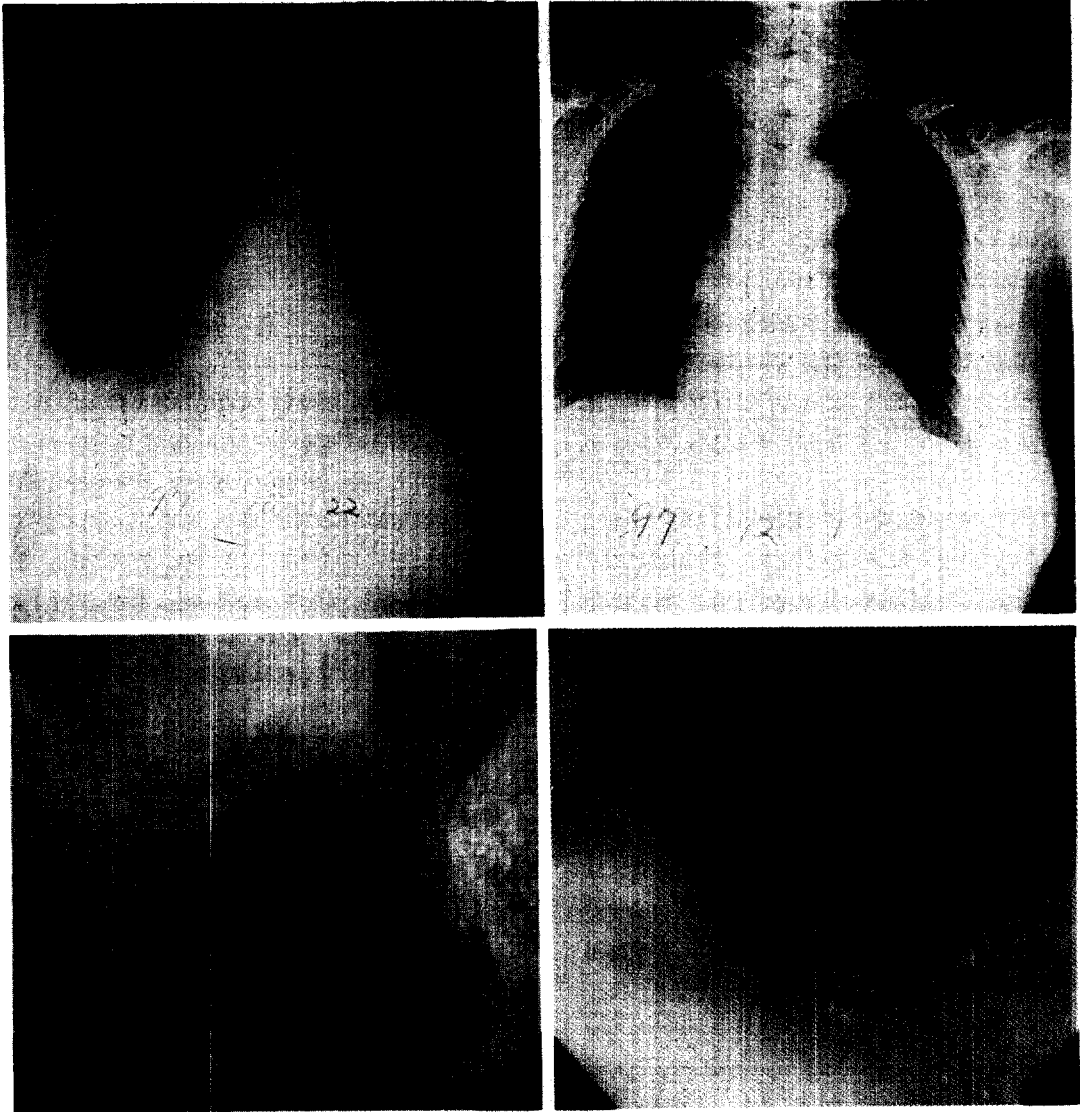


Fig. 2. Initial chest AP of patient shows intubation tube in the trachea (Top : left). Chest PA obtained on 1 month after therapy shows normal finding (Top : right). Bronchoscopy shows irregular concentric narrowing of mid-tracheal portion (Bottom : left). Bronchoscopy performed on 1 month after therapy shows improved narrowing with a remnant granulation tissue at the posterior wall of mid trachea (Bottom : right).

한 단일 확장방법 만으로는 효과적이지 못하여 재발이 많고 효과도 일시적인 경우가 많아 재협착의 방지를 위해 기관절개 후 Montgomery T관의 삽입을 하게

되었다. Montgomery T관은 1960년대 이후로 적용되어 왔으며 현재도 외과적수술 후 재협착을 방지하기 위해 사용되고 있다. 스텐트는 플라스틱과 금속재질로

된 것이 있으며 가장 널리 사용되고 있는 것은 Dumon형 실리콘 스텐트로 Montgomery T관과 달리 기관절개가 필요하지 않아 1990년대 이 후 널리 사용되고 있으며 현재 보고된 것만 500례 이상이고 대부분 악성종양에 의한 기도협착환자에서 사용되었으며 양성 기도협착환자에서의 사용례는 소수만이 보고되어있다. 스텐트의 단점으로는 위치이탈이 빈번하며 분비물과 육아조직에 의해 자주 막히는 것이다. 스텐트를 사용하여 기관협착을 치료하는 경우에 고려해야 할 중요한 점은 스텐트 삽입 후 제거할 때 까지의 기간이 어느 정도로 해야 하는지이며 대부분 스텐트 삽입 후 9-12개월이 적당한 것으로 보고하고 있다²⁾.

기관지경을 이용한 레이저치료는 1974년 Strong 등¹⁸⁾에 의해 처음으로 시술되었는데 경직성기관지경을 이용하여 CO₂레이저로 후두 유두종을 제거한 경우였다. 한편 굴곡성기관지내시경을 통한 레이저시술은 Dumon 등¹⁹⁾이 Nd-YAG 레이저를 사용하여 기관지병변을 치료한 경우이다. 기관협착의 치료방법으로 레이저의 이용은 여러 방법들과 치료효과가 보고되고 있는데, Simpson 등²⁰⁾은 양성기관협착 환자에서 기관연골의 손상이 있는 경우, 협착부위의 길이가 1cm 이상인 경우, 환상의 협착이 있는 경우, 그리고 병소부위의 심한 세균감염의 병력이 있는 경우에는 레이저치료를 비롯하여 풍선 도관, 스텐트를 이용한 방법들의 치료효과가 나쁘다고 하였다. Mehta²¹⁾ 등은 Nd-YAG 레이저로 점막의 일부를 남겨 놓는 방사형절개를 하고 이어서 경직성기관지를 이용하여 기관협착부위를 확장한 후 평균 32개월을 추적 관찰하였는데 18명의 환상형 기관협착을 가진 환자 중에 12명이 재협착없이 성공적으로 치료되었고 치료에 실패한 6명은 협착부위의 길이가 1cm 이상이거나 기관연화를 보인 환자였다고 하였다. 현재까지 기관내 삽관 후 발생한 협착의 최종치료 방법은 수술적 치료로 기관협착부절제 후 단단문합술을 하는 것이다. 하지만 외과적 치료전에 굴곡성기관지 내시경을 통한 레이저치료요법 후 기관확장 및 스텐트 삽입을 시도하는 병합요법

의 성공율이 우수하여 이의 시도를 권유하고 있으며²²⁾ 본 증례의 환자도 수술적 치료전에 굴곡성기관지내시경을 이용하였으며 협착부위의 길이가 1cm 정도인 불규칙한 환상형의 기관협착으로 Nd-YAG 레이저조사에 이은 풍선 도관을 이용한 확장시술로 치료를 하였으며 현재 호흡곤란, 기침 등 재협착의 증상없이 외래에서 추적 관찰 중이다.

요 약

기관내 삽관 후 발생한 기관협착환자의 치료는 아직 완전한 치료법이 정립되어 있지 않아 다양한 치료법들이 이용되고 있는 실정이며 경직성 기관지경이나 풍선 도관을 이용한 물리적인 확장, 혹은 레이저시술 후 스텐트 삽입등이 수술적인 치료 전에 할 수 있는 치료법이다. 저자들은 레이저시술에 이은 풍선 도관으로 확장을 시행한 기관내 삽관 후 발생한 기관협착 1례를 문헌고찰과 함께 보고하는 바이다.

참 고 문 헌

1. Colt H, Janssen J, Dumon J, Norirclerc M : Endoscopic management of bronchial stenosis after lung trasplantation. Chest 102 : 10, 1992
2. Petrou M, Goldstraw P : The management of tracheobronchial obstruction : a review of endoscopic technique. Eur J Cardiothorac Surg 8 : 436, 1994
3. 박재남, 서정은, 최동욱, 백진흙, 김은배, 마성대, 유남수, 조동일, 김재원 : 협착성 기관지결핵의 풍선 카테타요법. 결핵 및 호흡기질환 37 : 202, 1990
4. 정희순, 이재호, 김우성, 한성구, 심영수, 김진열, 한용철 : 기관지결핵의 기관지경에 따른 분류. 결핵 및 호흡기질환 39 : 108, 1991
5. Braidy J, Breton G, Clement L : The effect of corticosteroids on post-intubation tracheal steno-

- sis. *Thorax* 44 : 753, 1989
6. Watanabe Y, Murakami S, Iwa T : Brochial stricture due to endobrochial tuberculosis. *Thorac Cardiovasc Surg* 36 : 27, 1988
 7. Carlin BW, Harrel JH, Moser KM : The treatment of endobrochial stenosis using balloon catheter dilataion. *Chest* 93 : 1148, 1988
 8. Foeler CL, Aland MO, Harris FL, Falls S : Dilatation of bronchial stenosis with Gruentig balloon, *J Thorac Cardiovasc Surg* 93 : 308, 1987
 9. Rodgers BM, Moazam F, Talbert JL : Endobronchial cryotherapy in the treatment of refractory airway strictures. *Ann Thorac Surg* 35 : 52, 1983
 10. Windsor HM, Shanahan MX, Cherian K : Tracheal injury following prolonged intubation. *Aust N Z J surg* 46 : 18, 1976
 11. Belson TP : Cuff induced tracheal injury in dogs following prolonged intubation. *Laryngoscope* 93 : 549, 1983
 12. Schmidt WA, Schaap RN, Mortensen JD : Immediate mucosal effects of short-term, soft-cuff, endotracheal entubation : A light and scanning electron microscopic study. *Arch patho Lab Med* 103 : 516, 1979
 13. Gould SJ, Howard S : The histopathology of the larynx in the neonate following endotracheal intubation. *J Pathol* 146 : 301, 1985
 14. Karl LY : Tracheal stenosis after a brief intubation. *Anesth Analg* 80 : 625, 1995
 15. Lindholm CE : Prolonged endotracheal intubation. *Acta Anaesthesiol Acad(Suppl)* 33 : 1, 1970
 16. Benjamin B : Prolonged intubation injuries of the larynx : Endoscopic diagnosis, classification, and treatment. *Ann Otol Rhinol Laryngol(Suppl)* 160 : 1, 1993
 17. Colice GL, Stukel TA, Dain B : Laryngeal complications of prolonged intubation. *Chest* 96 : 877, 1989
 18. Strong MS, Vaughan CW, Polanyi T, Wallace R : Bronchoscopic CO2 laser surgery. *Ann Otol* 83 : 769, 1974
 19. Dumon JF, Reboud E, Garbe L, Aucomete F, Meric B : Treatment of tracheobronchial lesions by laser photoresection. *Chest* 81 : 278, 1982
 20. Simpson GT, Strong MS, Healy GB, Shapshay SM, Vaughan CW : Predictive factors of success or failure in the endoscopic management of laryngeal and tracheal stenosis. *Ann Otol Rhinol Laryngol* 91 : 384, 1982
 21. Mehta AC, Lee FJ, Cordasco EM, Kirby T, Eliachar I, Boer GD : Concentric tracheal and subglottic stenosis : Management using the Nd-YAG laser for mucosal sparing followed by gentle dilatation. *Chest* 104 : 673, 1993
 22. Strausz J : Management of postintubation tracheal stenosis with stent implantation. *J Bronchol* 4 : 294, 1997