

호흡 곤란을 동반한 Forestier병 1례

부산대학교 의과대학 내과학교실

박용현, 박웅인, 전두수, 홍진희, 류기찬, 이민기, 박순규

= Abstract =

A Case of Forestier's Disease with Dyspnea

Yong Hyun Park, M.D., Yoong In Park, M.D., Doo Soo Jeon, M.D.,

Jin Hee Hong, M.D., Ki Chan Ryu, M.D.,

Min Ki Lee, M.D., Soon Kew Park, M.D.

Department of Internal Medicine, Pusan National University, College of Medicine, Pusan, Korea

Forestier's disease, also known as diffuse idiopathic skeletal hyperostosis(DISH), is a peculiar type of senile ankylosing hyperostosis of the spine characterized by flowing ossification of the anterior and right lateral aspect of the vertebral column, particularly in the thoracic region. Although these patients are typically asymptomatic, there is documentation of a number of extraspinal manifestations including dysphagia, respiratory distress, dysphonia and cervical myelopathy. We report a case of Forestier's disease presenting with dyspnea in a 57-year old man, who have chronic cervical pain and bronchiectasis. Forestier's disease was diagnosed by cervical spine X-ray, neck CT. The patient was treated with oral steroid and then improved. (Tuberculosis and Respiratory Diseases 1998, 45 : 1094-1097)

Key words : Forestier's disease, Diffuse idiopathic skeletal hyperostosis, Dyspnea.

서 론

Forestier병은 척추의 강직성 과골화증의 특이한 형태로서 노년층의 흉추부 전중인대를 따라 호발하는 류마트성 질환의 일종으로 1938년에 최초로 기술되었다¹⁾. 1950년 Forestier와 Querol에 의해 체계적으로 분석된 후 Forestier병으로 불리웠으며²⁾, 1975년 Resnick에 의해 DISH(diffuse idiopathic skeletal

hyperostosis)로 불리게 되었다³⁾. 대부분 무증상이지만 드물게 과골화에 의한 인접 구조물의 압박이나 자극에 의한 염증 반응으로 인해 호흡곤란, 연하장애, 척수 압박 및 말초 신경 포착 증상을 나타내는 증례들이 보고되고 있다. 저자들은 경추부 단순 사진과 경부 전산화 단층 촬영상 Forestier병의 소견을 보이고, 일시적인 호흡 곤란 및 천음을 동반한 증례 1예를 경험하였기에 문헌 고찰과 함께 보고하는 바이다.

증례

환자: 하○대, 남자, 57세

주소: 호흡곤란

현병력: 환자는 3년전 기관지 확장증으로 진단받고
통원 치료하던 분으로 내원 2일전 상기도감염 증세가
나타난 뒤 호흡 곤란 및 천음이 발생하였으며 호흡 곤
란이 점점 심해져 응급실을 통해 입원하였다.

과거력: 만성적인 경부 동통이 있었으며, 3년전 기관
지 확장증으로 진단 받았고, 1년전 성대 용종증으로
용종 절제술을 시행받았다.

이학적소견: 내원 당시 혈압은 120/90mmHg, 체온
36.4℃, 맥박수 92회/분, 호흡수 20회/분이었고 의
식은 명료하였다. 흉부 청진상 천음이 들렸으나 수포
음은 청진되지 않았다. 복부 및 사지 진찰에서 특이
소견은 없었다.

검사실소견: 내원시 말초혈액검사상 백혈구수 14,
000/mm³(호중구 61.5%), 혈색소 15.4g/dl, 혈소판
290,000/mm³이었고, 일반 생화학 검사상 AST 25
IU/L, ALT 35 IU/L, 알부민 4.5g/dl, 혈액요소질소
20mg/dl, creatinine 1.0mg/dl였으며, 혈청 검사상
류마티스인자는 음성, HLA B₂₇ 양성이었다. 적혈구
침강속도는 80mm/hr로 증가되어 있었다. 객담 항산
성균 도말검사, 객담 배양 검사, 폐흡충에 대한 피부
반응 검사 모두 음성을 보였다. 폐기능 검사상 노력성
폐활량(FVC) 1.46L(예측치의 36%), 1초간 노력
성 호기량(FEV₁) 0.89L(예측치의 30%), FEV₁/

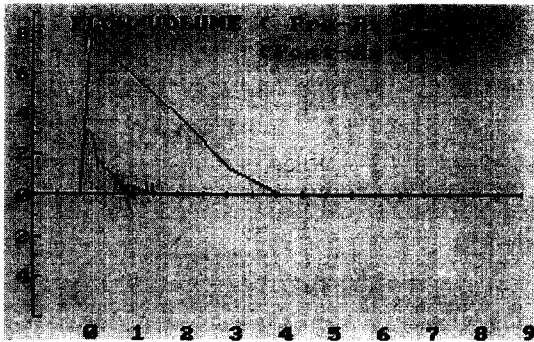


Fig. 1-A. Flow-volume curve before treatment.

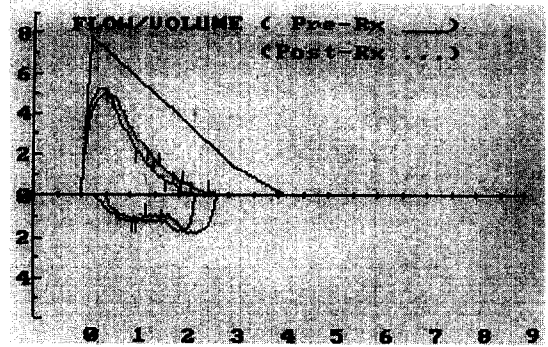


Fig. 1-B. Flow-volume curve after treatment.

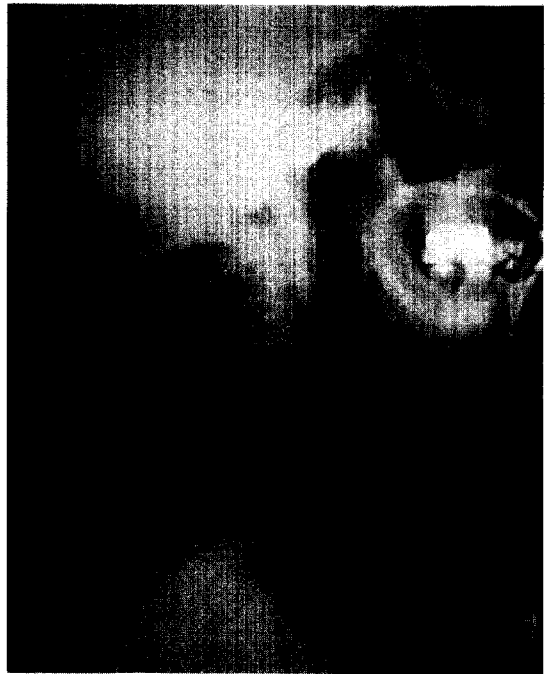


Fig. 2. Cervical spine lateral view, demonstrat-
ing flowing ossification of the anterior
longitudinal ligament. Note that relative
preservation of intervertebral disc
height in affected area.

FVC 61%로 심한 혼합성 환기장애 소견을 보였고
(Fig. 1-A), 기관지경 검사상 성문 하부의 부종이 관
찰되었다.

방사선소견: 경추 단순 촬영상 제 5경추에서 제 1흉

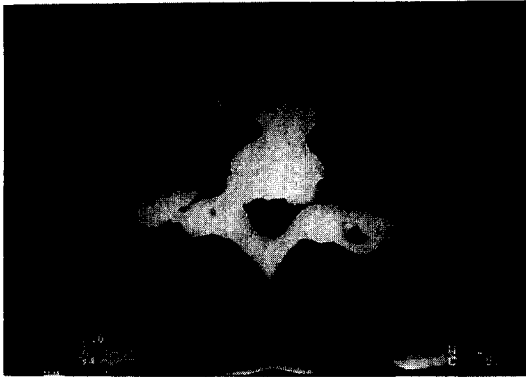

Fig. 3. CT of the neck, revealing ossification of the cervical anterior longitudinal ligament with displacement of the esophagus and trachea.

추에 걸쳐 추체 전방부의 과골화가 관찰되었고(Fig. 2), 경부 전산화단층촬영상 하부 경추 전방부의 과골화로 인한 식도와 기도의 우측 편위, 기도의 협착 및 성분 하부의 경한 부종 소견이 관찰되었다(Fig. 3). 임상 경과: 경추부 단순 촬영 및 경부 전산화단층촬영 소견에 의해 Forestier 병으로 진단하고 성문부종에 대한 치료로 부신피질호르몬을 투여하였다. 부신피질 호르몬 투여 후 증상호전과 함께 천음의 감소를 확인할 수 있었으며 폐기능 검사상 FVC 2.74L(예측치의 70%), FEV₁ 2.7L(예측치의 71%), FEV₁/FVC 74%로 호전되는 소견을 보였다(Fig. 1-B). 증상이 재발할 경우 골극 제거술과 같은 감압술 시행하기로 하고 퇴원하여 경과 관찰 중이다.

고 찰

Forestier병은 노년층의 흉추부 전종인대를 따라 호발하는 류마트성 질환의 일종으로 남자에 호발하며, 나이가 증가할수록 유병률이 증가하여 60대에 최고조에 달한다. Forestier병은 류마트성 질환을 가진 환자의 부검 중 약 12%에서 발견되며 발생 원인은 현재까지 밝혀져 있지 않으나 일부 유전적 소인이 작용할 것으

로 생각되고 있다⁴⁾. 주된 침범 부위는 흉추부 전종인대이지만, 그 밖의 척추부위나 말단 관절에서도 골화 및 골극의 형태로 보고되기도 한다. 대부분의 환자들은 무증상이지만 과골화의 발생부위에 따라 통증, 강직을 비롯하여 척수 신경 압박 증후군, 말초 신경 포착, 흉부 출구 증후군, Horner씨 증후군, 후두 반회 신경 마비, 척추 동맥 부전등의 신경학적 증상을 나타내는 증례가 보고되었다⁴⁻⁶⁾. 드물게는 과골화에 의한 식도 또는 기도의 압박에 의하여 연하곤란, 기침, 흡인, 호흡곤란등의 증상들을 보인다는 보고들이 있다⁷⁻⁹⁾. 본 증례에서는 천음을 동반한 일시적인 호흡 곤란이 관찰되었으나 흉부 단순 촬영에서 양폐야가 깨끗하였고 경추부 단순 촬영과 경부 전산화 단층 촬영에서 골극에 의한 기도 압박이 관찰된 점을 고려할 때 호흡 곤란이 경추부의 과골화로 인해 기도 내강이 좁아진 상태에서 발생한 일시적인 기도 염증에 의해 초래된 것으로 생각된다.

Forestier병의 진단은 경추부 측면 X선 촬영과 경부의 전산화 단층 촬영 또는 자기 공명 영상, 그리고 가능하다면 내시경 검사를 필요로 한다. Resnick은 DISH의 진단을 위한 방사선학적 기준을 확립하였고 그것이 현재까지 사용되고 있는데 이는 다음과 같다: 1) 4개 이상의 인접한 척추체부의 전측부를 따라 일어나는 연속적인 석회화 또는 골화; 2) 침범 부위의 추간판 높이의 상대적 보존; 그리고 3) 골단 관절 강직 또는 천장 관절 경화/융합의 부재. 본 증례에서는 경추부 단순 촬영상 5, 6, 7번 경추와 1번 흉추에 걸쳐 연속된 과골화가 관찰되고, 추간판 높이가 비교적 잘 유지되고 있으며, 천장 관절의 경화나 융합은 관찰되지 않아 Forestier 병으로 진단되었다.

치료는 증상이 없을 경우 관찰만으로도 충분하며 경한 증상을 호소할 경우 비스테로이드성 소염제를 사용할 수 있다. 10% 미만의 환자에서는 과골화에 의한 압박으로 골극 제거술과 같은 수술적 감압술이 필요하며 이를 통해 만족스런 결과를 얻을 수 있다. 술후 수년 후에 과골화의 재발이 보고되고 있으나 환자의 대부분이 고령이므로 여생을 생각할 때 크게 문제가 되

지 않을 것으로 사료된다⁶⁾. 본 증례에서도 과골화에 의해 기도가 압박되고 자극되어 이차적으로 성문 하부에 부종이 발생하면서 호흡 곤란이 나타났으므로 부신피질호르몬과 같은 보존적 요법 외에 골극제거술의 적용이 될 수 있을 것으로 생각된다.

요 약

만성적인 경부 동통을 호소하던 57세 남자가 호흡곤란을 호소하여 경추부 단순 촬영 및 경부 전산화 단층 촬영을 시행한 결과 경추 전방부의 과골화를 포함한 Forestier병의 소견을 보였으며, 기관지 내시경상 경추부 과골화로 인한 기도 협착 및 성문 하부의 부종이 관찰되어 스테로이드로 치료하여 호전되었기에 문헌 고찰과 함께 보고하는 바이다.

참 고 문 헌

1. Meyer M, Forestier E: Considerations pathologiques sur l'hyperostose moniliforme du flanc droit de la colonne dorsale. *Rev Rhum Mal Osteo* 5 : 286, 1938
2. Forestier J, Rotes-Querol J: Senile ankylosing hyperostosis of the spine. *Ann Rheum Dis* 9 : 321, 1950
3. Resnick D, Shaul SR, Robins JM: Diffuse idiopathic skeletal hyperostosis (DISH): Forestier's disease with extraspinal manifestations. *Radiology* 115 : 513, 1975
4. Pappone N, Girolamo C, Puente A, Scarpa R, Oriente P: Diffuse idiopathic skeletal hyperostosis(DISH): a retrospective analysis: *Clinical rheumatology* 15 : 121, 1996
5. McCafferty RR, Harrison MJ, Tamas LB, Larkins MV: Ossification of the anterior longitudinal ligament and Forestier's disease: an analysis of seven cases: *J Neurosurg* 83 : 13 1995
6. Resnick D, Niwayama G: Radiographic and pathologic features of spinal involvement in diffuse idiopathic skeletal hyperostosis (DISH): *Radiology* 119 : 559 1976
7. Gay I, Elidan J: Dysphonia caused by Forestier's disease: *Ann Otol Rhinol Laryngol* 97 : 275 1988
8. Warnick C, Sherman MS, Lesser RW: Aspiration pneumonia due to diffuse cervical hyperostosis: *Chest* 98 : 763, 1990
9. Karlins NL, Yagan R: Dyspnea and hoarseness: a complication of diffuse idiopathic skeletal hyperostosis: *Spine* 16 : 235 1991