

기관지경하 레이저 치료를 통해 완치한 기관내 신경초종 1예

가톨릭 대학교 의과대학 내과학교실

박철수, 안중현, 신우승, 이상준, 서백종, 권순석, 김영균, 문화식, 송정섭, 박성학

= Abstract =

A Case of Tracheal Neurilemmoma Which was Completely Removed by Bronchoscopic Laser Therapy

Chul Soo Park, M. D., Joong Hyun Ahn, M. D., Woo Seung Shin, M. D., Sang Joon Lee, M. D.,
Baek Jong Suh, M. D., Sun Suk Kwon, M. D., Young Kyoan Kim, M. D., Hwa Sik Moon, M. D.,
Jeong Sup Song, M. D., Sung Hak Park, M. D.

Department of Internal Medicine, Catholic Univesity Medical College, Seoul, Korea.

Benign Tracheobroncheal tumor is a rare disease such as 1.9% of all tumor of pulmonary origin. Because clinical manifestation of benign tracheal tumor resembles that of broncheal asthma, these patients are usually treated in a way that used in broncheal asthma. Therefore, the diagnosis is delayed. We experienced a case of tracheal neurilemmoma that cured by bronchoscopic laser therapy. A 23-year-old woman visited our hospital because of progressing dyspnea especially during inspiration. She was treated with aminophylline and 2 agonist under the impression of bronchial asthma at a local clinic. But because the symptoms were not relieved and pulmonary function test revealed variable extrathoracic lesion, we conducted bronchoscopy and biopsy. There were 1.5×2cm sized movable mass with stalk attached right anterior wall of bronchus. The biopsy result was neurilemmoma. Therefore we conducted bronchoscopic Laser therapy four times and the lesion disappeared in bronchoscopy and chest CT

Key words : Tracheal neurilemmoma, Bronchoscopic laser Therapy.

서 론

기관과 기관지에 발생하는 양성 종양은 폐종양의 1.9

% 정도를 차지하는 비교적 드문 질환으로 호흡 곤란을 주소로 내원하는 대부분의 기관 종양은 처음에는 기관지 천식으로 잘못 진단되어 치료를 하게 되어 진단이 늦어지게 마련이다. 이에 폐기능 검사를 통해 비교적 조기 진단되고 기관지경하 레이저 소작술로 완치

*본 연구는 가톨릭 중앙 의료원의 연구 보조로 이루어짐.

된 기관내 신경초종 1례를 경험하였기에 보고하는 바이다.

증 례

환 자 : 이○○, 여자 23세

주 소 : 2일간의 호흡 곤란.

병 력 : 환자는 평소 건강히 지내다 내원 두달전부터 이야기를 많이 하거나 누울 때 특히 심해지는 호흡곤란이 있었고 개인 의원에서는 천명음도 들려 기관지 천식으로 기관지 확장제등의 약물을 투여하며 치료를 받아왔으나 증상의 호전없고 최근 이를 전부터는 밤에 잠을 못 이룰 정도로 호흡 곤란이 심해져 응급실을 통해 내원하였다.

이학적 소견 : 내원 당시 혈압은 100/60mmHg, 맥박 88회/분, 호흡수 22회/분, 체온은 36.7 °C였고 비교적 건강해 보였으며 의식은 명료했다. 흉부 청진상 전 폐야에서 흡기성 천명음이 들렸고 수포음은 들리지 않았으며 심음은 정상이었다.

검사실 소견 : 말초 혈액 검사상 혈색소 12.6g/dl, 헤마토크릿 36.2%, 혈소판 234,000/mm³, 백혈구 4900/mm³ 이었으며 다형핵구 57%, 림프구 31%, 단핵구 10%, 호산구 2% 였다. 생화학적 검사상 total protein/albumin 7.24/4.33gm/dl, AST/ALT 17/12IU/L, alkaline phosphatase 126IU/L, gamma glutamine transferase 15IU/L, total bilirubin 0.42mg/dl, direct bilirubin 0.19mg/dl, BUN 6.5mg/dl, creatinine 0.85mg/dl, Na 142 mEq/L, K 4.8mEq/L 였으며 소변 검사는 정상이었다.

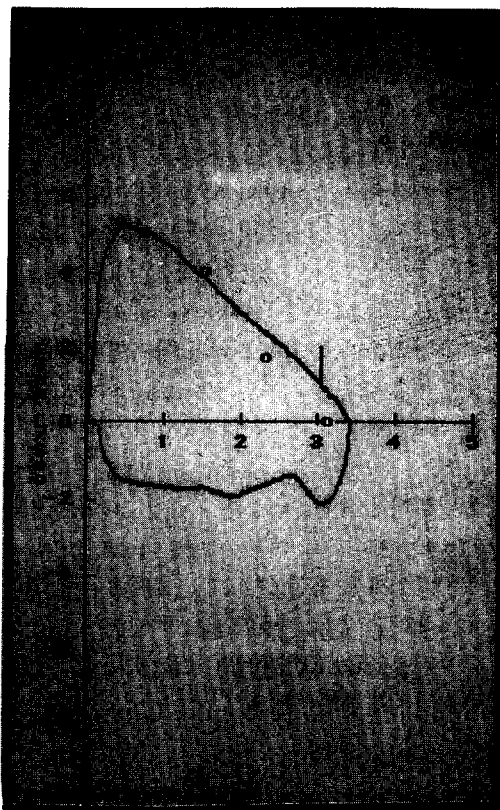
흉부 X선과 심전도 : 정상

임상 경과 : 내원시부터 기관지 확장제를 정맥 투여하고 경구 β_2 교감 신경 항진제등도 투여하였으나 증상의 호전은 없었다. 3병일째 폐기능 검사를 실시하여 FVC 3.42L, 109%, FEV1 3.03L, 112%, FEV1/FVC 89%, FIF₅₀ 1.92L, 56%, TLC 4.42L, 101%, DLCO 127%로 흡기시에만 장애가 있어 가변성

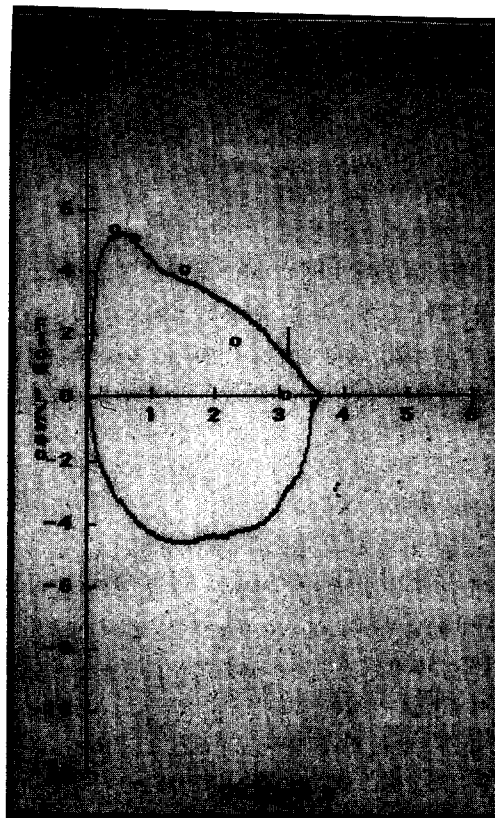
흉곽의 기관 협착(Fig. 1A)이 의심되었다. 6병일과 7병일에 기관 단층촬영(Fig. 2A) 및 경부 컴퓨터 단층 촬영을 시행하여 1.5×2cm 크기의 종괴가 성대하방 7~8cm 밑에서 발견되었다. 6병일째 기관지 내시경(Fig. 3A)을 실시하였다. 성대에서 7~8cm 하방 기관의 우측 전벽에 매달려서 기관의 내경을 거의 폐쇄하고 있는 종물이 흡기와 호기에 따라서 움직이는 것을 발견하고 조직검사를 실시하였다. 조직 검사(Fig. 4A, 4B)상 Schwann cell의 핵과 원형질의 구성 단백질인 S-100 protein양성인 방추형의 세포들이 분상 배열을 이루며 Verocay body도 관찰되는 Antony type A의 신경 초종으로 진단받고 레이저 소작술을 시작하였다. 9병일, 13병일, 16병일, 20병일째 비 접촉형, 40w와 접촉형 20w로 레이저 소작술을 시행하였고 이후 14병일과 21병일에 시행한 폐기능 검사상 정상소견(Fig. 1B)을 보였으며 환자의 호흡곤란 증상도 소실되고 기관 단층 촬영과 기관지 내시경(Fig. 3B)에서도 종물은 보이지 않을 정도로 호전되어 퇴원하였다.

고 찰

기관내 종양의 발생은 매우 드물어 Houston¹⁾ 등에 의하면 75예의 후두 종양, 180예의 폐종양의 발생당 1예 정도로 보고한 바 있다. 대부분의 기관 종양은 성인에서 발생하지만 기관 종양의 약 8% 정도는 소아에서 발생한다. 성인에서 기관 종양은 49% 정도가 악성 종양이며 소아에서는 93% 정도가 양성으로 보고²⁾한 바 있으나 최근의 발표³⁾에 의하면 90% 정도의 기관 종양이 악성 종양임을 보고했다. 이같은 차이의 원인은 과거 선양 낭상 종양(adenoid cystic adenoma)과 카르시노이드 종양을 포함하고 있는 선종이 다시 악성으로 분류되었기 때문이다. 악성 종양은 편평 상피 세포암이 가장 많고 선양 낭상 종양이 악성 종양중 두 번째로 많은 부분을 차지한다. 그외 선암, Oat cell carcinoma, 카르시노이드 종양등의 순이다. 기관내 양성 종양은 유두종이 가장 많고 과오종, 혈관종,



(A)



(B)


Fig. 1. Flow-volume curve before(A) and after(B) bronchoscopic laser therapy. Decreased FIF_{50} suggests extrathoracic variable obstruction in Fig. 1A. After bronchoscopic laser therapy, flow-volume curve became normal in Fig. 1B

신경성 종양 등의 순이며 신경 초종은 그중에서도 극히 드문 질환이다⁴⁾.

기관 종양의 주요 증세로는 지속적인 마른 기침, 특히 흡기시에 발생하는 호흡곤란, 천명, 호흡단축등이 나타나고 어떤 환자에서는 극심한 천식 발작의 증상을 일으킨 경우도 보고된 바 있다⁵⁾. 이러한 증상들은 기관지 천식 환자의 증상과 비슷하여 대부분 천식에 대한 치료를 하지만 증세의 호전이 없으며 진단이 늦어져서 내원해서 기관 종양으로 진단받기까지는 상당한 시간이 걸려 통계상 15개월정도이다^{4, 6, 7)}. 기관내 종

양의 폐합병증으로는 무기폐, 흉막 삼출액, 폐렴등을 보일 수있다.

진단은 흉곽의 기도폐쇄의 특징적인 증상인 흡기시에 심한 호흡곤란과 경부에서의 천명음 및 폐기능 검사상 FIF_{50} 이 감소하는 흉곽의 기도 폐쇄의 소견에서 기관내 종양을 의심할 수 있고 확진은 기관지 내시경을 통한 종물의 직접적인 관찰 및 조직 검사로 가능하다. 그외에 경부 단층 촬영 및 컴퓨터 단층 촬영을 통해 정확한 종물과 경의 위치 및 병변의 범위를 결정하는데⁸⁾ 추가적인 정보를 얻을 수있다. 흉부나 경부 X



(A)

(B)

Fig. 2. Neck tomogram before(A) and after(B) bronchoscopic laser therapy. Fig. 2A shows 1.5 × 2cm sized mass with high density in the trachea. The tumor disappeared after laser therapy(Fig. 2B)

선에서 25% 정도의 종물이 관찰 가능하다. 기관내 종양의 치료는 기관 절개술을 시행하거나 개흉술이 필요한 경우도 있으나, 최근 기관지경하 레이저 소작술이 새로운 치료방법으로 각광을 받고 있다.

Hemant Shah 등의 보고⁹⁾에 따르면 185명의 레이저 소작술을 시행받은 환자중 62%에서 한번의 시술로 종양을 모두 제거할 수 있었으며 38%에서 반복 시술을 통해 다른 합병증없이 완치되었다. 레이저 소작술에 의한 합병증은 2예의 종격동 종양과 1예의 기흉, 1예의 전신 마취에 의한 심정지의 예가 있어 비교

적 합병증이 적은 안전한 방법이었다. 이들은 기관지경하에서 기관내 종물을 겸자등을 이용해 제거하고 남아있는 종양 부분은 1초간 15~50 watt Nd-YAG laser를 이용해 제거하고 종양 주변부는 4~6초간 20~30 watt에서 기관지벽안까지 소작하여 재발을 방지하였다^{10,11)}.

본 증례에서도 호흡곤란으로 개인의원에서 기관지 천식의 진단중에 치료를 하다 전원되었다. 본 병원에서 흡기시의 호흡곤란과 폐기능 검사에서 가변성 흉곽 외 기도 폐쇄의 소견을 보여 기관내 종양을 의심하고





Fig. 3. Bronchoscopic finding before(A) and after(B) laser therapy. Fig. 5A shows pedunculated movable huge mass attached to right anterior wall of the trachea which was nearly completely obstructing the lumen. Fig. 5B shows complete disappearance of tumor after bronchoscopic laser therapy.

그후 기관 단층 촬영 및 경부 컴퓨터 단층 촬영으로 종물을 확인하고 기관지 내시경으로 확진하여 레이저 소작술을 4번 시행하여 완치되었으며 치료에 대한 특별한 합병증은 관찰되지 않았다.

기관내 신경초종은 1951년 Straus와 Quackiend가 처음 보고한 이후¹²⁾ 1992년까지 20예가 보고된 바 있으며 양성 종양으로 단발성 혹은 다발성으로 발생할 수 있으며 다발성으로 발생할 때는 젊은 환자에서 발생하는 다발성 신경 섬유종의 한 임상 양상이다¹³⁾. Hemant Shah 등의 보고에⁹⁾ 따르면 기관내 신경 초

종은 기관내 양성 종양중에서도 2.2% 정도를 차지하는 드문 질환으로 기관지 내시경적 모양으로는 다른 질환과 구분되지 않는다⁹⁾. 병리학적 소견으로는 인체에서 드문 피막으로 쌓여있는 종물중의 하나로 잘 발생하는 부위는 사지의 굴곡측, 경부, 종격동, 후복막, 후 척수 신경근, 소뇌 교각의 순이다¹⁴⁾. 양성 종양이므로 재발은 드물다. Antony type A와 Antony type B로 나뉘는데 Antony type A는 방추형 세포들이 일정한 배열을 이루고 세포핵은 붕상 배열(Palisading pattern)을 이루고 세포간 섬유는 규칙적인



(A)

(B)

Fig. 4. Microscopic finding of tissue obtained by bronchoscopic mass biopsy.

(A) Hematoxylin-Eosin stain shows the palisading appearance of spindle cell and Verocay body suggesting Antoni type A Neurofibroma. (B) Staining with anti S-100 protein Ab that bind a cytoplasmic protein in Schwann cell in yellow color suggesting Neurofibroma.

배열을 보이고 있으며 핵이 없는 부분인 Verocay body도 형성한다. Antoni type B는 핵의 분산 배열이나 세포간 섬유질의 규칙적인 배열이 없이 조직 간질이 엉성하고 공포(vacuole)의 형성을 보인다^{15, 16}. 면역 조직학적 염색 방법으로는 S-100 protein, calcineurin, basal lamina component, vimentin, nerve growth factor receptor, lipocortin-1, glial fibrillary acidic protein, KP1(CD68)등에 염색된다^{17, 18, 19}.

요 약

결론적으로 기관내 신경초종은 기관지 천식으로 오인되어 진단이 늦어질 수 있으나 특징적인 증상인 흡기시의 호흡곤란, 가변성 흉곽외 기도폐쇄의 소견을 보이는 폐기능 검사등으로 의심할 수있고, 기관 단층 촬영, 경부 컴퓨터 단층 촬영 및 기관지 내시경을 통해 쉽게 진단이 가능하다. 새로운 치료법으로 기관지경하

레이저 소작술로 완치될 수있고, 이에 본원에서 경험한 1예를 보고하는 바이다.

참 고 문 헌

1. Houston HE, Payne WS, Harrison EG, et al : Primary cancer of the trachea, Arch Surg 99 : 132-140, 1969
2. Gilbert JG, mazzarella LA, Feit LF : primary tracheal tumors in the infant and adult. AMA Arch Otolaryngol 58 : 1-9, 1953
3. Weber AL, Grillo HC : Tracheal tumor : a radiological clinical and pathological evaluation of 84 cases. Radiol Clin North Am 16 : 227-246, 1978
4. Chan KM, Usha R, Gerald F, et al : Primary Tracheal Neurilemmoma. Arch pathol Lab Med 105 : 187-189, 1987
5. Tiedeman R : Neurogenic tumors of the trachea. HNO 40(2) : 41-43, 1992
6. Leou-chuan P : Primary neurilemmoma of the trachea. Southern MJ 82 : 367-416, 1932
7. Richard LN, et al : Neurilemmoma of the Trachea. Arch Otolaryngol 105 : 220-221, 1979
8. Momose KJ, MacMillan AS : Roentgenologic investigation of the larynx and trachea. Radiol. Clin North Am 16 : 321-341, 1978
9. Hemant S, Louise G, Eric N, et al : Benign Tumors of the Tracheobroncheal Tree. Endoscopic Characteristics and Role of Laser resection. CHEST 107 : 1744-1751, 1995
10. Unger M : Neodymium-YAG laser therapy for malignant and benign endobroncheal obstructions. Clin Chest Med 6 : 277-290, 1985
11. Cavaliere S, Beamis J : Atlas of therapeutic bronchoscopy : laser-stents. Brescia, Italy : Ricerca Insegnamento Broncologiae Laseterpia, 1991
12. Straus GD, Guckien JL : Schwannoma of tracheobroncheal tree. Ann Otol Rhinol Laringol 60 : 242-246, 1951
13. Gartley TD, Arian VM : Intrapulmonary neurogenic tumors. J Thorac cardiovasc Surg 50 : 114-123, 1965
14. Oberman HA, Sullenger G : Neurogenous tumors of the head and neck. Cancer 20 : 1992-2001, 1967
15. 김용대, 박문흠, 서장수 외 : A case of Neurilemmoma of the vagus Nerve. 한이인지 32 : 348-352, 1989
16. 박경희, 김현중, 김 훈 외 : A case of Neurilemmoma in Right Lateral of the Tongue. 한이인지 25 : 751-754, 1982
17. Dei Tos Doglioni C, Laurino L, Fletcher CD : KP 1(CD68) expression in neural tumors. Further evidence of its low specificity as histiocytic/myeloid marker. Pathology 23 : 185-187, 1983
18. Gay RE, Gay S, Jones RE Jr : Histological immunohistological identification of collagens in basement membranes of Schwann cells of neurofibromas. Am J Dermatopathol 5 : 317-325, 1983
19. Goto S, Matsukado Y, Mihara Y, Inoue N, Miyamoto E : An immunocytochemical demonstration of calcineurin in human nerve cell tumors. A comparison with neuron-specific enolase and glial fibrillary acidic protein. Cancer 60 : 2948-2957, 1987