

□ 증    례 □

## 폐와 간을 침범한 유상피 세포성 혈관내피종 1예

연세대학교 의과대학 내과학교실, 병리학 교실\*

이승근, 최승혁, 양동규, 박재민, 김성규, 이원영, 신동환\*

= Abstract =

### A Case of Epithelioid Hemangioendothelioma Involving the Lung and Liver

Seung Keun Lee M.D., Seung Hyuk Choi M.D., Dong Gyoo Yang M.D.,  
Jae Min Park M.D., Seong Kyoo Kim M.D., Won Young Lee M.D., Dong Hwan Shin M.D.\*

Department of Internal Medicine, Department of Pathology\*,  
Yonsei University College of Medicine, Seoul, Korea

Epithelioid Hemangioendothelioma(EH) is a rare vascular tumor, originating from endothelial cells. The principal locations are lung, soft tissue, bone and liver. This tumor is of borderline malignancy, relatively benign course. In the lung, the tumor is often multifocal, bilateral and frequently lead to the mistaken diagnosis of metastatic carcinoma. Although EH of the lung is relatively slow growing tumor, extensive pulmonary involvement, systemic metastasis, mainly to the liver have been documented.

A 26-year-old man with EH involving the lung and liver was reported. Chest X-ray and chest CT showed multiple nodules in both lung fields and Abdominal CT multiple round low densities in liver. Transbronchial lung biopsy was performed. The patient diagnosed as EH by light microscopic finding and immunohistochemical study for Factor VIII-related antigen.

Key words : Epithelioid hemangioendothelioma, Lung, Liver

### 서    론

유상피 세포성 혈관내피종(Epithelioid hemangioendothelioma)은 비교적 드문 혈관종으로 1975년 Dail과 Liebow<sup>1)</sup>가 혈관내 기관지 폐포암(Intravascular bronchioloalveolar tumor, IVBAT)으로 처음 보고한 이후 종양의 기원이 폐포의 상피세포가 아

니라 혈관 내피세포로 밝혀져 유상피 세포성 혈관내피종으로 명명되었다<sup>2)</sup>. 이 혈관종은 악성에 속하며 모든 연령층에서 발생할 수 있으나 주로 40대 이하의 젊은 층에 호발한다<sup>2,3)</sup>.

호발 부위는 폐, 연부조직(특히 사지), 골, 간 등이며 두경부, 유방, 뇌, 종격동 등의 장기에서도 발생한다<sup>2)</sup>. 다발성, 양측성으로 폐를 침범하여 전이성 폐암

과 감별이 어려우며 초기에 증세가 없이 흉부 X-선상 발견되는 예가 흔하다. 간장 침범시에도 대부분 우연히 발견되며 비특이적인 증상이 있다.

유상피 세포성 혈관내피종은 수 년에 걸쳐 서서히 자라는 종양이나 광범위하게 폐 및 간 등에 전이를 할 수 있다.

저자들은 폐와 간을 동시에 침범한 유상피 세포성 혈관내피종 1예를 경험하였기에 이를 문헌 고찰과 함께 보고하는 바이다.

## 증 례

환 자 : 한○일, 남자, 26세

주 소 : 마른 기침

현병력 : 환자는 내원 2개월 전부터의 마른 기침으로 개인 병원 내원하여 시행한 흉부 X-선상 양측 폐의 다발성 결절 및 복부 초음파상 간의 다발성 결절로 본원으로 전원되었다.

과거력 및 가족력 : 특이사항 없음

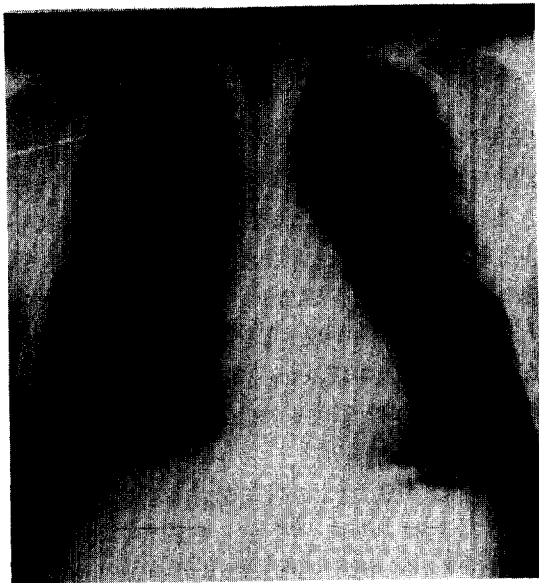

Fig. 1. Chest X-ray shows variable sized multiple nodules in the both lung fields.

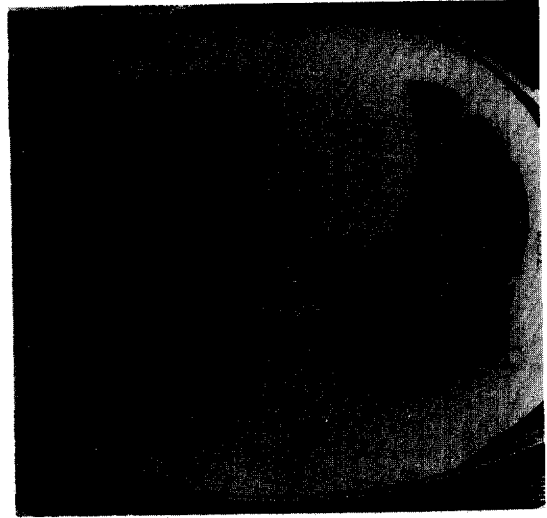


Fig. 2. Chest CT scan shows multiple bilateral nodular densities.

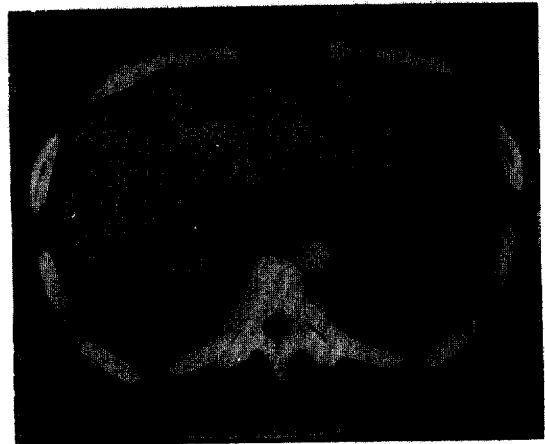

Fig. 3. Abdominal CT scan shows multiple round low densities in liver.

직업력 : 화학과 대학원생

이학적 소견 : 입원당시 혈압 110/70mmHg, 맥박 76회/분, 호흡수 20회/분, 체온 36.4℃였다. 전신 상태는 양호하였으며 두경부, 흉부, 복부 등의 진찰소견은 정상이었다.

검사실 소견 : 말초혈액 검사상 혈색소 14.8g/dL, 헤




Fig. 4. Tumor cells fill the alveolar lumen and proliferate with myxoid stroma. Alveolar septa are intact. (Hematoxylin & Eosin,  $\times 200$ ).

마토크릿 42.9%, 백혈구  $7,400/\text{mm}^3$  (호중구 63%, 림프구 30%, 단핵구 4%, 호산구 1%), 혈소판  $276,000/\text{mm}^3$ 이었고, 적혈구 침강속도 22 mm/hr 였다. 혈청 전해질 및 생화학 검사는 정상이었다. HBs Ag, anti-HBc, anti-HBs 및 anti-HCV는 모두 음성이었다.

방사선학적 소견: 입원당시 시행한 흉부 X-선상 양 폐야에 다발성 결절이 관찰되었으며 (Fig. 1), 흉부 및 복부 전산화 단층촬영상 폐 및 간에 다발성 결절 소견을 보였으나 림프절 종대는 없었다 (Fig. 2, 3).

기관지경 소견: 기관·기관지내의 병변은 관찰되지 않았으며 경기관지 폐생검을 우하엽의 외측 폐저구 (lateral basal segment)에서 실시하였다.

병리학적 소견: 폐포를 메우는 종양세포는 약간 점액 성을 띠는 세포간질을 형성하면서 증식하고 폐포 격벽 은 온전하였다 (Fig. 4). 종양세포는 세포질내 공포형 성이 현저하였으며 작으나 뚜렷한 핵소체를 보이는 등 경도의 세포 다형성을 보였고 세포분열은 미비하였다 (Fig. 5). 이 종양세포는 혈관내피세포 표지자인 제 VIII 인자 관련 항원 (Factor VIII-related antigen)에 대한 면역조직화학 염색에 양성으로 유상피 세포성 혈 관내피종으로 진단되었다.

임상경과 및 치료: 항암요법을 한차례 시행받고 퇴원 하였으며 이후 특별한 치료없이 현재까지 24개월간 추적관찰중이며, 병의 진행소견 없이 비교적 건강하 다.




Fig. 5. Intracytoplasmic vacuole is predominant. Pleomorphism is mild and mitoses are rare. (Hematoxylin & Eosin,  $\times 400$ ).

## 고 안

유상피 세포성 혈관내피종(Epithelioid hemangioendothelioma)은 혈관 내피세포 기원의 비교적 드문 혈관종으로 폐, 연부조직, 간, 골 등에 호발하며 간혹 폐문부 림프절 종대, 늑막삼출 동반 및 원격전이를 할 수 있고 수년에 걸쳐 매우 서서히 자란다<sup>4,5</sup>. 처음 이 종양은 기관지내의 양측성 다발성 결절을 보여 혈관내 기관지 폐포암(Intravascular bronchioloalveolar tumor, IVBAT)으로 명명하였으나<sup>1)</sup> 전자현미경적 관찰로 혈관 기원의 종양임을<sup>6,7)</sup>, 제 VIII 인자 관련 항원(Factor VIII-related antigen)에 대한 면역조직화학적 방법으로 기원이 폐포상피세포가 아니라 혈관 내피세포임이 밝혀졌다<sup>8)</sup>. Weiss와 Enzinger<sup>2)</sup>는 연부

조직에서 발생한 혈관내 기관지 폐포암과 조직학적으로 유사한 종양 41예를 모아서 이를 유상피 세포성 혈관내피종으로 명명하였다. 유상피 세포성 혈관내피종은 sclerosing angiogenic tumor, sclerosing epithelioid angiosarcoma, sclerosing interstitial vascular sarcoma, sclerosing endothelial tumor, histiocytoid hemangioma 등으로 불리운다<sup>2,5,8,9)</sup>.

국내의 경우 폐의 유상피 세포성 혈관내피종 2예, 비장 혈관내피종 1예, S상 결장 및 간 비장을 침범한 전신성 혈관종증 1예 등과, 폐, 종격동과 뇌를 침범한 방추세포성 혈관내피종 등의 보고가 있다<sup>10~14)</sup>.

이의 발생원인은 아직까지 밝혀져 있지 않으나 염화비닐과 경구용 피임제의 관련성에 관한 보고들이 있다<sup>15~17)</sup>.

폐를 침범하여도 대부분은 무증상이며 기침, 호흡곤란, 흉통, 전신 무력감 등의 경미한 증세를 보이거나 드물게 대량 객혈이나 흉막액 등이 발생할 수 있다. 흉부 X-선상 양측 폐에 2cm 이내의 다수의 결절과 흉막 및 심낭의 침범 등도 관찰된다<sup>18,19</sup>. 본 예에서도 마른 기침만 있었으며 흉부 X-선상 양측 폐에 다발성 결절이 있었다.

폐의 유상피 세포성 혈관내피종은 대개 개흉 폐생검으로 진단하나 본 예는 경기관지 폐생검으로 하였다.

유상피 세포성 혈관내피종의 조직학적 구분이 명확하지 않던 시기에는 간 침범시 경화성 담도암(sclerosing cholangiocarcinoma)이나 혈관육종(angiosarcoma)으로 진단되기도 하였다.

Ishak 등<sup>20</sup>이 Weiss와 Enzinger가 기술한 조직학적 특징<sup>21</sup>과 제 VIII 인자 관련 항원법으로 진단한 32예의 간 유상피 세포성 혈관내피종은 폐 유상피 세포성 혈관내피종과 유사하게 여자에서 호발하였고 평균 연령은 49.6세였으며 대부분이 비특이적 증상을 보였으며 폐, 비장, 골 침범 등을 보였다.

간 침범시 복부 초음파에서 대부분 비교적 경계가 분명하나 불균일한 음영을 보일 수 있으며 간주사상(liver scan) 종양은 결손부로 나타난다. 복부 전산화 단층촬영상 대개 변연부의 조영 증강과 중심부의 저음영을 보이며 간혹 석회화를 보인다<sup>21, 22</sup>.

병리학적으로 혈관내피종은 육안적 소견상 비교적 경계가 명확한 소결절로 나타나고 하나의 결절성 병소로부터 국소 침윤성 성장을 보이거나 다발성 병변으로 관찰되기도 하며, 현미경적 소견상 원형이나 타원형의 핵과 세포질내에 크기가 큰 공포(vacuole)가 보이며 폐포의 중격은 유지가 된다. 병의 경과가 오래된 부위에서는 경화(sclerosis)나 연골성 기질이 관찰되고 유사분열은 매우 드물다<sup>2, 6~9</sup>. 혈관내피세포 표지자인 제 VIII 인자 관련 항원(Factor VIII-related antigen)에 대한 면역조직화학 염색에 양성을 나타낸다<sup>8</sup>.

간 유상피 세포성 혈관내피종의 폐전이<sup>20</sup>는 폐 유상피 세포성 혈관내피종의 간전이<sup>3</sup>는 10%이다. 또한 원시적인 혈관 형성과 제 VIII 인자 관련 항원이 풍

부한 좌측 상완동맥 주위부 유상피 세포성 혈관내피종의 폐 전이 예가 있다<sup>22</sup>. 본 환자는 진단시 다발성의 폐 및 간 침범으로 어느 장기가 원발병소인지 알 수 없었다.

유상피 세포성 혈관내피종의 악성도는 '혈관종(hemangioma)'과 '혈관육종(angiosarcoma)'의 중간정도이고, 생존기간은 6개월에서 18년이나 폐, 간, 골을 침범하면 사망률이 증가한다<sup>23</sup>. 폐를 침범하면 평균 생존율은 6.4년이고 이중 35%가 5년 이상 생존하였고<sup>23</sup>, 간의 유상피 세포성 혈관내피종의 5년 생존율도 폐 유상피 세포성 혈관내피종과 비슷하게 28.1%이며 15~28년의 장기 생존 예도 있다<sup>20</sup>. 유상피 세포성 혈관내피종은 진단후 수 개월 이내의 사망에서 장기생존까지 다양하나 사망원인은 대부분 종양 결절의 크기 및 수의 증가로 인한 호흡부전, 간부전 또는 원격전이 등이다.

치료는 병변의 크기가 작고 국한되어 있으면 수술적 절제가 도움이 된다<sup>27</sup>. 간에만 국한되면 간 절제술을 시행할 수 있으나 대부분 간에 양측성, 다발성으로 침범함으로써 간 절제술보다는 간 이식술이 도움이 될 수 있다<sup>23, 24</sup>. 간 침범시 간동맥 색전술과 항암제로 장기간 생존한 예도 있으나<sup>25</sup> 서서히 자라는 종양으로 방사선 치료나 항암제 치료의 효과를 기대하기가 어렵다<sup>3, 26, 27</sup>.

## 요 약

저자 등은 폐 및 간의 다발성 결절을 보인 26세의 화학과 대학원생 남자 환자에서 경기관지 폐생검으로 진단된 유상피 세포성 혈관내피종 1예를 보고하는 바이다.

## 참 고 문 헌

1. Dail D, Liebow A : Intravascular Bronchiolo-alveolar tumor. Am J Pathol 78 : 6a, 1975
2. Weiss SW, Enzinger FM : Epithelioid hemangio-

- endothelioma : A vascular tumor often mistaken for a carcinoma. *Cancer* 50 : 970, 1982
3. Dail DH, Leibow AA, Gmelich JT : Intravascular, bronchioloar and alveolar tumor of lung : An analysis of twenty cases of a peculiar sclerosing endothelial tumor. *Cancer* 51 : 452, 1983
  4. Sherman JL, Rykwalder PJ, Tashkin DP : Intravascular Bronchioloalveolar Tumor. *Am Rev Respir Dis* 123 : 468, 1981
  5. Sicilian L, Warson F, Carrington CB, Hayes J, Gaensler EA : Intravascular bronchioloalveolar tumor. *Respiration* 44 : 387, 1983
  6. Corrin B, Manners B, Millard M, Weaver L : Histogenesis of the so-called "intravascular bronchioloalveolar tumor". *J Pathol* 128 : 163, 1979
  7. Weldon-Linne CM, Victor TA, Christ ML, Fry WA : Angiocentric nature of the "intravascular bronchioloalveolar tumor" of the lung : An electronmicroscopic study. *Arch Pathol Lab Med* 105 : 174, 1981
  8. Bhagavan BS, Murthy MSN, Dorfman HD, Eggleston JC : Intravascular bronchioloalveolar tumor : A low-grade sclerosing epithelioid angiosarcoma of lung. *Am J Surg Pathol* 6 : 41, 1982
  9. Azumi N, churg A : Intravascular and sclerosing bronchioloalveolar tumor : A pulmonary sarcoma of probable vascular origin. *Am J Surg Pathol* 5 : 587, 1981
  10. 홍은경, 박문향, 김종만, 이종달 : 혈관내 기관지폐포 종양 1예. 1989년 대한병리학회 춘계 학술대회 초록집 A-36
  11. 강경훈, 김용일, 한성구, 심영수, 함의근, 이상국, 이상숙 : 폐의 유상피 세포성 혈관내피 종 1예. *대한병리학회지* 25 : 563, 1991
  12. 양동규, 이돈행, 임대순, 김원호, 한광협, 최홍재, 노성훈, 이종태, 최인준 : 전신성 혈관 중증 1예. *대한내과학잡지* 41 : 439, 1991
  13. 문환철, 김충언, 윤상호, 김성목, 유운용, 정대관, 한지희, 이상주, 이해경, 이관섭 : 비장 의 혈관내피종 1예. *대한내과학회잡지* 43 : 843, 1992
  14. 김환태, 김인호, 이봉춘, 강창일, 윤혜경 : 폐, 종격동 및 뇌를 침범한 방추세포형 혈관내 피종 1예. *결핵 및 호흡기질환* 40 : 301, 1993
  15. Makk L, Delmore F, Creech JL, Ogden LL, Fadell EH, Songster CL, Clanton J, Johnson MN, Christopherson WM : Clinical and morphologic features of hepatic angiosarcoma in vinyl chloride workers. *Cancer* 37 : 149, 1976
  16. Gelin M, Stadt J, Richaert F, De Prez C, Levarlet M, Adler M, Lambilliotte JP : Epithelioid hemangioendothelioma of the liver following contact with vinyl chloride : Recurrence after orthotopic liver transplatation. *J Hepatology* 8 : 99, 1989
  17. Dean PJ, Haggitt RC, O'Hara CJ : Malignant epithelioid hemangioendothelioma of the liver in young women : Relationship to oral contraceptive use. *Am J Sur Pathol* 9 : 695, 1985
  18. Miettinen M, Collan Y, Halttunen P, Maamies T, Vilkko P : Intravascular Bronchioloalveolar Tumor. *Cancer* 60 : 2471, 1987
  19. Struhar D, Sorkin P, Grief J, Marmor S, Geller E : Alveolar haemorrhage with pleural effusion as a manifestation of epithelioid haemangioendothelioma. *Eur Respir J* 5 : 592, 1992
  20. Ishak KG, Eseterhenn IA, Goodman MD, Rabin L, Stromeier FW : Epithelioid Hemangioendothelioma of the liver : A clinicopathologic and follow-up study of 32 cases. *Hum Pathol* 15 : 839, 1984
  21. Miller WJ, Dodd GD 3d, Federle MP, Baron RL : Epithelioid hemangioendothelioma of the

- liver : Imaging findings with pathologic correlation. *AJR* 159 : 53, 1992
22. Verbeken E, Beyls J, Moerman P, Knockaert D, Goddeeris P, Lauweryns JM : Lung Metastasis of Malignant Epithelioid Hemangioendothelioma Mimicking a Primary Intravascular Bronchioalveolar tumor : A Histologic, Ultrastructural and Immunohistochemical study. *Cancer* 55 : 1741, 1985
  23. Scoazec JY, Lamy P, Degott C, Reynes M, Feldmann G, Bismuth H, Benhamou JP : Epithelioid hemangioendothelioma of the liver : Diagnostic features and role of liver transplantation. *Gastroenterology* 94 : 1447, 1988
  24. Kelleher MB, Iwatsuki S, Sheahan DG : Epithelioid hemangioendothelioma of liver : Clinicopathological correlation of 10 cases treated by orthotopic liver transplantation. *Am J Surg Pathol* 13 : 999, 1989
  25. Furui S, Itai Y, Ohtomo K, Yamauchi T, Takenaka E, Iio M, Ibukuro K, Shichijo Y, Inoue Y : Hepatic epithelioid hemangioendothelioma : report of five cases. *Radiology* 171 : 63, 1989
  26. Weiss SW, Ishak KG, Dail DH, Sweet DE, Enzinger FM : Epithelioid hemangioendothelioma and related lesions. *Semin Diagn Pathol* 3 : 259, 1986
  27. Kasteren MEE, Wurff AAM, Palmen FMLHG, Dolman A, Misere JFMM : Epithelioid haemangioendothelioma of the lung : clinical and pathological pitfalls. *Eur Respir J* 8 : 1616, 1995
-