

알코올성 간경변증에 병발한 다발성 폐경화

을지의과대학교 노원을지병원 호흡기내과, 병리학*

안영수, 이상무, 주종은*

=Abstract=

Alcoholic Liver Cirrhosis with Multiple Pulmonary Consolidations

Youngsoo Ahn, M.D., Sang Moo Lee, M.D., Jong-Eun Joo*

Department of Pulmonology, Pathology, Nowon Eulji Hospital, Eulji Medical College, Seoul, Korea*

Pulmonary nocardiosis is an infrequent but severe infection due to the microorganism, *Nocardia* spp, which may behave as both an opportunists and as a primary pathogens. Usually nocardiosis is found in patients under immunosuppressive regimens for organ transplants, chemotherapy for a malignancy and corticosteroids. The experience of pulmonary nocardiosis in the medical literature is limited to just case reports, with a few series including extrapulmonary nocardiosis. It is believed that the incidence of this infection has been increasing since 1960. The diagnosis is difficult because of the nonspecific clinical manifestations, the lack of laboratory evidence, and the non-specific radiographic findings. Here, we report a case of pulmonary nocardiosis in a 66 year-old patient with alcoholic liver cirrhosis who has suffered from acutely developed dyspnea and general edema. The nocardia species. was cultured from a specimen obtained by a percutaneous transthoracic needle biopsy. (*Tuberculosis and Respiratory Diseases* 2002, 53:79-84)

Key words : Pulmonary nocardiosis, Liver cirrhosis.

Address for correspondence :

Youngsoo Ahn, M.D.

Department of Pulmonology, Nowon Eulji Hospital,

280-1 Hage-1-Dong, Nowon-Gu, Seoul, Korea

Tel : 02-970-8189 Fax : 02-970-8621 E-mail : ays1116@eulji.or.kr

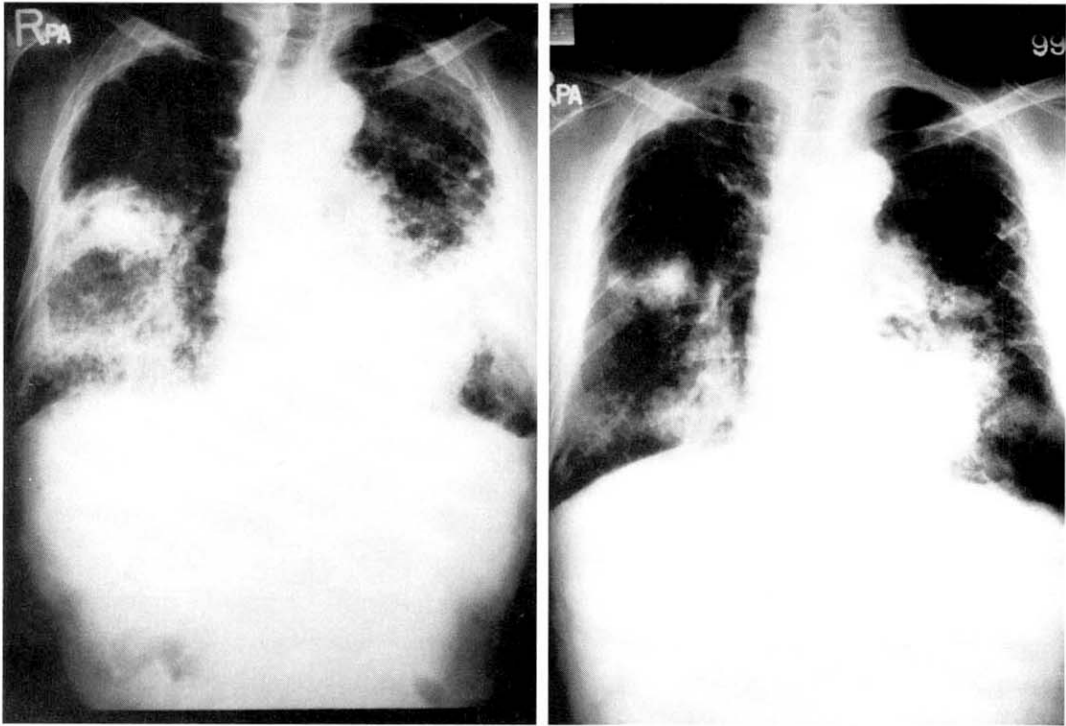


Fig. 1. Chest PA shows homogeneous densities at both lower lung fields (left). After 7 days, the lung lesions formed cavities and conglomerated masses(right).

증 례

환 자 : 최○○, 66세 남자

주 소 : 7일 전부터 악화된 호흡곤란과 전신 부종
현병력 및 과거력 : 환자는 내원 7일전에 발생한 호흡곤란이 서서히 악화되고 복부 팽만, 전신 부종이 발생되어 외래 방문 후 입원하였다. 발열, 오한감, 기침과 화농성 객담을 호소하였으나 혈담이나 흉통은 없었다. 과거력에서 환자는 25년전에 결핵을 치료받아 완치 판정을 받은 상태이었으며 흡연은 40 pack-year였고 1년 6개월전에 불명열로 입원하여 알코올성 간경화증 진단을 받았으나 진단후에도 매일 소주 2-3 병씩 40년간 습관적 음주를 계속 하였다.

이학적 소견 : 입원 시 혈압은 90/60 mmHg, 맥박

수 분당 108회. 호흡수 분당 32회, 체온 37.9℃ 였으나 비교적 전신 상태는 양호한 편이었고 각막에 빈혈이나 공막에 황달 소견은 없었다. 청색증은 관찰되지 않았으나 평지를 100 미터도 못 걸을 정도의 노작성 호흡곤란을 호소하였으며 청진 소견으로는 천명음과 나음이 양측 폐하부에서 들렸다, 흉통은 호소하지 않았으며 심잡음도 관찰되지 않았고 피부에 비 정상적인 병변도 관찰되지는 않았다. 경부 및 액와, 기타 림프절 비대의 소견도 관찰되지 않았다. 복부는 복수로 팽대되어 있었으며 이동탁음이 관찰되었으나 압통은 없었다.

검사실 소견 : 입원시 말초 혈액검사는 혈색소 13.2 g/dL, 헤마토크릿 37.7%, 백혈구 8400/mm³ (중성구 75%, 림프구 15%, 단핵구 7%), 혈소판 136000/mm³ 이었으며 일반 생화학검사는 AST/

ALT 24/26 IU/L, Alkaline phosphatase 148 IU/L, LDH 823 IU/L, 혈당 87 mg/dL, BUN 33 mg/dL, Creatinine 1.3 mg/dL, 총빌리루빈 2.1 mg/dl, 총단백 4.1 g/dL, 알부민 2.8 mg/dL 이었으며 전해질 소견은 Na 129 mmol/L, K 4.4 mmol/L, Cl 98 mmol/L, Ca 8.1 mg/dL, Phosphorus 5.0 mg/dL 였고 동맥혈 가스 검사에서는 pH 7.449, PO₂ 47.6 mmHg, PCO₂ 27.1 mmHg, HCO₃⁻ 18.8 mmol/L O₂SAT 86.0 % 이었으며 산소를 비강으로 분당 2 L 투여한 후 검사는 pH 7.468, PO₂ 50.6 mmHg, PCO₂ 31.4 mmHg HCO₃⁻ 22.7 mmol/L, O₂SAT 88.3 % 이었다. HBsAg과 anti-HBs는 모두 음성이었다. 객담 도말 검사에서 항산균 염색은 음성이었고 그람 양성 구균과 그람음성 간균이 소량 발견되었다. 객담과 늑막액에서 시행한 결핵균에 대한 PCR 검사는 음성이었으며 결핵균 배양검사도 음성 이었다. 폐병변을 천자하여 얻은 검체에서는 *Nocardia* species가 배양되었다. 골수 천자에서 얻은 검체의 배양 검사는 음성이었다.

방사선 소견 : 단순 흉부 방사선 검사에서 18개월 전의 사진과 비교하여서 폐기종이나 양측 상엽의 결절성 병변의 차이는 없었으나 양측 폐 하부에 균질성의 새로운 음영이 관찰되었다(Fig. 1). 고해상도 흉부 CT 에서는 양측 상부와 좌측 설상엽, 양측 하부에 병변이 불규칙하며 소엽상의 폐경화가 관찰되며 내부에는 괴사성 공동이 형성되어 있었다. 공동내에는 mural nodule 같이 보이는 focal protrusion이 관찰되었다(Fig. 2)

복부 초음파 검사 소견은 간비대가 관찰 되었으나 비장의 비대는 없었으며 간실질의 초음파 상이 증가되어 있으며 미세하고도 거친 간의 구조를 보여주고 있어서 알코올성 간경변에 합당한 소견이었다.

병리 조직 소견 : 폐병변을 천자하여 얻은 조직 검사에서 중성구와 단핵구를 포함하는 necrotic foci 들이 있었으며 이들은 육아종과 비슷한 병변

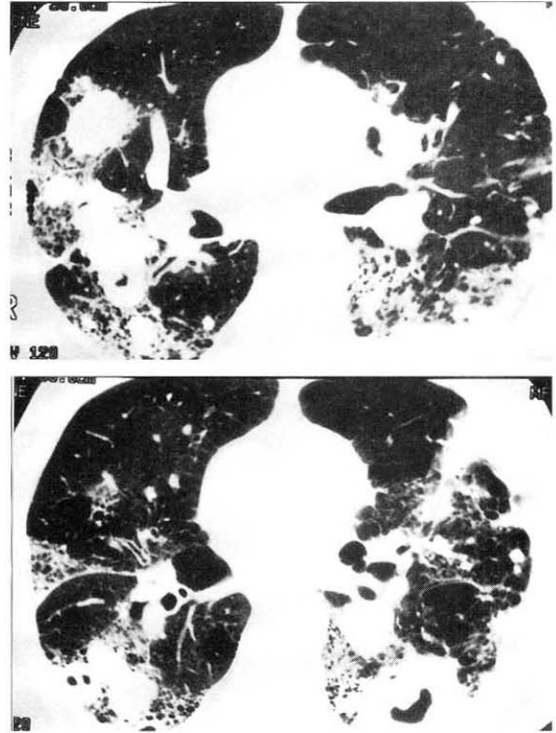


Fig. 2. Chest HRCT shows multiple bullous emphysema in both lungs. Multiple consolidations of irregular lobulating contours are shown in both upper lobes, at the lingular segment of the left upper lobe, and at both lower lobes. Cavities due to necrosis of the lung parenchyma in the consolidation area contain mural nodules that protrude focally from the inner wall of the cavities.

을 형성하였다. Gomori's methenamine silver stain에서 filamentous microorganism이 관찰 되었으며(Fig. 3) AFB 염색은 음성이었다.

골수 천자 조직검사에서는 40% 정도로 세포층 실도가 저하되어 있었으나 육아종의 특이 변화는 관찰되지 않았다.

환자의 경과 : 환자는 cefuroxime과 micronomicin

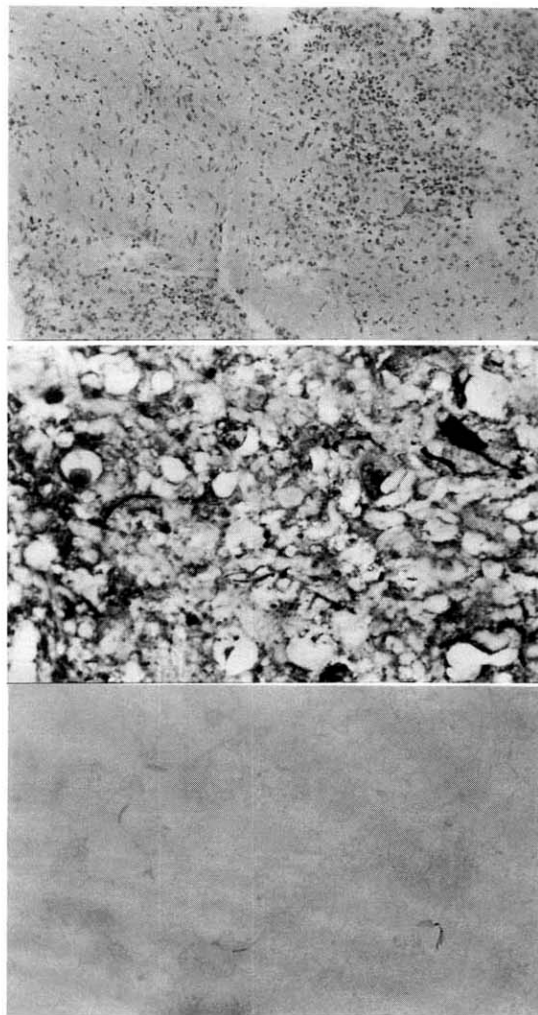


Fig. 3. Specimens obtained by a percutaneous transthoracic needle biopsy shows necrotic foci containing neutrophils and mononuclear leukocytes forming granuloma-like nodular lesions (top). There are filamentous microorganisms on the Gomori's methenamine silver stain (middle). These organisms are not stained by an Acid-Fast stain (bottom).

의 항생제 사용에도 발열이 계속되었으며 clindamycin 추가에도 반응이 없고 내원 7일째는

pancytopenia를 보여 골수 검사를 시행하였고 폐 병변에 대한 컴퓨터 단층 촬영 유도하에 조직 검사를 시행하였다. 환자는 호흡부전이 발생되어 인공호흡기 치료 중 심장 발작이 발생되었으나 중환자실에서 더 이상의 집중 치료를 거부하고 퇴원하여 사망하였다. 폐병변을 천자한 조직은 배양에서 nocardia species가 배양되어 폐렴의 원인균으로 확진을 하였다.

고 찰

노카르디아는 soil-borne aerobic actinomycete로 그람 염색에 양성으로 나타나며 약하게 항 산성을 나타내는 filamentous beaded 세균이다. 주로 호흡기를 통해 흡인으로 감염이 발생하며 사람에서 사람으로 전염되지는 않는다. *Nocardia asteroides*가 폐나 피부 기타 조직 감염의 대부분을 차지하며 *Nocardia brasiliensis*, *Nocardia caviae*, *Nocardia farcinia* 등은 폐도 침범을 하기는 하지만 주로 피부와 연조직 감염을 일으킨다¹. 노카르디아는 주로 기회감염을 일으키어 일반적으로 임파계 악성 종양, 만성 폐질환, 지속적으로 스테로이드를 사용하는 환자들, 장기 이식을 받은 환자들과 후천성 면역 결핍 환자에서 발생되나 특별한 선행 요인이 없는 경우에서도 가끔씩 노카르디아 감염이 발생할 수 있으며 폐 노카르디아 감염은 심장이식을 받은 환자의 3 %, 신장 이식 환자에서 3-5 %, 후천성 면역 결핍증 환자의 1.8 %정도에서 보고된다²⁻⁵. 저자들의 증례에서 환자는 기존 질환으로 알코올성 간질환을 갖고 있으면서도 계속 음주를 지속한 알코올 중독 환자로 비록 백혈구 수의 감소는 관찰되지 않았으나 알코올 중독과 간경화의 합병증등으로 인한 면역능력의 저하가 동반되었을 것으로 생각 할 수 있으며 폐 노카르디아 감염의 원인이 되었을 것이다. 많은 양의 음주력은 특별히 면역 억제 치료 없이 발생한 폐 노카르디아 감염

의 국내 증례 보고 중에서도 역시 관찰된다^{6,7}.

임상증상은 비특이적이라고 알려져 있어 식욕부진, 체중 감소, 객담과 기침, 흉통, 호흡곤란, 객혈 등이 있다. 증상은 보통 일시적이며 임상적으로 잘 나타나지 않는 경우가 많지만 간혹 급성이나 만성 경과를 보여 결핵, 포도상 구균 감염, 진균감염, 혹은 악성 종양과 비슷하게 나타나기도 한다¹. 1994년과 1999년에 조사된 각각 10예씩의 20예를 보면 증상에서 진단까지 3주에서 5주정도로 보고 되었다^{8,9}. 본 증례에서는 상당히 빠른 급성으로 진행하는 결과를 보여 정상이던 폐에 심한 병변을 나타냈으며 이 병변이 급속하게 진행되는 양상을 보였다. 균은 배양 과정에서 서서히 증식이 되어 3주까지는 배양 결과를 관찰하여야 하며 잠복기가 길게는 5주라는 시간이 걸리기도 한다. 객담과 기관지 폐포술로 얻은 검체에서 세균 배양으로 균을 증명할 수 있지만 증명이 안될 경우에 임상적으로는 보통 침습적인 방법이 사용되며 확진을 위해서는 무엇보다도 이 질환을 염두에 두고 의심을 하여서 검사하는 것이 감염을 증명하는 것이 아직까지도 매우 중요하다⁷.

노카르디아에 의한 폐농양으로 나타나는 폐 감염은 일반적으로 다발성이고 서로 융합되는 모습을 보이거나 한 개의 동전 모양 형태나 속립성으로 퍼져있는 형태도 보고된다. 특징적인 방사선허적 소견은 없으나 서로 융합하는 기관지 폐렴이 완전하게 폐경화를 형성하기도 하고 공동이나 농흉을 형성하기도 한다. fluffy infiltrate나 불규칙한 작은 음영들, subpleural plaque, 단일성 혹은 다발성의 결절이나 농흉, 폐포성 혹은 간질성의 reticular infiltrates 등이 방사선허적 소견이다¹⁰. 폐경화와 종양이 70%와 20% 정도의 비율로 상엽(70%)에 호발하며⁸ 괴사성 특징으로 공동(62%)을 형성하기도 하고 늑막삼출액(33%)을 나타내기도 하며¹¹ 늑막이나 흉벽을 침범하여 농흉이나 피하 농양을 일

으키어 누공을 형성하기도 한다.

병리 조직학적 소견으로 sulfur granule은 장기에서는 관찰되지 않으나 피부병변이나 피부하 병변에서는 관찰되기도 한다.

폐 노카르디아 감염증의 감별 진단으로 폐와 늑막의 악티노마이코증(pleuropulmonary actinomycosis)이 있으며 알코홀 중독자와 만성 폐쇄성 폐질환 환자에서 감염이 많고 방사선 소견이 비슷하나 악티노마이코증은 면역 기능에 이상이 없는 환자에서 발생하는 경우가 많다¹². 폐 노카르디아 감염증의 조직학적 소견으로 악티노마이코증과 감별점은 병변에서 조직의 섬유화나 encapsulation은 거의 없으면서 융합성의 농양을 형성하는 특징적인 소견으로 구분이 된다.

치료로는 sulphonamide가 사용되며 최근에는 trimethoprim-sulfamethoxazole이 사용되며 trimethoprim-sulfamethoxazole에 내성이 있는 경우에는 aminoglycosides, imipenam, ciprofloxacin등이 사용될 수 있으며 적절한 치료기간은 알려져 있지 않으나 국소적인 경우는 6주정도이고 전신적인 감염의 경우는 6개월에서 1년이다^{1,2,9,13}. 사망률이 증가되는 경우는 1) 증상이 3주 미만의 급성 감염, 2) 코티코스테로이드나 항암제 치료를 받는 경우 3)쿠싱 질환 4) 두가지 이상의 기관을 침범한 다발성의 경우와 중추 신경계를 침범한 경우이다¹⁴.

요 약

저자들은 알코올성 간경변증 환자에서 발견된 폐 노카르디아 감염증 1예를 경험하였기에 문헌 고찰과 함께 보고하는 바이다.

참 고 문 헌

1. Curry WA. Human nocardiosis. A clinical

- review with selected case reports. Arch Intern Med 1980;140:818-26.
2. Haramati LB, Schulman LL, Austin JHM. Lung nodules and masses after cardiac transplantation. Radiology 1993;188:491-7.
 3. Gutierrez H, Garcia O, Henriquez C, Herrera J, Lodriguez-Iturbe B. Nocardiosis in renal transplant patients. Transplant Proc 1994;26:341-2.
 4. Javalay K, Horowitz HW, Wormser GP. Nocardiosis in patients with human immunodeficiency virus infection. Medicine 1992;71:128-38.
 5. Cocker RJ, Bingnardi G, Horner P et al. Nocardia infection in AIDS: a clinical and microbiological challenge. J Clin Pathol 1992;45:821-2.
 6. 장세호, 이종덕, 우성경, 심상균, 조중현, 도문홍 등. Nocardiosis 1예. 결핵 및 호흡기질환 1990;37:211-5.
 7. 김정희, 윤기현, 유지홍, 강홍모, 서진태. 폐 Nocardiosis 1예. 결핵 및 호흡기질환 1992;39:355-60.
 8. Menendez R, Cordero PJ, Santos M, Gobernado M, Macro V. Pulmonary infection with nocardia species: a report of 10 cases and review. Eur Respir J 1997;10:1542-6.
 9. Mari B, Monton C, Mariscal D, Lujan M, Sala M, Domingo C. Pulmonary nocardiosis: clinical experience in ten cases. Respiration 2001;68(4):382-8.
 10. Feigin DS. Nocardiosis of the lung: Chest radiographic findings in 21 cases. Thorac Radiol 1986;159:9-14.
 11. Kramer MR, Uttamchandani RB. The radiographic appearance of pulmonary nocardiosis associated with AIDS. Chest 1990;90:382-5.
 12. Kwong JS, Muller NL, Godwin JD, Aberle D, Grymaloski MR. Thoracic actinomycosis: CT findings in eight patients. Radiology 1992;183:189-92.
 13. Smego RA, Moeller MG, Gallis HA. Trimethoprim-sulfamethoxazole therapy for Nocardia infections. Arch Intern Med 1983;143:711-8.
 14. Present CA, Wiernik PH, Serpick AA. Factors affecting survival in nocardiosis. Am Rev Respir Dis 1973;108:1444-8.