

□ 증 례 □

기관지내 종괴로 발현된 폐모균증 1례

성균관대학교 의과대학 내과학교실, 삼성서울병원 호흡기내과

황정혜, 안창혁, 윤종욱, 노길환, 함형석, 강은해,
서지영, 정만표, 김호중, 권오정, 이종현

= Abstract =

A Case of Pulmonary Mucormycosis Presenting as an Endobronchial Mass

Jung Hye Hwang, M.D., Chang Hyeok An, M.D., Jong Wook Yun, M.D.,
Gil Hwan Roh, M.D., Hyeong Suk Ham, M.D., Eun Hae Kang, M.D.,
Gee Young Suh, M.D., Hogoong Kim, M.D.,
O Jung Kwon, M.D., Chong H. Rhee, M.D.

*Division of Pulmonary and Critical Care Medicine, Department of Medicine,
Samsung Medical Center, Sungkyunkwan University School of Medicine, Seoul, Korea*

Pulmonary mucormycosis is an opportunistic infection in patients with severe underlying illness such as immunocompromised diseases or uncontrolled diabetes mellitus. While patients with leukemia and lymphoma usually present with diffuse parenchymal disease, diabetic patients usually have a localized endobronchial disease involving central airways. We report upon a case of pulmonary mucormycosis in diabetes mellitus patient presenting as an endobronchial mass, which was cured with antifungal therapy, rigid bronchoscopic mass removal and right pneumonectomy. (Tuberculosis and Respiratory Diseases 2000, 49 : 633-638)

Key words : Mucormycosis, Endobronchial mass, Rigid bronchoscopy, Pneumonectomy.

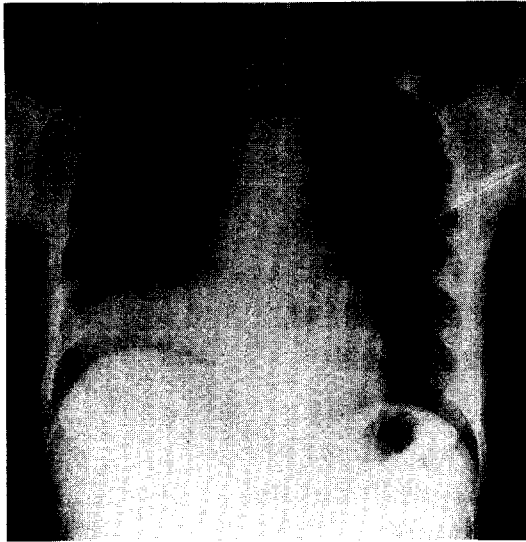Address for correspondence :

Hojong Kim, M.D.

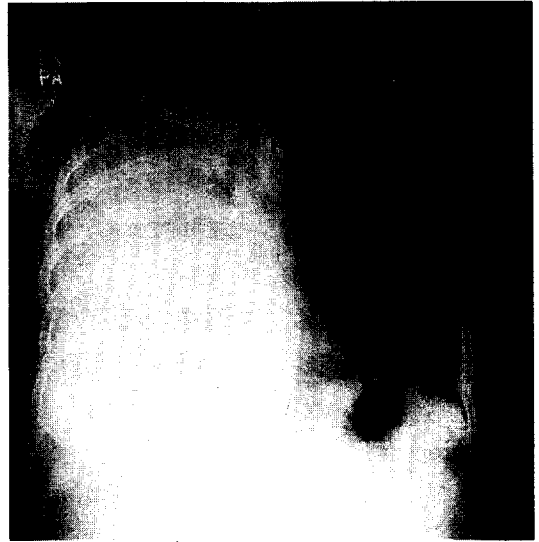
Division of Pulmonary and Critical Care Medicine, Department of Medicine, Samsung Medical Center,
Sungkyunkwan University School of Medicine

50 Ilwon-dong, Kangnam-ku, Seoul, 135-710, Korea

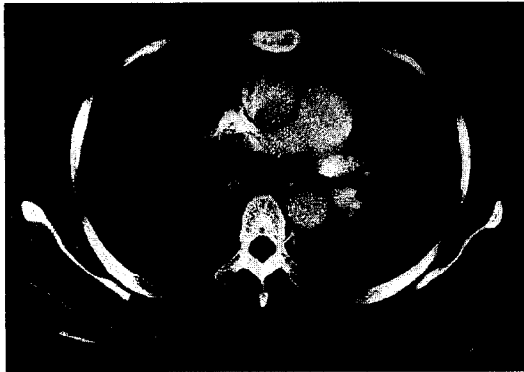Phone : 82-2-3410-3426 Fax : 02-3410-3849 E-mail : hjkim@smc.samsung.co.kr



A



B



C

Fig.1.A. Outside chest PA findings 3 days prior to admission. Consolidation of right lower lobe is seen.

B. Chest PA on admission. Total opacification of right lung is seen with mediastinal shifting toward right side and abrupt cut off of air column in right-side bronchus.

C. Chest CT shows the consolidation of right lung and soft tissue mass of right main bronchus and bronchus intermedius.

서 론

모균증은 Mucorales 목에 속하는 진균들에 의해 유발되는 질환이다. 대체로 드물게 발생하는 질병이지만 면역이 저하된 환자나 당뇨병과 같은 선행질환이 있는 환자에서 매우 치명적인 결과를 초래하는 기회 감염이다^{1,2}. 어느 장기에나 발생할 수 있으며 주로 폐형(pulmonary)과 비뇌형(rhinocerebral)으로 대별이 된다³. 당뇨병이 선행되는 경우에는 주로 기관지 모균증으로 나타나는 경향이 있으며⁴ 기관지 내시경으로 검사시 40% 환자에서 기관지에서 모균증이 발견된다

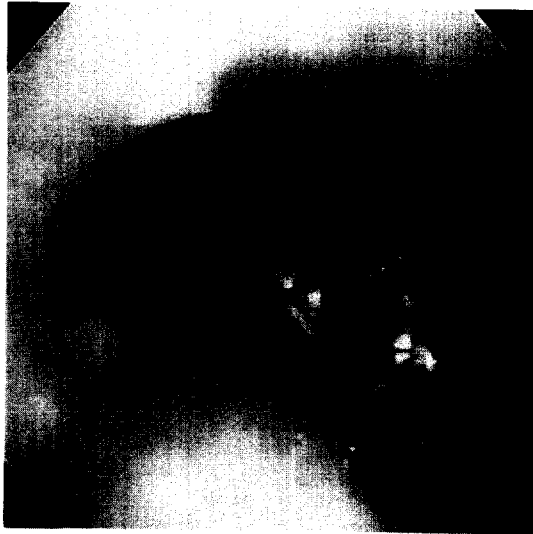고 보고된 바 있다⁵. 지난 30년간 폐모균증에 대한 보고에 의하면 돌출된 종괴의 형태로 발현되는 기관지 모균증은 총 4예로 매우 드물다. 최근 저자들은 당뇨병 환자에서 기관지를 완전히 폐색시킨 기관지 모균증을 1예 경험하였기에 이를 보고하는 바이다.

증 례

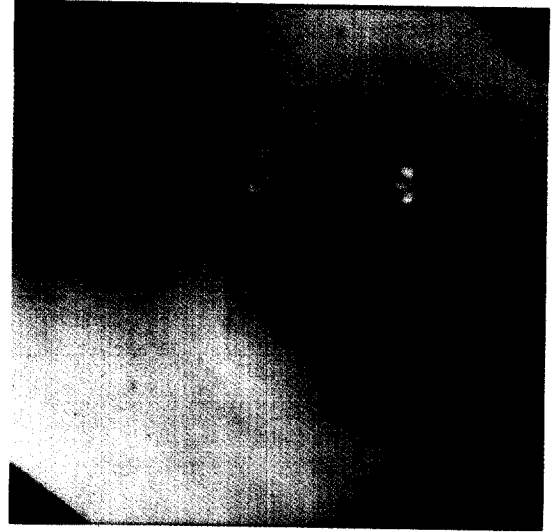
환 자 : 45세 여자, 이○좌

주 소 : 기침과 호흡곤란

현병력 : 5년전부터 당뇨와 고혈압을 진단 받고 경구



A



B

Fig. 2. A. Bronchoscopic finding at the carina level at diagnosis. Right main bronchus is totally obstructed by a mass, whose top extends to distal trachea.

B. Bronchoscopic finding at the carina level after mass removal. The lumen of right main bronchus is partially patent (50%).

혈당강화제와 혈압강화제로 혈당과 혈압을 조절해오
고 있던 환자는 내원 한달전부터 발열이나 객담 없이
기침과 흉막성 흉통이 시작되었다. 대증적 치료를 받
았으나 기침이 점차 심해지고 호흡곤란이 동반되었다.
내원 3일 전 타병원 방문하여 시행한 흉부 X-선상
우측 하엽 폐렴 소견이(Fig.1.A.) 보여 치료하였으나
증상이 악화되고 흉부 X-선상 우측 전폐야로 침윤이
증가하여 본원으로 전원되었다.

이학적 소견: 내원시 혈압 182/83 mmHg, 맥박수
분당 112회, 호흡수 분당 24회, 체온 37.2℃였다.
급성 병색을 보였으나 청색증은 없었고 흡기시 우측
흉부 팽창이 감소되어 있었다. 호흡음은 우측 폐야에
서 감소되어 있었으며 수포음이나 천명음은 들리지 않
았다. 심음은 빈맥을 보였으나 잡음은 없었다.

검사실 소견: 내원당시 말초 혈액 검사상 혈색소 12
g/dl, 적혈구 용적율 36%, 백혈구 12,100/mm³
(호중구 93%, 임파구 5%, 단핵구 2%), 혈소판
540,000/mm³이었다. ESR 78 mm/hr, CRP 16.86

mg/dl로 증가되어 있었고 혈액화학 검사상 혈당은
250 mg/dl, Hb_{A1c}는 4.9%, 혈청 요소 질소 11 mg/
dl, 크레아티닌 0.6 mg/dl, 나트륨 128 mEq/L, 칼
륨 4.0 mEq/L, 혈청 AST 12 IU/L, ALT 16 IU/
L, 총단백 6.2 g/dl, 알부민 1.8 g/dl 이었다. 동맥혈
가스 검사 상(비캐놀라로 2 L/min 공급시) pH 7.
45, PCO₂ 38mmHg, PO₂ 89mmHg, HCO₃⁻ 25.8
mmol/L, 산소 포화도 97%이었다. 객담염색 검사에
서 그람 양성 구균과 그람 음성 쌍구균 다수가 보였으
며 객담 결핵 도말 검사에서 결핵균은 보이지 않았고
결핵 배양검사에서도 결핵균은 자라지 않았다.

방사선 소견: 흉부 X-선상 우측 전폐야에 침윤 소견
이 있었다(Fig.1.B.). 흉부 CT 상에서 우측 폐야의
침윤과 우측 주기판지에 연조직 종괴가 발견되었다
(Fig.1.C.).

기관지 내시경 소견: 우측 주기판지가 동글고 부드러
운 표면의 종괴에 의해 완전히 막혀있었다. 점막의 발
적이 심하였으며 종괴는 기관 하부까지 돌출되어 있었



Fig. 3. High power view of fungi with irregular, broad and non-septated hyphae. (HE, $\times 400$)

나(Fig.2.A.).

병리학적 소견: 기관지 세척소견상 호중구와 다핵 세포가 관찰되었다. 생검 소견에서는 만성 염증 소견과 다수의 군사가 관찰되었다. 군사들은 격막이 없고 폭이 넓었으며 직각으로 분지하는 형태를 갖는 모균의 특징적인 군사가 관찰되었다(Fig.3.). 군사들은 PAS 염색에서 양성 반응을 보였다.

임상경과: 내원 당일 폐쇄후 폐렴으로 진단하여 항생제 치료를 시작하였으며 전술한 흉부 CT, 기관지내시경, 조직검사 소견을 토대로 모균증을 진단하여 Amphotericin B 투여를 시작하였다. 내원 4병일째 호흡곤란이 점차 악화되어 경직성 기관지 내시경으로 종괴를 제거하였으며(Fig.2.B.) 종괴 제거후 환자의 임상경과가 호전되어 내원 16병일째 우측 폐절제술을 시행하였다(Fig.4.). 수술후 Amphotericin B를 총량 2.5g 까지 투여하고 당뇨 조절을 하며 관찰하였으나 특별한 합병증은 없었다. 현재 외래에서 추적 관찰중이나 뚜렷한 이상소견은 나타나지 않는 상태이다.

고 찰

모균증은 매우 드문 질환으로 면역이 억제되어 있는 환자나 선행질환이 있는 환자에게 주로 발생하는 기회 감염이다¹. 백혈병이나 임파종, 당뇨병, 심한 만성질

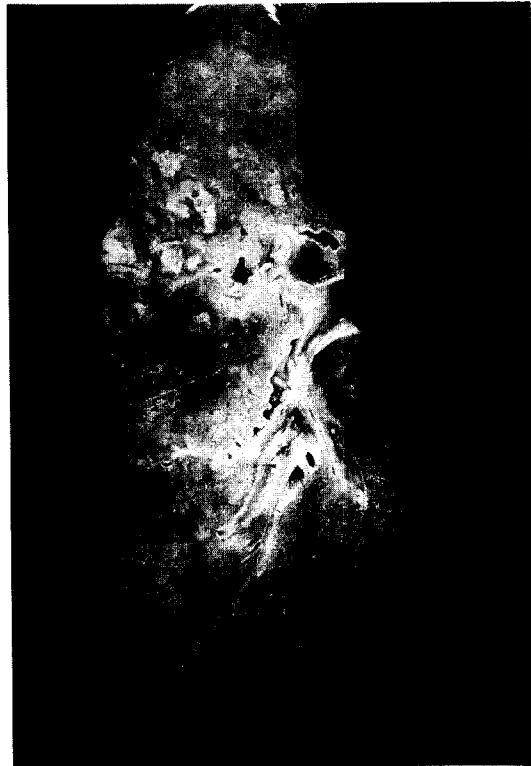

Fig. 4. Right pneumonectomy gross specimen.

Cut section reveals multiple ill-defined yellowish discoloration with very soft consistency and surrounding hemorrhagic foci.

환자에서 모균증이 호발하는데 때때로 치명적인 결과를 초래할 수도있다^{6,7}. 임상적으로 폐형과 비폐형, 위장관형 등으로 대별되는데 폐형은 1876년에 처음 보고되었다⁸. 폐모균증이 의심이 되어 기관지내시경으로 검사시 폐모균증의 선행질환은 산증을 동반하는 당뇨병이 제일 빈도가 높고 혈액질환, 신부전, 이식환자등에서도 관찰될 수 있다. 본 증례의 환자는 당뇨병 환자였으며 당시 당조절이 적절히 되고 있지 않았으므로 이 병의 발생에 영향을 주었을 것으로 생각된다.

폐모균증의 증상은 비특이적으로 발열, 기침, 흉통, 호흡곤란, 객혈등의 증상을 보이고 폐렴 및 폐경색의 소견을 보이기도 한다⁹. 폐모균증의 병태생리는 모균의 포자 흡입으로 포자가 소세기간지와 폐포에 도달하

게 되고, 점막에 국소 침범하여 폐혈관에 침범하게 된다. 혈관에 도달한 진균은 뒤엉킨 종괴를 형성하고 이러한 현상이 혈전증과 출혈성 경색증의 원인이 되는 것으로 생각 된다. 또한 균사가 혈관외로 성장하여 주위 폐조직을 침범하기도 하여 객혈을 유발할 수 있을 것으로 생각되고 있다^{6,7,10}. 본 환자는 기침과 호흡곤란을 호소하였으나 객혈은 호소하지 않았는데 아마도 기관지가 종괴에 의해 완전히 폐쇄된 상태였기 진균에 의한 혈관침범이 있었다라도 증상으로 발현되기는 어려웠을 것이다.

흉부 X-선 소견도 다양한데 폐실질을 침범한 경우에는 주로 폐상엽이 호발 부위이며 경결이나 결절의 형태를 취하며 초승달 모양의 공기징후가 발견이 되면 진균 감염을 의심할 수 있다¹¹. 기관지를 침범하는 경우에는 무기폐, 폐쇄후 폐렴의 형태로 나타난 경우도 있다¹². 이 환자는 급격하게 악화되는 폐렴과 유사한 경결의 형태로 나타났으며 흉부 CT상에서는 경결과 더불어 기관지내의 종괴까지 의심되었었다. 폐모균증의 진단은 폐의 병변 부위조직이나 폐흡입물에서 특징적인 넓고 격막이 없으며 직각으로 분지하는 균사를 증명하거나 모균이 배양되어야 한다¹³. 본 증례에서는 배양은 시행하지 않았으나 조직검사상 특징적인 균사가 증명되어서 폐모균증을 증명할 수 있었다.

폐모균증의 치료는 조기진단과 선행 질환의 치료가 제일 중요하다¹⁴. 당뇨병환자의 경우엔 혈당조절과 케톤산증의 교정이 중요하며¹ 백혈병과 같은 혈액 질환인 경우에는 관해유도와 호중구 감소증의 회복이 예후에 중요하다. 폐모균증을 임상적으로 의심을 갖는 것이 필요하며 면역이 저하된 환자에서 항생제 치료에도 급속히 악화되는 폐렴일 경우 폐모균증을 의심해 보아야 한다. 폐모균증의 치료는 대개 전신적 항진균제 치료와 수술적요법이 있으며 두가지 치료를 병합하는 방법도 있다. 항진균 약물로는 Amphotericin B나 azole 계통의 약물이 효과가 있으며¹⁵ 수술적 요법은 모균증이 확산되기전에 감염원을 제거하려는 이유로 농양이 형성된 경우나 진균구와 같은 국소적 병변일 때 실시

한다. 전신적 항진균제 투여만으로 치료한 경우 사망률은 55% 인데 비해 수술적 치료를 한 경우 사망률은 27%로 낮았다⁵. 물론 수술적 치료만으로 폐모균증을 완치한 경우가 보고되었으나 혈관을 따라 퍼져 감염이 발생할 가능성이 높다면 적극적으로 전신적 항진균제 투여와 수술적 절제를 병행하는 것이 효과적이라고 본다. 이¹⁶ 등은 기관내 모균 종괴를 Amphotericin B투여 및 수술적 박리술과 Neodymium-YAG 레이저술로 치료한 경우를 보고하여 치료내시경적인 시술로도 모균증의 치료 가능성을 보여주었다.

본 증례의 환자는 병변이 광범위하고 폐실질 손상 정도가 심하여서 전신적 항진균제와 수술적 제거를 고려하였으나 돌출된 종괴가 우측 주기관지를 입구에서 폐색시켜 종괴의 윗부분이 기관까지 튀어나와 있으며 주위의 염증 소견은 좌측 주기관지와 기관까지 번져 있었으므로 우선 경직성 기관지 내시경으로 종괴를 제거하여 환자의 증상을 호전시키고 전신적 Amphotericin B 투여로 치료를 시작한 후 폐절제술을 병행하여 치료하였다.

폐모균증의 예후는 매우 불량한 것으로 알려져있다. Murray¹⁷등은 폐모균증이 처음 보고된 후로 100년간 증례를 모아 생존률을 9%로 보고하였으며 Lee⁸등은 최근 30년간의 증례들에서는 생존률을 44%로 보고하였다. 그러나 이 증례에서도 볼 수 있듯이 조기 진단을 한 후, 전신적 항진균제의 투여, 치료내시경적인 방법, 수술적 제거술을 적절하게 사용한다면 예후를 향상시킬 수 있을 것으로 생각된다.

요 약

기관지 모균증은 드문 질환으로 돌출된 종괴로 발현된 경우는 특히 드물다. 저자들은 당뇨병환자에서 종괴형태로 발현되어 우측 주기관지를 폐색시키는 기관지 모균증을 발견하였다. 경직성 기관지술로 모균 종괴를 제거하여 임상적으로 호전시킨 후 적극적으로 전신적 Amphotericin B 투여와 폐절제술을 동반하여 완치한 1예를 경험하여 이를 보고하는 바이다.

참 고 문 헌

1. Lehler RI, Howard DH, Sypherd PS, Edward JE, Segal GP, Winston DJ. Mucormycosis. *Ann Intern Med* 1980;93:93-9.
2. Blitzer A, Lawson W, Meyers BR, Biller HF. Patients' survival factors in paranasal sinus mucormycosis. *Laryngoscope* 1980;90:635-43.
3. Bigby TD, Serota ML, Tierney LM, Matthay MA. Clinical spectrum of pulmonary mucormycosis. *Chest* 1986;89:435-41.
4. Donohue JF. Endobronchial mucormycosis. *Chest* 1983;83:585-92.
5. Lee FY, Mossad SB, Adal KA. Pulmonary mucormycosis : the last 30 years. *Arch Intern Med* 1999;159:1301-9.
6. Brown JF Jr, Gottlieb LS, McCormick RA. Pulmonary and rhinocerebral mucormycosis. *Arch Intern Med* 1977;137:936-8.
7. Schwartz JRL, Nagle MG, Elnkins RS, Mohr JA. Mucormycosis of trachea. *Chest* 1982;81:653-4.
8. Furbringer P. Beobachtungen uber lungenmycose beim menschen. *Arch Pathol Anat Physiol Klin Med* 1876;66:330-65.
9. Baker RD. Mucormycosis. In : the Pathologic anatomy of mycoses Human infection with fungi, Actinomyces, and Algae. New York : Springer-Verlag NY Inc. ; 1971. p 832-918.
10. Rubin SA, Chaljub G, Winner-Muran HT, Ficker S. Pulmonary Zycormycosis : a radiographic and clinical spectrum. *J Thorac Imaging* 1992;7:85-91.
11. Potente G. CT findings in fungal opportunistic pneumonias : body and brain involvement. *Comput Med Imaging Graph* 1989;13:423-8.
12. Kim KH, Choi YW, Jeon SC, Shin DH, Jung JI, Seo HS, Hahm CK. Mucormycosis of cantral airways : CT findings in three patients. *J Thorac Imaging* 1999;14:210-4.
13. Bragg GD, Janis B. The roentgenographic manifestation of pulmonary opportunistic infections. *Am J Roentgenol Radium Ther Nucl Med* 1973; 117:798-807.
14. Tedder M, Spratt JA, Anstadt MP, Hedge SS, Tedder SD, Lowe JE. Pulmonary mucormycosis : Results of medical and surgical therapy. *Ann Thorac Surg* 1994;57:1044-50.
15. Jackson AC, William ED. Oral azole drugs as systemic antifungal therapy. *N Engl J Med* 1994; 330:263-70.
16. 이성원, 안중현, 손성현, 김민정, 문화식, 박성학, 송정섭. 기관폐쇄를 일으킨 모균병 1례. 결핵 및 호흡기질환 1998;45:1087-93
17. Murray HW. Pulmonary mucomycorsis with massive fatal hemoptysis. *Chest* 1975;68:65-8.